

Disección de la mano y su relación teórico-práctica en rehabilitación: hallazgo de una variación anatómica *

Giovanna Alexandra Ferrin-Becerra

Universidad del Valle, Cali - Colombia.
giovanna.ferrin@correounivalle.edu.co

 <https://orcid.org/0000-0001-6968-3223>


Aida Maria Cordoba-Chasoy

Universidad del Valle, Cali - Colombia.
aida.cordoba@correounivalle.edu.co

 <https://orcid.org/0000-0003-0191-8377>

Sonia Osorio-Toro

Docente Departamento de Morfología - Universidad del Valle, Cali - Colombia.
sonia.osorio@correounivalle.edu.co

 <https://orcid.org/0000-0002-9755-2738>

RESUMEN

El conocimiento de la anatomía de la mano es un elemento relevante para el profesional en rehabilitación, en cuanto le permite proporcionar una intervención de calidad para determinar el tratamiento adecuado y oportuno desde el momento de la evaluación. Por ello, el objetivo del presente artículo es presentar un estudio sobre la anatomía de la mano, a través de una revisión de libros de anatomía y el proceso de disección. Para su desarrollo se realizaron cuatro fases: inicialmente se llevó a cabo el estudio teórico de la mano; así, se prosiguió con el diseño de un Procedimiento Operativo Estándar (POE) que permitió proceder a la disección de una mano en un cadáver; finalmente, se identificó una variación anatómica en esta. Como resultado del estudio, se obtuvo la realización de un Procedimiento Operativo Estándar (POE) para la técnica de disección de la mano humana; se extrajo material fotográfico como apoyo pedagógico para el aprendizaje y la identificación de una variación anatómica en el primer compartimiento extensor de la mano. Es así como fue posible concluir que el estudio de la anatomía de la mano permite aplicar y/o redireccionar los tratamientos tanto clínicos como terapéuticos, por lo cual se convierte en un factor importante para el cumplimiento de objetivos y el óptimo desempeño de la persona en las actividades de la vida diaria.

PALABRAS CLAVE

Educación médica; terapia ocupacional; anatomía; disección; mano

Hand dissection and its theoretical-practical relationship in rehabilitation: a finding of an anatomical variation

ABSTRACT

Knowledge of the anatomy of the hand is a relevant element for the rehabilitation professional, as it allows him/her to provide a quality intervention to determine the appropriate and timely treatment from the moment of evaluation. Therefore, the aim of this article is to present a study on the anatomy of the hand, through a review of anatomy books and the dissection process. For its development,

Recibido: 30/03/2021 Aceptado: 15/06/2021

* Este trabajo se enmarca dentro del proyecto titulado "Enseñanza, aprendizaje y evaluación de la Anatomía Macroscópica Humana", que cuenta con el aval del Comité Institucional de Revisión de Ética Humana de la Universidad del Valle, con código interno 014-021 del año 2021.

Este es un artículo Open Access bajo la licencia BY-NC-SA (<http://creativecommons.org/licenses/by-nc-sa/4.0/>)

Cómo citar este artículo: FERRIN-BECERRA, Giovanna Alexandra; CORDOBA-CHASOY, Aida Maria; OSORIO-TORO, Sonia. Disección de la mano y su relación teórico-práctica en rehabilitación: hallazgo de una variación anatómica. En: Entramado. Julio - Diciembre, 2021 vol. 17, no. 2, p. 280-290 <https://doi.org/10.18041/1900-3803/entramado.2.7874>



four phases were performed: initially, a theoretical study of the hand was carried out; then, a Standard Operating Procedure (SOP) was designed to proceed with the dissection of the hand in a cadaver; finally, an anatomical variation was identified in the hand. As a result of the study, a Standard Operating Procedure (SOP) for the dissection technique of the human hand was obtained; photographic material was extracted as a pedagogical support for learning and identification of an anatomical variation in the first extensor compartment of the hand. It was thus possible to conclude that the study of the anatomy of the hand allows the application and/or redirection of both clinical and therapeutic treatments, which is why it becomes an important factor for the fulfillment of objectives and the optimal performance of the person in daily life activities.

KEYWORDS

Medical Education; occupational therapy; anatomy; dissection; hand

Dissecção da mão e sua relação teórico-prática na reabilitação: descoberta de uma variação anatômica

R E S U M O

O conhecimento da anatomia da mão é um elemento relevante para o profissional de reabilitação, pois lhe permite proporcionar uma intervenção de qualidade para determinar o tratamento adequado e oportuno a partir do momento da avaliação. Portanto, o objetivo deste artigo é apresentar um estudo sobre a anatomia da mão, através de uma revisão dos livros de anatomia e do processo de dissecação. Quatro fases foram realizadas para seu desenvolvimento: inicialmente, foi realizado um estudo teórico da mão; isto foi seguido pelo desenho de um Procedimento Operacional Padrão (SOP) que permitiu a dissecação de uma mão em um cadáver; finalmente, foi identificada uma variação anatômica na mão. Como resultado do estudo, foi obtido um Procedimento Operacional Padrão (SOP) para a técnica de dissecação da mão humana; foi extraído material fotográfico como suporte pedagógico para aprendizagem e identificação de uma variação anatômica no primeiro compartimento extensor da mão. Assim, foi possível concluir que o estudo da anatomia da mão permite a aplicação e/ou redirecionamento tanto de tratamentos clínicos quanto terapêuticos, tornando-a um fator importante para a realização dos objetivos e o desempenho ideal da pessoa nas atividades da vida diária.

PALAVRAS-CHAVE

Educação médica; terapia ocupacional; anatomia; dissecação; mão

I. Introducción

El ser humano durante todo su desarrollo ha estado dotado de habilidades y destrezas para desempeñarse en su medio o entorno próximo, por lo que debe hacer uso de sus capacidades físicas para lograrlo. A propósito de esto, la mano es considerada una de las regiones anatómicas con más variedad de adaptaciones funcionales de acuerdo con la necesidad (Arias, 2012). Esta permite la ejecución de las actividades a través del uso de herramientas, adoptando diferentes posiciones y múltiples movimientos, por ello, las alteraciones en esta estructura y en la función de los tejidos que la componen pueden causar deficiencias en el desempeño de aquellas actividades que requieran la destreza motora manual.

Para lograr una correcta evaluación, diagnóstico y tratamiento de la función de la mano, es necesario contar con un conocimiento exacto de la estructura a tratar, es decir,

la anatomía enfocada a rehabilitación, biomecánica y fisiología articular (De Paz, 2007). Adicionalmente, se debe tener en cuenta que existen variaciones anatómicas individuales que pueden modificar la función de las estructuras osteoartromusculares, las cuales consisten en alteraciones que se presentan en la composición morfológica del cuerpo humano, consideradas dentro del límite de lo normal a nivel anatómico (Cardona *et al.*, 2018).

Sin embargo, en algunos pacientes, estas variaciones en las estructuras óseas, ligamentosas y musculotendinosas pueden favorecer la aparición de signos y síntomas, lo que limita las actividades. Por ende, considerando la complejidad de la forma y función de la mano, se debe conocer su morfología más común y tener en cuenta su variabilidad. Es por esto que, para lograr una adecuada intervención terapéutica, en la mayoría de los casos es necesario la participación de diferentes profesionales que deben conformar un equipo interdisciplinar, en el que se

contempla la presencia del terapeuta ocupacional. Este profesional se centrará en el desempeño ocupacional y se orientará a promover el máximo nivel de independencia en las actividades de la vida diaria, que sean significativas para las personas.

El terapeuta ocupacional debe considerar las dificultades en la realización de actividades de la vida diaria y, según sea el caso, compensar o modificar las mismas. Lo anterior dado que gran parte del éxito en la evaluación, diagnóstico y tratamiento de la mano fundamenta sus bases en el conocimiento de la anatomía humana, por lo tanto, se considera importante la enseñanza de la anatomía a lo largo de todo el plan de estudios, articulada de forma interdisciplinaria con otras áreas como fisiología, procesos evaluativos del desempeño, semiología clínica, entre otras.

No obstante, existen diferentes metodologías para enseñar y aprender la anatomía humana, siendo la disección la más reconocida y valorada por profesores y estudiantes (Moro, Stromberga, Raikos, y Stirling, 2017; Sugand, Abrahams y Khurana, 2010; Evans y Watt, 2005). En un estudio realizado con estudiantes de pregrado de Medicina, al preguntar por los métodos de aprendizaje a los alumnos, ellos han manifestado que consideran la disección cadavérica como indispensable para comprender la tridimensionalidad del cuerpo humano, la ubicación de sus estructuras y la diferenciación de sus tejidos (Mitroutis et al., 2019).

En este sentido, este artículo tiene como propósito describir de manera detallada la anatomía humana de la mano, a partir de su estudio por medio de la disección. Lo anterior con el objetivo de comprender la morfología de esta región anatómica e identificar sus variaciones y su relación con las alteraciones osteomusculares, desde la mirada de la terapia ocupacional.

2. Metodología

Para desarrollar el presente trabajo, se llevaron a cabo las siguientes fases:

Fase I: Estudio de la anatomía de la mano humana

Se llevó a cabo una revisión en los libros de Anatomía con orientación clínica de Moore, Dalley y Agur (2017), Anatomía humana de Latarjet y Ruiz (2019) y Anatomía humana funcional y clínica de Delgado (2016), en virtud de su uso frecuente en la academia como bibliografía de referencia. Sobre la teoría de la composición anatómica de la mano se construyó una comparación, tal como se expone en la Tabla 1, que se revisó y contrastó con diversos cadáveres del anfiteatro del Departamento de Morfología de la Universidad del Valle, Cali - Colombia, utilizando el libro Atlas de Anatomía Humana de Netter (2015), para la identificación de las partes y como apoyo por la especificidad descriptiva de las imágenes que lo componen.

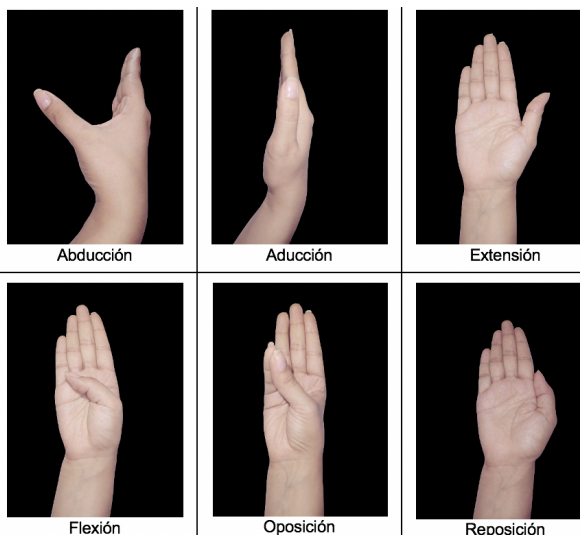
Tabla 1. Contraste de la teoría y composición de la mano de la bibliografía de referencia.

CONCEPTOS	Anatomía con orientación clínica de Moore, Dalley y Agur. 8ª edición (2017)	Anatomía humana de Latarjet y Ruiz. 5ª edición (2019)	Anatomía humana funcional y clínica de Delgado. 2ª edición (2016)
Generalidades sobre segmentos de miembro superior	Comprende cuatro segmentos principales: hombro, brazo, antebrazo y mano.	Comprende tres segmentos con sus respectivos huesos: el brazo, con el húmero; el antebrazo, con el radio y la ulna [cúbito], y la mano, con los huesos del carpo, el metacarpo y las falanges.	Se divide en varias partes y regiones: región axilar (hombro), el brazo, antebrazo y la mano.
Generalidades sobre el sistema esquelético de la mano	Parte del miembro superior distal del antebrazo que se estructura alrededor del carpo, el metacarpo y las falanges.	Está compuesto por veintisiete huesos repartidos en tres grupos: el carpo, el metacarpo y los dedos.	El esqueleto de la mano consta de tres partes: el carpo, el metacarpo y las falanges.
Composición de la muñeca	El carpo, o muñeca, está compuesto por ocho huesos carpianos dispuestos en dos filas de cuatro, una proximal y una distal.		El carpo corresponde a la muñeca.
Terminaciones	Inervada con numerosas terminaciones sensibles al tacto, el dolor y la temperatura.		

Continúa en la siguiente página

CONCEPTOS	Anatomía con orientación clínica de Moore, Dalley y Agur. 8ª edición (2017)	Anatomía humana de Latarjet y Ruiz. 5ª edición (2019)	Anatomía humana funcional y clínica de Delgado. 2ª edición (2016)
Glándulas sebáceas	La palma de la mano está ricamente dotada de glándulas sudoríparas, pero no contiene pelos ni glándulas sebáceas.	No existen en la superficie de la palma de las manos y los dedos.	
Glándulas sudoríparas		Numerosas en las palmas de las manos.	
Articulaciones de la mano	<ul style="list-style-type: none"> – Articulación radiocarpiana. – Articulación intercarpiana; entre los huesos carpianos de la hilera proximal y distal, mediocarpiana y del hueso pisiforme. – Articulaciones carpometacarpianas; carpometacarpiana del pulgar. – Articulaciones intermetacarpianas. – Articulaciones metacarpofalángicas e interfalángicas. 	<ul style="list-style-type: none"> – Articulación radiocarpiana. – Articulación del carpo; de los huesos del carpo entre sí y entre la primera y segunda fila. – Articulación de la palma y de los dedos; articulaciones carpometacarpianas, intermetacarpianas, metacarpofalángicas e interfalángicas. 	<ul style="list-style-type: none"> – Articulación radiocarpiana. – Articulación carpiana; medio-carpiana, intercarpiana y del hueso pisiforme. – Articulación carpometacarpiana; carpometacarpiana del pulgar. – Articulación intermetacarpiana. – Articulación metacarpofalángica e interfalángicas.
Músculos de la mano	<p>Los músculos intrínsecos de la mano se localizan en cinco compartimentos:</p> <ul style="list-style-type: none"> – Músculos tenares en el compartimento tenar: abductor corto del pulgar, flexor corto del pulgar y oponente del pulgar. – Músculo aductor del pulgar en el compartimento aductor. – Músculos hipotenares en el compartimento hipotenar: abductor del dedo meñique, flexor corto del dedo meñique y oponente del dedo meñique. – Músculos cortos de la mano (los lumbricales) en el compartimento central, junto con los tendones de los flexores largos. – Músculos interóseos en compartimentos interóseos separados entre los metacarpianos. 	<p>Forman un conjunto de diecinueve músculos repartidos en:</p> <ul style="list-style-type: none"> – Músculos de la eminencia tenar: abductor corto, oponente, flexor corto y aductor del pulgar. – Músculos de la eminencia hipotenar: palmar corto, abductor, flexor corto y oponente del meñique. – Músculos de la parte media de la palma: lumbricales. – Músculos interóseos: son los palmares y dorsales. 	<p>En ocasiones son llamados músculos intrínsecos de la mano, se pueden dividir en tres grupos:</p> <ul style="list-style-type: none"> – Grupo tenar: abductor corto del pulgar, oponente del pulgar y flexor corto del pulgar. – Grupo hipotenar: abductor, flexor corto y oponente del dedo mínimo. – Grupo medio: aductor del pulgar, los lumbricales e interóseos.

Movimientos del pulgar



Fuente: Elaborado con base en con información de los libros de [Anatomía de Moore \(2017\)](#), [Latarjet y Ruiz \(2019\)](#) y [Delgado \(2017\)](#).

Fase II: Diseño de un POE

En el proceso de enseñanza y aprendizaje de las diferentes técnicas de disección, se utilizan Procedimientos Operativos Estándar (POE); su elaboración y aplicación permiten obtener mejores resultados a la hora de llevar a cabo un proceso, siendo esta herramienta útil en la guía y orientación para la correcta aplicación de las técnicas de disección. Además, se debe tener en cuenta que los POE presentan los pasos de forma sencilla y ordenada para ser llevados a cabo antes, durante y después de una disección en material cadavérico.

De acuerdo a lo anterior, se diseñó un POE para realizar la disección de la mano humana, creado a partir de la información de libros de Gray - Guía fotográfica de disección del cuerpo humano (Loukas, Benninger y Tubbs, 2013) y Grant - Manual de disección (Tank, 2013). Estos libros fueron seleccionados debido a que en ellos se indicaban imágenes reales de la mano durante los procesos de disección, lo que significó una guía para la elaboración del POE durante este procedimiento. Para el procedimiento se utilizaron los materiales descritos en la [Tabla 2](#).

Tabla 2.
Materiales de disección.

Procedimiento	Herramientas/ Elementos	Elementos de apoyo
Bioseguridad	Guantes de nitrilo. Gafas de protección. Gorro desechable. Tapabocas. Bata.	Atlas de Anatomía Humana - Netter.
Disección	Bisturí con hoja #15. Pinzas. Sonda acanalada. Tijera hemostática. Tijeras.	

Fuente: Elaborado con base en la información de libros de disección Gray-Guía fotográfica de disección del cuerpo humano y Grant-Manual de disección.

Con el objetivo de posibilitar un mejor reconocimiento de las estructuras anatómicas, posteriormente se llevó a cabo un protocolo de blanqueamiento de la mano en la cual se iba a realizar la disección. Cabe aclarar que la estructura había sido impregnada con glicerina previamente, por lo que se dio paso directo al aclaramiento, en el que se utilizaron compresas impregnadas con una mezcla de peróxido de hidrógeno al 50% y agua destilada, las cuales se aplicaron por toda la estructura hasta estar completamente cubierta, luego fueron reemplazadas cada 24 horas durante 4 días.

Fase III: Proceso de disección

- A. Se registraron todos los materiales y elementos necesarios para la disección y protección personal, de esta manera, se preparó la zona de trabajo y todos los elementos de bioseguridad.
- B. La disección se llevó a cabo desde lo superficial hacia lo profundo, iniciando por la cara anterior de la muñeca o región palmar de la mano y, después, con la cara posterior de la misma. Durante el proceso, se realizó la identificación de cada una de las estructuras, teniendo como apoyo el libro de [Netter- Atlas de Anatomía Humana \(2015\)](#). Los cortes realizados fueron: 1) Incisión en la línea media del dorso de la mano. 2) Incisión longitudinal en la línea media, empezando desde la base del tercer dedo y extendiendo a lo largo del tercer tercio distal de la cara anterior del antebrazo. 3) Incisión transversal en la base de los dedos. 4) Incisión circular alrededor de la muñeca (surco de la muñeca). 5) Incisión circular alrededor del límite proximal del tercer tercio del antebrazo. 6) Incisión en la línea media de la cara palmar del segundo al quinto dedo. 7) Incisión en la línea media de la cara palmar del pulgar.
- C. Finalizado el proceso, se dejó el área de trabajo completamente limpia y ordenada, desechando cada material en su lugar, por ejemplo: objetos cortopunzantes como la hoja de bisturí en un tarro guardián; material biológico y materiales contaminados con secreciones en la bolsa roja.

Fase IV: Identificación de una variación anatómica

Durante la disección se identificaron las estructuras estudiadas en la bibliografía, sin embargo, al retirar la piel del primer compartimiento extensor se identificó una estructura que no había sido observada previamente en la teoría consultada. Por ello, se retomó la búsqueda y estudio detallado de la composición anatómica de la mano, posteriormente, se analizó y contrastó la estructura identificada con la información de literatura especializada de variaciones anatómicas de la mano. Fue necesario delimitar la búsqueda en artículos de variaciones anatómicas del primer compartimiento y tendones de la mano. En la [Figura 1](#) se observa el proceso de la identificación de la variación anatómica, conocida como accesorio del abductor largo del pulgar.

3.Resultados

A partir de la metodología realizada, se lograron obtener los siguientes resultados en relación con el POE, el material fotográfico y la variación anatómica:

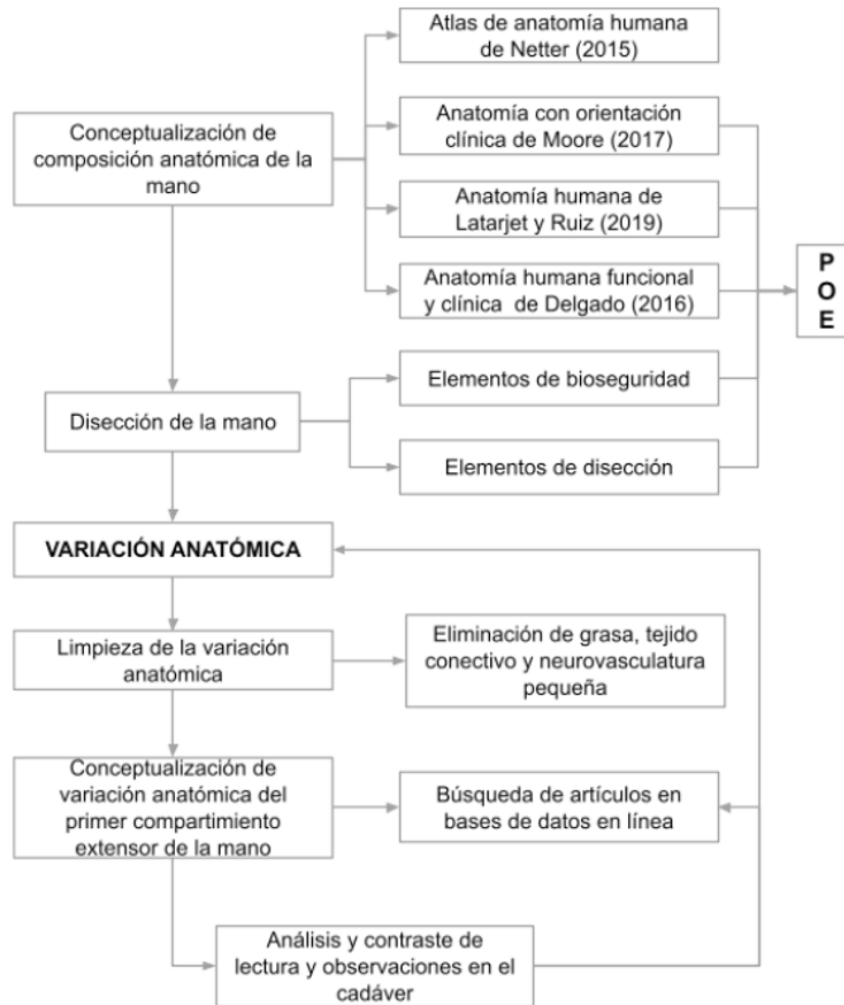


Figura 1. Identificación de una variación anatómica en mano durante una disección.

Fuente: Elaboración propia a partir de información recolectada durante la elaboración de un POE (Procedimiento operativo estándar).

Diseño de un Procedimiento Operativo Estándar (POE)

La experiencia obtenida durante el estudio de la mano llevado a cabo permitió la elaboración de un Procedimiento Operativo Estándar (POE) con el objetivo de facilitar una guía para realizar la disección de la mano humana. Esta sirve de apoyo en el aprendizaje de la identificación de las estructuras osteomusculares de la mano y la comprensión de las relaciones entre cada estructura a la hora de llevar a cabo una función con la mano.

El POE está dirigido a los estudiantes de pregrado en Salud o de áreas afines que estén cursando la asignatura de Anatomía Humana, así como profesionales que deseen realizar estudios posteriores de este segmento. En este documento, por lo tanto, se especificaron los materiales y elementos utilizados, el reconocimiento previo de las

estructuras, el proceso de disección y acciones posteriores, como desinfección y/o desecho de residuos.

Material fotográfico como apoyo pedagógico

En la ejecución y desarrollo de este trabajo se recolectaron imágenes para generar reflexiones, análisis y un acercamiento a la anatomía macroscópica, específicamente de las estructuras osteomusculares, nerviosas y ligamentosas de la mano (ver Figuras 2, 3, 4 y 5). Dichas fotografías fueron tomadas de un cadáver disponible en el anfiteatro del Departamento de Morfología de la Universidad del Valle y se buscó brindar representaciones visuales y reales a los estudiantes de la Facultad de Salud de la Universidad del Valle. Con base en lo anterior, se esperaba proporcionar una herramienta que facilitara la apropiación y enseñanza de la anatomía de la mano, donde se fortaleciera la relación del “saber hacer” antes o durante la aplicación de la técnica de disección.

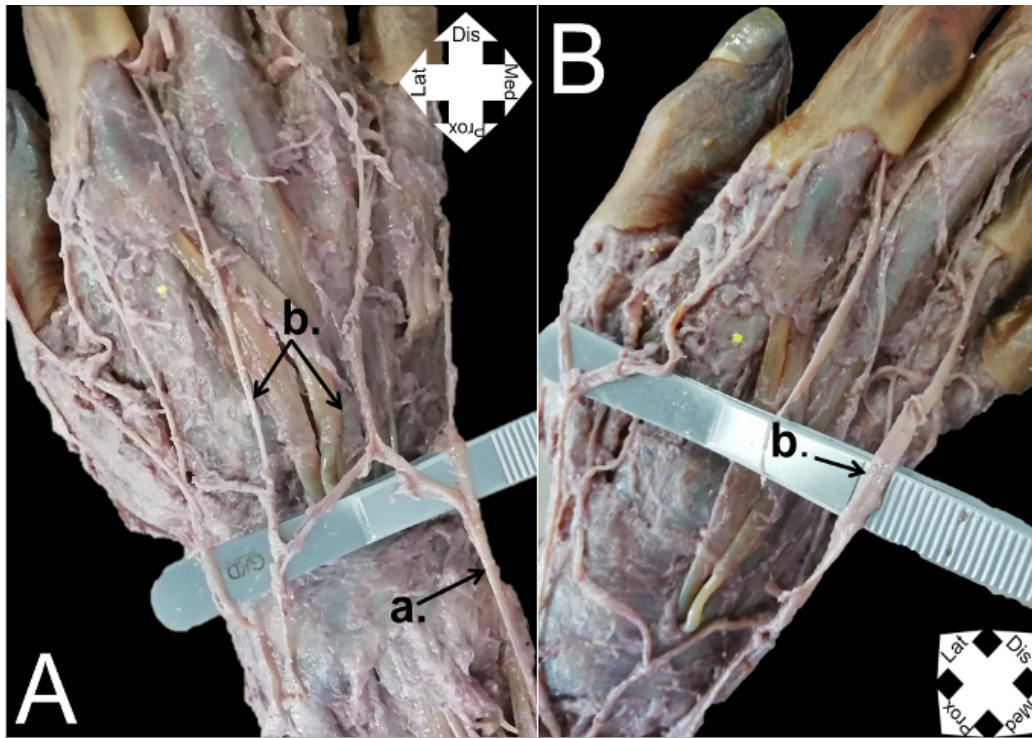


Figura 2. Disección superficial de la mano derecha.

Fuente: Elaboración propia a partir de fotografías de un cadáver disponible en el anfiteatro del Departamento de Morfología de la Universidad del Valle.

Nota. A. Venas superficiales de la mano - vista dorsal (posterior) a) Vena basililar; b) Venas metacarpianas dorsales. B. Venas superficiales de la mano - vista lateral.

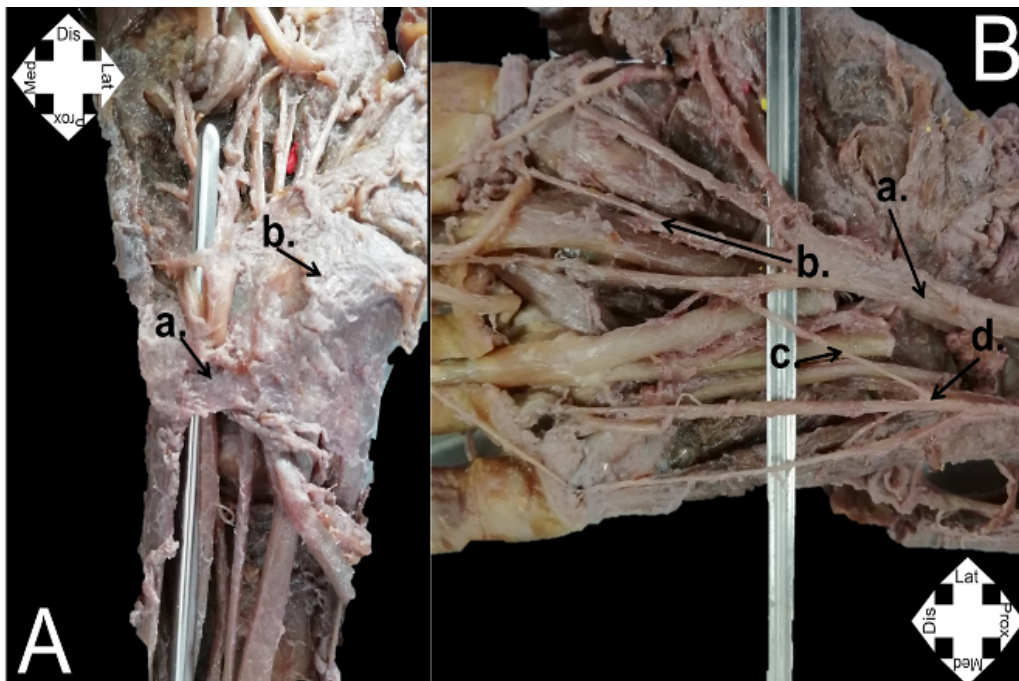


Figura 3. Disección palmar de la mano.

Fuente: Elaboración propia a partir de fotografías de un cadáver disponible en el anfiteatro del Departamento de Morfología de la Universidad del Valle.

Nota. A. Disección del segmento de la muñeca, a) Retináculo flexor, b) Músculos tenares.

B. Nervios de la mano. a) Nervio mediano, b) Ramos digitales palmares comunes, c) Ramo comunicante del nervio mediano con el nervio cubital, d) Ramo digital palmar común del nervio cubital.

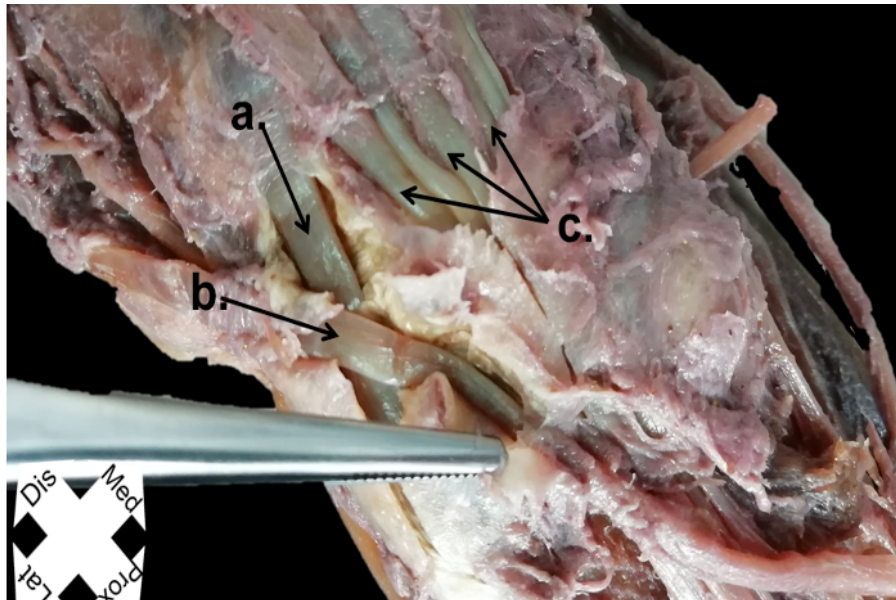


Figura 4. Dissección dorsal profunda de la mano

Fuente: Elaboración propia a partir de fotografías de un cadáver disponible en el anfiteatro del Departamento de Morfología de la Universidad del Valle

Nota. a) Extensor radial corto del pulgar; b) Extensor largo del pulgar; c) Extensor de los dedos.

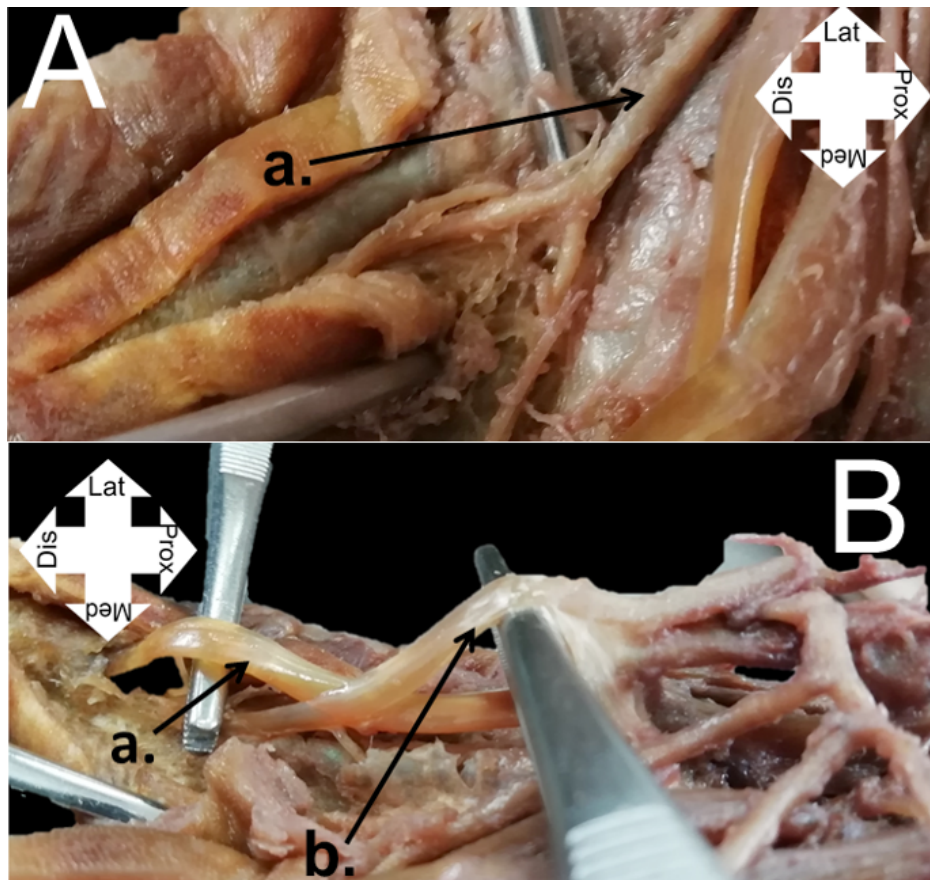


Figura 5. Dissección de los dedos.

Fuente: Elaboración propia a partir de fotografías de un cadáver disponible en el anfiteatro del Departamento de Morfología de la Universidad del Valle

Nota. A. Dissección 3er dedo. a) Nervio digital palmar común. B. Tendones de los dedos, a) Tendón del flexor profundo de los dedos, b) Tendón del flexor superficial de los dedos.

Variación anatómica

Se realizó la liberación del primer compartimento del dorso de la mano en un cadáver masculino y tras esto, se identificaron los tendones Abductor Largo del Pulgar (ALP) y Extensor Breve del Pulgar (EBP). No se observó la vaina tendinosa que rodea a los tendones; sin embargo, antes de su liberación se realizó una elongación pasiva, donde se identificó una breve adherencia a las estructuras adyacentes. También, lateralmente, se observó e identificó un tendón accesorio al ALP, situado proximalmente al ALP y a la base posterior del primer metacarpiano (como se muestra en la [Figura 6](#)).

Discusión de los resultados

La rehabilitación de la mano es un proceso en el que intervienen diversos profesionales de la salud. En la actualidad, uno de ellos es el terapeuta ocupacional, quien lleva a cabo actividades que favorecen la recuperación de funciones corporales que se han perdido por diversas lesiones, afecciones, y demás que afectan la salud física, aumentando la posibilidad de una mayor independencia y autonomía en las actividades de la vida diaria. Lo anterior se refiere al mo-

delo de intervención de terapia ocupacional en el campo clínico orientado a mejorar el componente físico y/o motor. Es decir, los profesionales de terapia ocupacional son proveedores clave de atención médica para personas con trastornos musculoesqueléticos de la extremidad superior distal ([Shawn y Hardison, 2017](#)), esto con el objetivo de lograr una mayor participación de la persona en las actividades que son significativas para él o ella.

El uso funcional de las manos le permite al ser humano interactuar con el medio y el contexto que le rodean. Sin embargo, para llevar a cabo las diferentes intervenciones y la aplicación de diferentes métodos, los profesionales de rehabilitación tendrán que conocer a profundidad cada uno de los sistemas y estructuras corporales que son claves para dar respuesta a las demandas del medio ambiente y así poder participar en una actividad ([American Occupational Therapy Association \[AOTA\], 2017](#)). En contraste con lo anterior, desde la academia se busca consolidar la formación de los Terapeutas Ocupacionales abordando diferentes fuentes teóricas durante el proceso de formación en el que se utilizan diversas metodologías para la enseñanza, una de ellas es el aprendizaje a partir de la observación en laboratorios de Anatomía Macroscópica Humana.

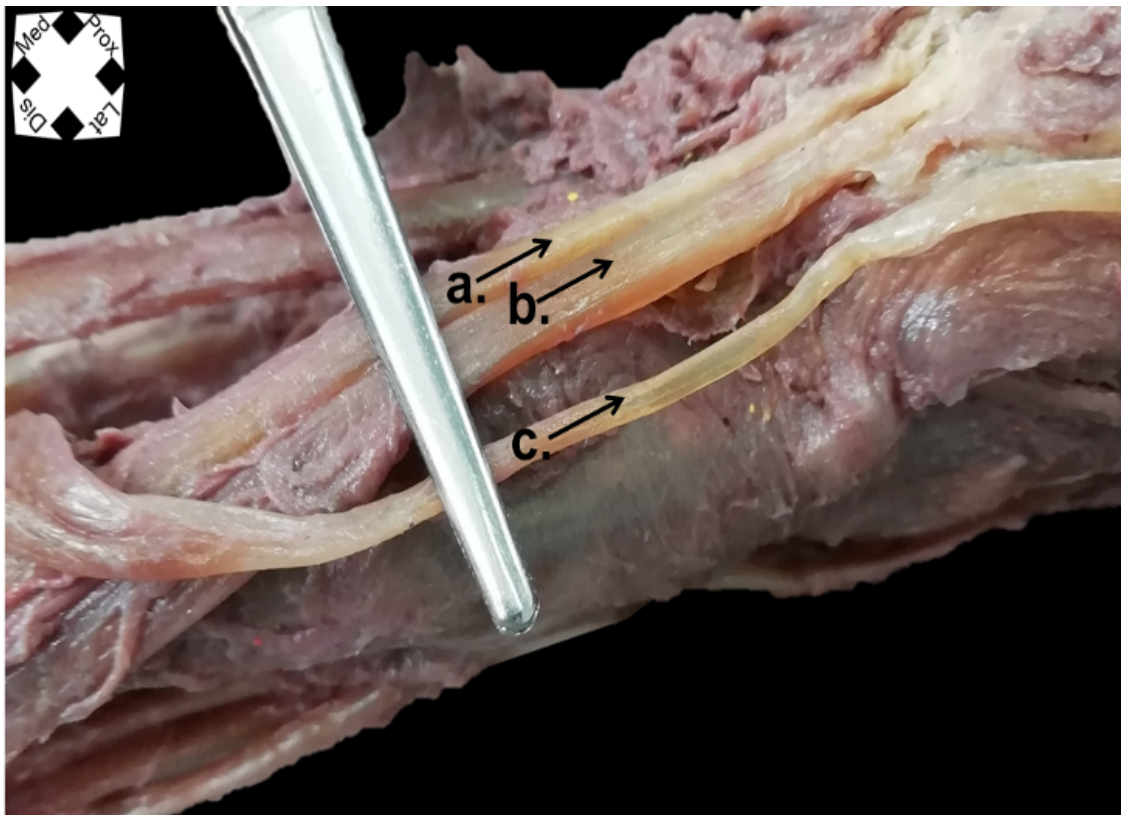


Figura 6. Variación anatómica-Tendones de la mano primer compartimento.

Fuente: Elaboración de los autores a partir de fotografías de un cadáver disponible en el anfiteatro del Departamento de Morfología de la Universidad del Valle
Nota. a) Accesorio del abductor largo del pulgar; b) Abductor largo del pulgar; c) Extensor breve del pulgar.

En la actualidad, el estudio de Anatomía es complementado con la enseñanza digital basada en la web, donde se observa mejor capacidad al momento de memorizar las diferentes estructuras (Thomas, Denham y Dinolfo, 2011). Si bien es cierto que la digitalización se observa cada vez más en los procesos de enseñanza-aprendizaje del área de la Salud, cabe resaltar la importancia de combinar la nueva enseñanza con la metodología clásica, la disección, puesto que esta sigue siendo importante al momento de determinar y delimitar las características de las diferentes estructuras corporales.

En el caso de este estudio, se llevó a cabo una disección de mano en donde el objetivo era la profundización y elaboración de un protocolo de disección de dicha parte anatómica para estudiantes del programa de Terapia Ocupacional. Todo esto debido a que para realizar una valoración de mano se debe tener en cuenta la capacidad funcional “determinada por la forma, función y estabilidad del miembro tomado”. (De-Caviedes citado en Valbuena-Moya, 2004, p. 37). A su vez, se observó que la mano es un conjunto estructural complejo, donde la incapacidad funcional, por mínima que sea, puede limitar la participación de las personas en diferentes actividades. Por consiguiente, es importante tener un buen conocimiento anatómico funcional que permita la restauración funcional de forma eficaz, eficiente y segura (González, 2018), iniciando con un buen diagnóstico ocupacional que facilite planear y elegir la intervención más adecuada.

Es recomendable, además, que previo a la ejecución de una disección se realice una revisión teórica o de literatura que guíen el procedimiento de la disección. Sin embargo, si bien se reconoce que el aprendizaje de fuentes directas que se obtiene de libros especializados en Anatomía y Fisiología permite llevar a cabo un buen razonamiento clínico y así complementar las competencias profesionales en la práctica de la Terapia Ocupacional, el proporcionar un procedimiento operativo estándar (POE) de disección de la mano reducirá el tiempo en la búsqueda bibliográfica, proporcionando un acceso específico a la información. Por lo tanto, se debe combinar “conocimientos teóricos, evidencia científica y experiencia personal y profesional para interpretar situaciones clínicas que se presentan y así desarrollar actuaciones eficientes” (Moruno, Talavera y Reyes, 2019, p. 154).

Dicho lo anterior, en el presente estudio fue posible observar una variación anatómica en la mano al liberar uno de los compartimentos tras una disección, donde se encontró un tendón adicional en el primer compartimento. Este hallazgo es relevante, puesto que dicha variación puede estar relacionada con diversas complicaciones clínicas, entre las que se encuentra el riesgo de sufrir lesiones tendinosas. Esto significa, entonces, un acercamiento a aquellos eventos que

como profesionales de Terapia Ocupacional se deben tener en cuenta para la elaboración de un plan de tratamiento en rehabilitación de acuerdo a las características morfológicas de la persona.

Desde la Terapia Ocupacional, este tipo de posibles consecuencias generadas debido a la presencia de variaciones anatómicas puede provocar así mismo un efecto negativo en el desempeño ocupacional de la persona, considerándolo como “el acto de hacer y completar una actividad u ocupación elegida y que es el resultado del intercambio dinámico entre el cliente, el contexto y la actividad” (AOTA, 2017, p. 55). Esto genera un desequilibrio ocupacional debido a una afectación posible en las habilidades biomecánicas. Es por esto que la formación que se brinda a estudiantes de Terapia Ocupacional y, en general, del área de la Salud, requiere de experiencias como los procesos de disección para la asimilación de los conocimientos e identificación de las estructuras a las cuales se van a afrontar diariamente en el ejercicio profesional.

Ahora bien, el proceso de disección permitirá, por otro lado, la relación teórico-práctica de acuerdo a la perspectiva de cada carrera sobre las decisiones que se pueden tomar en una intervención, de acuerdo a la identificación de diversos factores. En el caso de la Terapia Ocupacional, estos factores influyen en los procesos para el logro de la funcionalidad y por ende, para el incremento del máximo nivel de independencia en el desempeño de las actividades de la vida diaria.

4. Conclusiones

La aplicación de diferentes estrategias y didácticas en la enseñanza de la Anatomía proporcionan elementos para la adquisición e interiorización del conocimiento por parte de los estudiantes. Una de estas estrategias es el proceso de disección, el cual proporciona una aproximación directa al cuerpo humano y, en consecuencia, una apropiación de los conceptos y temas base para el desempeño profesional en el área de la Salud.

La disección realizada en este estudio permitió el hallazgo de una variación anatómica en la mano. Este conocimiento es relevante puesto que hace posible redireccionar el tratamiento quirúrgico y terapéutico en procedimientos tales como la evaluación y/o las intervenciones propias de cada disciplina, teniendo en cuenta la influencia de ellas en la realización de actividades y/u ocupaciones.

El proceso de disección de mano permite una perspectiva más amplia en el momento en que el terapeuta ocupacional realiza el proceso de razonamiento profesional. De esta manera, se incrementa la inclusión de factores morfológicos

influenciadores en la ocupación humana y que se encuentran directamente relacionados con la actividad y el contexto para la promoción del bienestar físico de forma directa, y el bienestar mental y emocional, de manera indirecta, de la persona. ≡

Conflicto de intereses

Las autoras declaran no tener ningún conflicto de intereses.

Agradecimientos

Un agradecimiento especial al grupo de investigación TEBLAMI y a la Comisión de Estudios N° 096 del 4 de julio de 2019, otorgada por la Universidad del Valle, Cali, Colombia.

Referencias bibliográficas

1. AMERICAN OCCUPATIONAL THERAPY ASSOCIATION. Occupational therapy practice framework: Domain and process (3rd ed.). In: American Journal of Occupational Therapy. 2017. vol. 68, p. 1-48. <https://doi.org/10.5014/ajot.2014.682006>
2. ARIAS-LÓPEZ, Luz. Biomecánica y Patrones Funcionales de la Mano. En: Morfolia. 2012. vol. 4, no. 1, p. 14-24. <https://revistas.unal.edu.co/index.php/morfolia/article/view/31373/31379>
3. CARDONA MUÑOZ, Juan Pablo; CORTÉS MÉNDEZ, Andrea Marcela; GALEANO ORTÍZ, Ciro Daniel; GUTIERREZ SAMACÁ, María Paula; OSORIO BETANCOURT, María Paula; POLANCO RODRÍGUEZ, Valentina; ZEA JARA, Lina Tatiana; GUZMÁN ÁLVAREZ, Silvia Gabriela. Variaciones anatómicas en miembros superior e inferior presentes en el Anfiteatro de la Facultad de Medicina de la Universidad Militar Nueva Granada en el periodo 2017-2 y 2018-1. En: Morfolia. 2018. vol. 10, no. 2, p. 10-20. <https://revistas.unal.edu.co/index.php/morfolia/article/view/74789>
4. DE PAZ-RANZ, Saray. La importancia de las localizaciones anatómicas en terapia ocupacional. En: Revista Asturiana de Terapia Ocupacional. 2007. No. 5, p. 6-9. https://sid.usal.es/idocs/F8/ART21162/paz_ranz.pdf
5. DELGADO-GARCÍA, Alberto. Anatomía humana funcional y clínica. Miembro superior. 2da Ed. Colombia: Universidad del Valle. 2017. p. 500. ISBN: 9789587655179.
6. EVANS, Darrell; WATT, Diana. Provision of anatomical teaching in a new British medical school: getting the right mix. In: Anatomical record. 2005. vol. 284, no. 1, p. 22-27. <https://doi.org/10.1002/ar.b.20065>
7. GONZÁLEZ, Adriana. Manual de disección de colgajos en mano. Trabajo de especialización en Cirugía plástica, reconstructiva y estética. Bucaramanga: Universidad Industrial de Santander, 2018, 57 p.
8. LATARJET, Michael; RUIZ-LIARD, Alfredo. Anatomía humana. 5 ed. Argentina: Editorial Médica Panamericana, 2019. VI, p. 823. ISBN 9789500695848.
9. LOUKAS, Marios; BENNINGER, Brion; TUBBS, Shane. Gray. Guía fotográfica de disección del cuerpo humano. Miembro superior. España: Elsevier, 2013. p. 428. ISBN 9788490221518.
10. MITROUSIAS, Vasileios; KARACHALIOS Theofilos S.; VARITIMIDIS, Sokratis E.; NATSIS, Konstantinos; ARVANITIS, Dimitrios L.; ZIBIS, Aristeidis H. Anatomy Learning from prosected cadaveric specimens versus plastic models: A comparative study of upper limb anatomy. In: Anatomical Science education. 2019. vol. 13, no. 4, p. 436-444. <https://doi.org/10.1002/ase.1911>
11. MORO, Christian; ŠTROMBERGA, Zane; RAIKOS Athanasios; STIRLING, Allan. The effectiveness of virtual and augmented reality in health sciences and medical anatomy. In: Anatomical sciences education. April, 2017. vol. 10, no. 6, p. 549-559. <https://doi.org/10.1002/ase.1696>
12. MOORE, Keith-L.; DALLEY, Arthur-F; AGUR, Anne-M.R. Anatomía con orientación clínica. Miembro superior. Traducido por Antonio Gutiérrez; Luis Vasallo; Fernando Fontán y Javier Vizcaíno. España: Wolters Kluwer Health, 2017. p. 1091. ISBN 9788417033637.
13. MORUNO-MILLARES, Pedro; TALAVERA-VALVERDE, Miguel; REYES-TORRES, Adriana. Razonamiento clínico en terapia ocupacional. Una revisión narrativa. En: Revista de la Facultad de Medicina. 2019. vol. 67, no. 1, p. 153-159. <http://doi.org/10.15446/revfacmed.v67n1.67829>
14. NETTER, Frank Henry. Atlas de Anatomía Humana. 6 ed. España: Elsevier, 2015. 640 p. ISBN 9788445826072.
15. SHAWN, Roll; HARDISON, Mark. Effectiveness of Occupational Therapy Interventions for Adults with Musculoskeletal Conditions of the Forearm, Wrist, and Hand: A Systematic Review. In: The American journal of occupational therapy: official publication of the American Occupational Therapy Association. 2017. vol. 71, no. 1, p. 1-12. <https://doi.org/10.5014/ajot.2017.023234>
16. SUGAND, Kapil; ABRAHAMS, Peter; KHURANA, Ashish. The anatomy of anatomy: A review for its modernization. In: Anatomy Science Education. 2010. vol. 3, no. 2, p. 83-93. <https://doi.org/10.1002/ase.139>
17. TANK, Patrick W. Grant. Manual de disección. Miembro superior. 15 ed. España: Lippincott Williams & Wilkins, 2013. p. 286. ISBN 9788415419860.
18. THOMAS, Jackson; DENHAM, Bryan; DINOLFO, John. Perceptions among occupational and physical therapy students of a nontraditional methodology for teaching laboratory gross anatomy. In: Anatomical Sciences Education. March, 2011. vol. 4, no. 2, p. 71-77. <https://doi.org/10.1002/ase.208>
19. VALBUENA-MOYA, Susana. Generalidades en la valoración de las incapacidades laborales. Aspectos de la valoración funcional de la mano. En: Revista Iberoamericana de Fisioterapia y Kinesioterapia. 2004. vol. 7, no. 1, p. 35-40. <https://www.elsevier.es/es-revista-revista-iberoamericana-fisioterapia-kinesioterapia-176-pdf-13063602>