

## ARTÍCULO DE REVISIÓN

# TRATAMIENTO DE LA DISFAGIA EN LA DISTROFIA MUSCULAR OCULOFARÍNGEA. REVISIÓN SISTEMÁTICA

## *Treatment of Dysphagia Oculopharyngeal muscular dystrophy. Systematic review*

Cristina Isabel SANZ-SÁNCHEZ; Óscar Emilio CAZORLA-RAMOS; Sofía VALLE-OLSEN, Jesús VERGE-GONZÁLEZ; José Antonio PÉREZ-ARCOS

*Hospital Universitario Virgen de la Victoria. Servicio de ORL. Málaga. España*

*Correspondencia: cristinasanzsanchez03@gmail.com*

Fecha de recepción: 8 de marzo de 2021

Fecha de aceptación: 29 de marzo de 2021

Fecha de publicación: 6 de abril de 2021

Fecha de publicación del fascículo: 1 de septiembre 2021

Conflicto de intereses: Los autores declaran no tener conflictos de intereses

Imágenes: Los autores declaran haber obtenido las imágenes con el permiso de los pacientes

Política de derechos y autoarchivo: se permite el autoarchivo de la versión post-print (SHERPA/RoMEO)

Licencia CC BY-NC-ND. Licencia Creative Commons Atribución-NoComercial-SinDerivar 4.0 Internacional

Universidad de Salamanca. Su comercialización está sujeta al permiso del editor

**RESUMEN:** Introducción y objetivo: La disfagia es una de las principales preocupaciones en la distrofia muscular oculofaríngea (DMOF) puesto que puede resultar en complicaciones importantes como neumonía aspirativa, reducción de la calidad de vida e incremento en la mortalidad. El objetivo fue evaluar y comparar los distintos tratamientos disponibles en la actualidad para el tratamiento de la disfagia en la DMOF. Método: Se realizó una revisión sistemática consultando PubMed, EMBASE, Cochrane Library y Scielo de artículos publicados en el periodo 1990-2020 seleccionando aquellos artículos en los cuales se trate la disfagia en la DMOF. Resultados: Se incluyeron 9 artículos, con un total de 164 pacientes con esta enfermedad en los que la miotomía quirúrgica del esfínter esofágico superior es el procedimiento más frecuentemente realizado, en 6 series con 117 pacientes, seguido de la dilatación endoscópica y la inyección de toxina botulínica. La mejoría total en las 9 series ronda el 77,3%, siendo de 84,66% si tenemos en cuenta únicamente las miotomías quirúrgicas. La incidencia de complicaciones es baja, no encontrando mortalidad asociada en ninguna de ellas. Discusión y conclusiones: El pronóstico de la DMOF viene condicionado por el grado y severidad de la disfagia, por lo que su tratamiento supone una medida prioritaria para estos pacientes. La miotomía del

TRATAMIENTO DE LA DISFAGIA EN LA DISTROFIA MUSCULAR  
OCULOFARÍNGEA. REVISIÓN SISTEMÁTICA  
SANZ-SÁNCHEZ C I ET AL.

esfínter esofágico superior es el más efectivo y más utilizado de entre todas las posibilidades, con tasas de mejoría elevadas y un bajo índice de complicaciones.

**PALABRAS CLAVE:** Distrofia muscular oculofaríngea; disfagia; tratamiento; miotomía del esfínter esofágico superior; revisión sistemática.

**SUMMARY:** Introduction and objective: Dysphagia has been reported to be a concern in adults with oculopharyngeal muscular dystrophy (OPMD). This problem can result in several complications including aspiration pneumonia, reduced quality of life and an increase in mortality rate. The objective was to evaluation and comparison of the different current treatments available. Method: We performed a systematic review in the databases PubMed, EMBASE, Cochrane Library and Scielo published in the period 1990-2020, selecting those articles in which the dysphagia in OPMD is treated. Results: We include 9 articles with a total of 164 with this disease, in which surgical myotomy of the upper esophageal sphincter was the most frequently performed procedure in 6 series with 117 patients, followed by endoscopic dilatation and botulinum toxin. The improvement in the 9 series is around 77, 3% and if we consider surgical myotomies is 84, 66%. The incidence of complications is low, we do not find associated mortality in any of the series. Discussion and conclusions: The priority of patient's treatment is determining the degree and severity of the dysphagia that is the main factor determining prognosis. Upper esophageal sphincter myotomy is the most effective and widely used of all the possibilities, with high rate of success and low rate of complications.

**KEYWORDS:** Oculopharyngeal muscular dystrophy; dysphagia; treatment; upper esophageal sphincter myotomy; systematic review.

## INTRODUCCIÓN

La distrofia muscular oculofaríngea (DMOF) es una entidad rara, pero bien documentada que afecta de forma específica a la musculatura elevadora de los párpados y faríngea [1]. La incidencia y prevalencia de la enfermedad es baja a nivel mundial, siendo superior en la población franco-canadiense e israelí de Uzbekistán, con una prevalencia de 1:1000 y 1:600 respectivamente [1, 2]. Taylor describió la DMOF por primera vez en 1915 y Víctor en 1962 apuntó hacia el origen miopático de la enfermedad. Se trata de una patología de origen genético con un patrón de herencia dominante y penetrancia incompleta. Se presenta entre la quinta y sexta década de la vida, sin predominio entre sexos [1, 2]. En 1998 Brais describió la alteración genética producida por una expansión del triplete GCG en el axón 1 del gen PABPN1 del cromosoma 14 [2, 3].

Los síntomas que orientarán al diagnóstico son la ptosis palpebral sin oftalmoplejia, que suele ser la primera manifestación, y la disfagia orofaríngea que aparecerán de forma progresiva. Los estudios radiológicos y la manometría esofágica muestran dificultad para el paso del bolo alimenticio hacia el esófago a través del esfínter esofágico superior (EES) e incoordinación en la función esfinteriana con la musculatura faríngea y esofágica, a lo que se suma la debilidad de la musculatura faríngea que hace que sus contracciones sean ineficaces, impidiendo la propulsión del bolo alimenticio hacia el esófago. Las consecuencias son regurgitaciones faringorales y faringonasales, frecuentemente asociadas a aspiraciones laringotraqueales que aumentan conforme la enfermedad sigue su curso [4, 5].

La disfagia supone el principal factor pronóstico de esta enfermedad [1-3], comenzando con una dificultad deglutoria para sólidos hasta llegar a impedir también los líquidos, incrementando

notablemente el tiempo necesario para deglución [2, 6] y acompañándose de alteraciones de seguridad y de eficacia [2, 6], por lo que su tratamiento es fundamental. El objetivo principal en el tratamiento de la disfagia de estos pacientes es facilitar el paso del alimento desde la faringe al esófago cervical, a través del esfínter esofágico superior [6, 7], ya que debido al carácter genético de la enfermedad no existen tratamientos curativos [3, 8]. Se tomarán todas aquellas medidas que permitan reducir el impacto de la disfagia en la desnutrición, en las posibles aspiraciones laringotraqueales y sus complicaciones asociadas. Dada la evolución progresiva de la clínica, es de suma importancia la adaptación del tratamiento a la sintomatología presentada en cada momento [3]. En este artículo pretendemos realizar una revisión sistemática de aquellos estudios publicadas en la literatura en los que se realiza alguno de los tratamientos disponibles en la actualidad para la disfagia en la DMOF.

## MATERIAL Y MÉTODO

Revisión sistemática en las bases de datos PubMed, EMBASE, Cochrane Library y Scielo de artículos publicados en el periodo 1990-2020, sin restricción de idioma. Se completó la búsqueda mediante revisión de las citas bibliográficas de los estudios identificados. La estrategia empleada en PubMed fue ((Therapy Oculopharyngeal muscular dystrophy AND (1990:2020[pdat])) OR (Treatment Oculopharyngeal muscular dystrophy AND (1990:2020[pdat]))) OR (Dysphagia Oculopharyngeal muscular dystrophy AND (1990:2020[pdat])). En EMBASE, Scielo y Cochrane se emplearon búsquedas similares.

En la figura 1 se resume la selección de artículos mediante diagrama de flujo PRISMA [9]. Se obtuvieron 754 artículos en una selección inicial. Tras eliminar duplicados y aquellos que no cumplen criterios de inclusión se obtuvieron 27 artículos que se revisaron a texto completo y se excluyeron 18 por tratarse de series duplicadas, cartas al editor,

tratamientos en distintas patologías productoras de disfagia orofaríngea (incluyendo DMOF) sin hacer distinción entre ellas en los resultados, publicaciones que no aportaban información relevante para el estudio, descripciones de complicaciones quirúrgicas sin informar resultados, casos clínicos aislados o series de casos con pocos pacientes ( $n < 5$ ).

Criterios de inclusión: publicaciones con series de casos, estudios de casos y controles o ensayos clínicos que se realice tratamiento instrumental para la disfagia en la DMOF.

Criterios de exclusión: casos clínicos, revisiones, artículos en los que no se especifica el tratamiento realizado, tratamientos para otras enfermedades miopáticas o genéticas así como para la ptosis palpebral, comparaciones entre enfermedades musculares sin hacer referencia al tratamiento, estudios de diagnóstico y tratamientos genéticos, evaluación de discapacidades, calidad de vida, estudios de imagen (TC, RM), de hallazgos en manometría, videofluoroscopia y anatomía patológica, estudios mitocondriales, moleculares, genéticos, fenotípicos y neurofisiológicos, ensayos en animales y de manejo anestésico.

Se realizó la selección de artículos de forma estandarizada siguiendo los criterios anteriormente descritos. Tras el cribado inicial, dos autores revisaron de forma independiente los textos completos de los artículos, comprobando el cumplimiento de los criterios de selección. Diferencias entre los dos autores se resolvieron por consenso, y en caso de no existir acuerdo, un tercer autor tomaba la decisión. Finalmente, se obtuvieron 9 estudios que cumplían los criterios de inclusión para esta revisión.

De cada documento se extrajeron por duplicado las siguientes variables: autor, año, número de pacientes en cada estudio, tipo de procedimiento, número total de procedimientos realizados, tiempo de seguimiento en meses, edad media, porcentaje de pacientes que presentan mejoría, complicaciones, su incidencia, y longitud de sección del esfínter esofágico superior en las miotomías del EES.

La calidad metodológica de los estudios y la posibilidad de sesgo fue evaluada por los dos

TRATAMIENTO DE LA DISFAGIA EN LA DISTROFIA MUSCULAR  
OCULOFARÍNGEA. REVISIÓN SISTEMÁTICA  
SANZ-SÁNCHEZ C I ET AL.

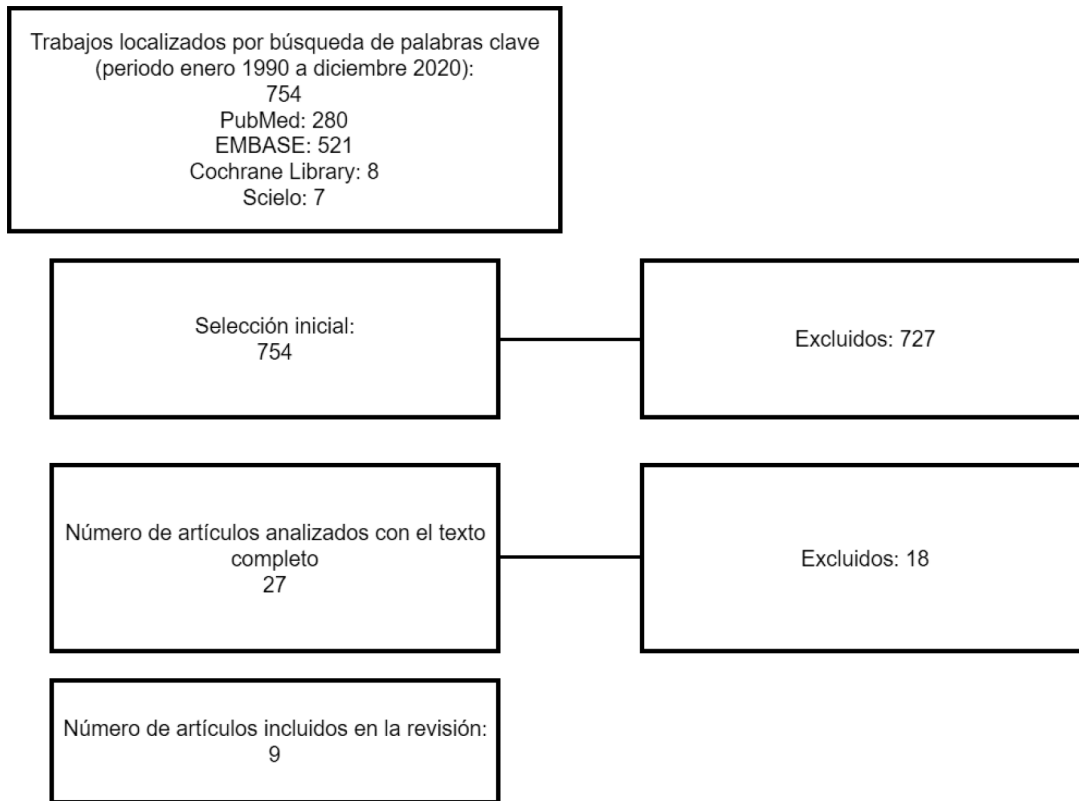


Figura 1. Diagrama de flujo de las fases de la revisión sistemática (PRISMA).

autores de forma independiente. Se consideró la posibilidad de sesgo de publicación.

## RESULTADOS

Se seleccionaron 9 artículos de la búsqueda bibliográfica que cumplían con los criterios de inclusión cuyos datos se resumen en la Tabla 1. En ella se recoge el número de pacientes tratados en cada serie que ronda entre 6 y 39, con un total de 164 pacientes en el cómputo global de todas ellas. Se detallan los procedimientos realizados en cada una, siendo la miotomía quirúrgica la más frecuente, en 6 series, con un total de 117 pacientes, seguido de la dilatación con balón en 2 con 23 pacientes y una en la que realizó inyección

de toxina botulínica con 24 pacientes. El número total de procedimientos realizados coincide con el número de pacientes incluidos en cada estudio, excepto en las inyecciones de toxina botulínica (66 procedimientos) y en una serie en la que se realizaron 65 dilataciones con balón.

El seguimiento de los pacientes medido en meses es variable, oscilando entre 6 y 156, con una media de 32,88 meses, retirados los valores extremos. La edad media de los pacientes en las que se realiza el procedimiento se encuentra en 65 años, oscilando entre 58 y 71,2 años. La mejoría en porcentaje de los pacientes oscila entre un 55,7% y un 100% con una media de 77,3% en el total de las series y de un 84,66% si tomamos únicamente las miotomías quirúrgicas.

TRATAMIENTO DE LA DISFAGIA EN LA DISTROFIA MUSCULAR  
OCULOFARÍNGEA. REVISIÓN SISTEMÁTICA  
SANZ-SÁNCHEZ C I ET AL.

Tabla 1. Series que recogen procedimientos terapéuticos realizados para la disfagia en la DMOF.

Autor	N	Procedimiento	Procedimientos realizados	Seguimiento (meses)	Edad media	Evolución mejoría clínica (%)
Coiffier 2006 [1]	39	Miotomía quirúrgica	39	51,2	69	57
Duranceau 1980 [15]	15	Miotomía quirúrgica	15	22,2	63,9	100
Fradet 1997 [12]	37	Miotomía quirúrgica	37	74,4	71,2	81
Gómez-Torres 2012 [11]	6	Miotomía quirúrgica	6	23	67,1	100
Manjaly 2012 [16]	9	Dilatación balón	65	156	58	73
Mathieu 1997 [6]	14	Dilatación balón	14	18	66,2	55,7
Périé 1997 [13]	12	Miotomía quirúrgica	12	30	667,9	83
St Guily 1994 [14]	8	Miotomía quirúrgica	8	20	59	87
Youssof 2014 [4]	24	Inyección toxina botulínica	66	6	63	59

En la Tabla 2, se indica la incidencia de complicaciones tras la técnica realizada en cada una de las series, detallándose las mismas. La tasa más alta se estima en un 44% en la única serie tratada con toxina botulínica, siendo un 3,77% de media en las 4 series tratadas mediante miotomía que recogen esta variable e inexistentes en las dos series tratadas mediante dilatación con balón esofágico. No se evidencia mortalidad relacionada de forma directa a ninguno de los procedimientos.

En la Tabla 3 se recoge la longitud de la miotomía quirúrgica realizada en 4 de las 6 series. Se encuentra en torno a 4 y 6 cm, excepto en una de ellas en la que realizan una incisión superior de 8 a 10 cm.

## DISCUSIÓN

Se identificaron 9 series de pacientes en los que se realice tratamiento instrumental de la disfagia en la DMOF. No se han encontrado estudios con medidas rehabilitadoras o farmacoterapia vía oral. El tratamiento debe iniciarse con medidas conservadoras, entre ellas destacan los cambios posturales o las pruebas con diferentes texturas de alimentos. En casos en los que se demuestre mediante manometría la existencia de hipertonia del EES, se pueden utilizar fármacos del grupo antagonistas del calcio tipo nifedipino (20-40 mg sublingual) o vasodilatadores como el dinitrato de isosorbide (5 mg antes de las comidas) [3]. Generalmente no se realizan estudios acerca de la efectividad de la

Tabla 2. Porcentaje de pacientes con cualquier complicación tras la intervención y detalle de las mismas.

Autor y año referencia	% complicaciones	Complicaciones
Coiffier 2006 [1]	0,025%	Empeoramiento transitorio de la disfagia.
Duranceau 1980 [15]	-----	No recogido.
Fradet 1997 [12]	0%	Ninguno
Gómez-Torres 2012 [11]	15%	Parálisis CVI.
Manjaly 2012 [16]	0%	Ninguna.
Mathieu 1997 [6]	0%	Ninguno.
Périé 1997 [13]	0,08%	Sección mucosa cricofaríngea.
St Guily 1994 [14]	-----	No recogido.
Youssof 2014 [4]	44%	Disfonía (24%), empeoramiento de la disfagia (24%), mareo o síncope (8%), reflejo (5%), dolor en lugar punción (5%), rash (2%) y laringospasmo (2%).

Tabla 3. Miotomías del complejo esfinteriano superior.  
Sección realizada en centímetros.

Autor y año referencia	Longitud sección esfinter esofágico superior
Coiffier 2006 [1]	No recogido.
Duranceau 1980 [15]	5 cm.
Fradet 1997 [12]	8-10 cm.
Gómez-Torres 2012 [11]	No recogido.
Périé 1997 [13]	4-6 cm.
St Guily 1994 [14]	4-5 cm.

rehabilitación en el tratamiento de la DMOF, pero sí que existen casos publicados en los que evolucionan favorablemente con el mismo [3, 8, 10]. En caso de que estas primeras medidas fracasasen, se recurrirá a técnicas invasivas. Dentro de este grupo existen distintas opciones como la miotomía extramucosa del esfínter esofágico superior observada en 6 series se nuestra revisión [1, 11-15], dilatación endoscópica con balón identificada en 2 de ellas [14, 16], inyección con toxina botulínica del músculo cricofaríngeo en una serie [4], miotomía transmucosa endoscópica con láser CO2 o KTP, que utilizan Coiffier et al [1] en 4 pacientes tras recurrencia o fracaso de la cirugía y la gastrostomía percutánea. La indicación de gastrostomía percutánea se reserva para aquellos casos en los que fracasan las medidas mencionadas con anterioridad o para casos en los que el riesgo de aspiración laringotraqueal sea muy elevado [3], aunque no previene completamente las mismas [1, 11].

La miotomía extramucosa del esfínter esofágico superior es el más común y efectivo tratamiento para la disfagia en la DMOF. Esta intervención permite eliminar el obstáculo generado por la incoordinación muscular del proceso deglutorio [1], proporcionando una mejoría inmediata en la mayor parte de los casos. En 6 de los 9 estudios [1, 11-15] se utiliza y describe esta técnica, prefiriendo en 5 de ellas [1, 12-15] el acceso mediante cervicotomía izquierda, ya que el nervio recurrente en esta localización se encuentra en el ángulo traqueoesofágico, lejos de la zona de abordaje. Tras

acceder a la faringe en su línea media, se procede a realizar la sección extramucosa que debe ser vertical, mediante un único corte para prevenir fibrosis cicatricial secundaria, de unos cuatro-seis centímetros que incluya al músculo cricofaríngeo, la porción inferior del constrictor inferior y los primeros centímetros del esófago. Todos ellos [1, 11-15] coinciden en que la sección debe incluir los 3 músculos. En un estudio que se comparaba las mediciones de presión esfinteriana tras la sección única del cricofaríngeo, y del cricofaríngeo junto con el constrictor inferior, mostraron que la sección conjunta de ambos músculos produce mayor reducción en la presión con resultados estadísticamente significativos ( $p < 0,005$ ) [17]. En la Tabla 3 se recoge la longitud de las secciones que se realiza en las distintas series, destacando el grupo de Fradet [12] en que realizan una sección de mayor longitud que el resto, de 8 a 10 cm, para asegurar la inclusión de estos 3 componentes musculares, sin observar complicaciones postquirúrgicas como vemos en la Tabla 2 y con un 81% de pacientes con mejoría clínica. De manera contraria, Gómez-Torres [11] publicó sus resultados llevando a cabo un abordaje mediante cervicotomía derecha en seis pacientes. Dos tercios de los pacientes presentaron importante mejoría clínica, con una recuperación parcial el tercio restante. No realizaron estudios manométricos ni videofluoroscopia que objetivaran los resultados. Uno de ellos presentó una parálisis unilateral cordal izquierda en paramediana, sin afectación de luz glótica, que no se justifica por el abordaje derecho, ya que la lesión es contralateral. En todas ellas se prefiere colocar una sonda nasogástrica e iniciar tolerancia oral a las veinticuatro horas de la intervención.

Las series que encontramos en la literatura no son muy extensas debido a la rareza de la entidad. En 2006 se publicó un estudio con 53 pacientes, que tras excluir fallecidos y pérdidas de seguimiento, obtuvo 39 pacientes en los que midieron y compararon resultados al mes de la intervención y tardíos, con una media en seguimiento de 51,2

meses. Al mes obtuvieron un éxito de un 90% con un fracaso limitado a cuatro pacientes. A largo plazo, el 57% de los casos continuaban con buenos resultados, el 34% presentaron progreso de la enfermedad y el 9% restante fallecieron. Observaron que el resultado postoperatorio inmediato puede ser un factor predictivo de los resultados a largo plazo en términos de recurrencia y duración [1]. En 3 pacientes en los que se observó progresión de la enfermedad y en uno de los que fracasaron inicialmente se realizó una miotomía transmucosa con láser CO2 con mejoría en 3 de ellos a largo plazo. Kocdor [18] publicó una revisión sistemática donde comparó los resultados de 15 estudios en los que se realizaba miotomía vía endoscópica o miotomía quirúrgica. Mediante regresión logística, observaron un aumento en la tasa de éxito mediante técnica endoscópica ( $p=0,0025$ ; OR: 2,24). Sin embargo, no se trataba de estudios que comparen pacientes con DMOF y la miotomía en ambos casos se limitaba al músculo cricofaríngeo. En la bibliografía encontramos escasa literatura en la utilización de la miotomía endoscópica en esta enfermedad, no así para otras patologías, y su uso se limita a pequeños grupos de pacientes [1, 12, 14], informándose una baja tasa de complicaciones [1].

La serie de Fradet [12] con 37 pacientes, es la que presenta una edad media en la intervención más elevada, siendo de 71,2 años. En ella, con un seguimiento de 74,4 meses (6,2 años) los síntomas mejoraron por completo en un 49% y parcialmente en un 32%. Por tanto, un 81% de los pacientes mejoraron, persistiendo disfagia severa en un 19%.

Périé et al [13] publicaron una serie con veintidós casos de DMOF en los que se realizó miotomía en pacientes seleccionados, descartando los que rechazaron la intervención y aquellos con resultados manométricos de aperistalsis faríngea, excepto un único caso que se introdujo en el estudio. Finalmente, se intervinieron 12 pacientes, 10 de los cuales presentaron mejoría completa de los síntomas, mejoría parcial en uno y fracaso en otro. Los resultados manométricos de estos pacientes mostraron una

actividad propulsiva faríngea residual disminuida en todos ellos a excepción de aquel que no mejoró y que presentaba aperistalsis. Este paciente falleció a los 2 meses tras la cirugía de una neumonía aspirativa. A los 24 meses, se observó recurrencia en un paciente de los que previamente habían mejorado, clínicamente se había deteriorado con afectación de extremidades y pérdida de peso y manométricamente también, presentando aperistalsis faríngea. Encontraron, como factores predictivos de una buena evolución, la adecuada propulsión faríngea residual y un estado nutricional adecuado. En este trabajo identificaron las posibles causas de fracaso de una miotomía: progresión de la enfermedad, generalmente después de un periodo de mejoría tras la cirugía; la realización de una miotomía incompleta, es decir, no incluir el complejo esfinteriano superior completo; y por una insuficiente actividad propulsiva faríngea. Hay autores que contraindican la intervención en casos de aperistalsis faríngea [1, 13, 14], por lo que es importante realizar una correcta historia clínica, videofluoroscopia, manometría y una fibroscopia durante la deglución para indicar aquellos casos que se beneficiarán de la intervención [14].

En 1994 [14], se publicó un estudio con 34 pacientes que padecían distintas enfermedades musculares productoras de disfagia orofaríngea. En 11 se realizó una miotomía quirúrgica, presentando 8 diagnóstico de DMOF, con una media de 59 años y un 87% de mejoría tras un seguimiento de 20 meses. Munitiz [19] documentó 3 casos de DMOF en la misma familia en la que en dos de ellos se llevó a cabo una miotomía quirúrgica con resolución de la disfagia a los 16 meses y 3 años respectivamente, sin evidenciar complicaciones.

En 1980 Duranceau [15] comparó clínica, manométricamente y radiológicamente 15 pacientes con DMOF con un grupo control previa y posteriormente a la realización de una miotomía. Evidenciaron a nivel del esfínter esofágico superior una clara disminución en la presión de reposo y durante la contracción del esfínter, sin alteraciones en la función faríngea.

La dilatación con balón puede utilizarse como una alternativa en aquellos pacientes en los que no se puede realizar una miotomía por vía transcervical debido al elevado riesgo quirúrgico, ya que permite su realización bajo sedación y es menos invasivo [6, 8, 18]. En nuestro estudio se recogieron dos series de 14 [6] y 9 [16] pacientes. Los resultados de Mathieu et al indican que aquellos pacientes con una disfagia moderada presentan una mejoría mayor que aquellos con una disfagia severa [6]. En esta serie se realizó una dilatación a cada paciente observando los resultados a los 18 meses con una tasa de mejoría de 55,7%. Sin embargo, en el caso de Manjaly [16] se realizaron 65 dilataciones en 9 pacientes (media 7,2 por paciente con un rango de 1 a 16) en 156 meses que duró el seguimiento (media de 18,8 meses entre cada dilatación por persona) con una mejoría del 73%. Esta técnica presenta una baja tasa de complicaciones, no observando ninguna en las dos series, siendo las principales y más relevantes la perforación esofágica y la hemorragia [6].

La utilidad de la toxina botulínica en la disfagia se basa en su capacidad para producir parálisis y la consecuente relajación del músculo cricofaríngeo que permite la deglución en pocos días. La indicación actual es la inyección de toxina en el músculo mediante endoscopia de unas 50 a 100 Unidades por sesión [11]. Pero también se puede recurrir al acceso cervical con anestesia general o de forma percutánea con anestesia local guiada por electromiografía [8, 18]. En nuestra revisión únicamente tenemos una serie en la que se infiltraron en 66 ocasiones a 24 pacientes, con una media de procedimientos por individuo de 3 (rango de 1 a 13), la media de tiempo entre ellos fue de 6 meses (rango 2 a 39 meses) con una media de seguimiento de 132 meses. En él utilizaron 20 U de media con una infiltración bilateral en el 68%.

Schneider et al fueron los primeros investigadores en utilizar la toxina botulínica en el músculo cricofaríngeo para el tratamiento de la disfagia relacionada con disfunciones del EES. En su serie

de siete casos las inyecciones fueron realizadas vía endoscópica con 80-100U obteniendo un resultado satisfactorio en cinco de los siete casos [20]. Poco tiempo después, Blitzer y Brin [14] llevaron a cabo la inyección por vía transcutánea en seis pacientes logrando un resultado satisfactorio en todos ellos. Algunos autores [8, 18, 21] utilizan esta técnica como screening previo a una miotomía. El efecto es reversible y se va resolviendo de forma gradual, pero pueden repetirse las sesiones [11]. En la actualidad, se utiliza en pacientes con elevado riesgo quirúrgico descartados para cirugía [11]. El grupo de Restivo considera de gran importancia valorar la dilución de la toxina botulínica al infiltrar [22]. Utilizan una dilución de 1 o 2 ml para evitar efectos adversos a dosis superiores. Concluyen en utilizar diluciones de 1 ml cuando se va a inyectar de forma bilateral y de 2 ml cuando se va a tratar un único lado, no superando en ningún caso esta cantidad. Por otro lado, Coiffier et al [1] no creen que sea útil la inyección de una sustancia que produce parálisis en una musculatura que presenta degeneración y fibrosis. Como complicaciones de esta técnica, puede aparecer un empeoramiento de la disfagia, así como, parálisis unilateral o bilateral de las cuerdas vocales causando disfonía o disnea [18, 22] por lo que es importante utilizar dosis bajas de toxina botulínica [22].

## CONCLUSIONES

La DMOF es una entidad poco frecuente que cursa con disfagia y que debe incluirse en el diagnóstico diferencial de dificultad deglutoria orofaríngea. Se trata de una patología grave que condiciona un severo deterioro de la calidad de vida del paciente, en gran parte por la disfagia que provoca, siendo ésta el principal factor pronóstico.

En esta revisión sistemática se evalúan los distintos tratamientos disponibles en la actualidad para la disfagia en adultos con DMOF, de los que el tratamiento más efectivo y más comúnmente utilizado es la miotomía del complejo esfinteriano superior para aquellos pacientes con un compromiso



deglutorio moderado-severo. Esta técnica cuenta con tasas de éxito elevadas y un bajo índice de complicaciones. Aun así, debemos conocer el resto de terapias disponibles en la actualidad ya que no siempre se podrá recurrir a este procedimiento.

## BIBLIOGRAFÍA

1. Coiffier L, Périé S, Laforet P, Eymard B, St Guily JL. Long-term results of cricopharyngeal myotomy in oculopharyngeal muscular dystrophy. *Otolaryngol Head Neck Surg.* 2006;135:218–22.
2. Díaz de Liaño A, Fernández RL, Yarnóz IC, Artieda SC, González AG, Artajona RA, et al. Distrofia muscular oculofaríngea: tratamiento quirúrgico. *Rev Chil Cir.* 2009;61(4):360-5.
3. Hernández-Montero E, Mesa-Marrero M. Distrofia muscular óculo-faríngea: presentación de un caso y revisión de la literatura. *Act Otol Esp.* 2012;63(6):482-4.
4. Yousof S, Schrader RM, Romero-Clark C, Roy G, Spafford M. Safety of botulinum toxin for dysphagia in oculopharyngeal muscular dystrophy. *Muscle Nerve.* 2014;49(4):601-3.
5. Duranceau A. Cricopharyngeal myotomy in the management of neuogenic and muscular dysphagia. *Neuromuscul Disord.* 1997;7:85-9.
6. Mathieu J, Lapointe G, Brassard A, Tremblay C, Brais B, Rouleau GA, et al. A pilot study on upper esophageal sphincter dilatation for the treatment of dysphagia in patients with oculopharyngeal muscular dystrophy. *Neuromusc Dis.* 1997;7:S100–4.
7. Taillerfer R, Duranceau A. Manometric and radionuclide assessment of pharyngeal emptying before and after cricopharyngeal myotomy in patients with oculopharyngeal muscular dystrophy. *J Thorac Cardiovasc Surg.* 1988; 95:868-75.
8. Chen AW, Wu SL, Cheng WL, Chuang CS, Chen CH, Chen MK, et al. Dysphagia with fatal choking in oculopharyngeal muscular dystrophy: Case report. *Medicine.* 2018;97(43):e12935.
9. Urrútia G, Bonfill X. Declaración PRISMA: una propuesta para mejorar la publicación de revisiones sistemáticas y metaanálisis. *Med Clínica.* 2010;135:507-11.
10. Maeda MY, Hashimoto TY, Oliveira IC, Neves LR. Oculopharyngeal muscular dystrophy or oculopharyngeal distal myopathy. *Braz J Otorhinolaryngol.* 2017;83(2):235-8.
11. Gómez-Torres A, Abrante A, Rivas E, Menoyo A, Tirado I, Esteban F. Miotomía del cricofaríngeo en el tratamiento de la distrofia muscular oculofaríngea. *Act Otol Esp.* 2012;63(6):465-9.
12. Fradet G, Pouliot D, Robichaud R, St-Pierre S, Bouchard JP. Upper esophageal sphincter myotomy in oculopharyngeal muscular dystrophy: long-term clinical results. *Neuromuscul Disord.* 1997;7:S90-5.
13. Périé S, Eymard B, Laccourreye L, Chaussade S, Fardeau M, St Guily JL. Dysphagia in oculopharyngeal muscular dystrophy: a series of 22 French cases. *Neuromuscul Disord.* 1997;7:S96-9.
14. St Guily JL, Périé S, Willig TN, Chaussade S, Eymard B, Angelard B. Swallowing disorders in muscular diseases: functional assessment and indications of cricopharyngeal myotomy. *Ear Nose Throat J.* 1994;73(1):34-40.
15. Duranceau A, Forand MD, Fauteux JP. Surgery in oculopharyngeal muscular dystrophy. *Am J Surg.* 1980;139(1):33-9.
16. Manjaly JG, Vaughan-Shaw PG, Dale OT, Tyler S, Corlett JC, Frost RA. Cricopharyngeal dilatation for the long-term treatment of dysphagia in oculopharyngeal muscular dystrophy. *Dysphagia.* 2012;27(2):216-20.
17. Pera M, Yamada A, Hiebert C, Duranceau A. Sleeve recording of upper esophageal sphincter resting pressures during cricopharyngeal myotomy. *Ann Surg.* 1997;225:229-34.
18. Kocdor P, Siegel ER, Tulunay-Ugur OE. Cricopharyngeal dysfunction: a systematic review comparing outcomes of dilatation, botulinum toxin injection, and myotomy. *Laryngoscope* 2016;126:135–41.
19. Munitiz V, Ortiz A, Martínez de Haro LF, Glover G, Ferri B, Montoya M, et al. Diagnosis and treatment of oculopharyngeal dystrophy: a report of three cases from the same family. *Dis Esophagus.* 2003;16(2):160-4.
20. Schneider I, Thumfart W, Eckel HE. Treatment of dysfunction of the cricopharyngeal muscle with botulinum toxin: introduction of a new,

TRATAMIENTO DE LA DISFAGIA EN LA DISTROFIA MUSCULAR  
OCULOFARÍNGEA. REVISIÓN SISTEMÁTICA  
SANZ-SÁNCHEZ C I ET AL.

- noninvasive method. *Ann Otol Rhinol Laryngol.* 1994;103:31-5.
21. Blitzer A, Brin MF. Use of botulinum toxin for diagnosis and management of cricopharyngeal achalasia. *Otolaryngol Head Neck Surg.* 1997;116:328-30.
22. Restivo DA, Marchese-Ragona R. Safety of botulinum toxin for dysphagia in oculopharyngeal muscular dystrophy. *Muscle Nerve.* 2014;50(5):869-70.