




## Disección de la arteria mamaria interna en cirugía cardíaca: Una historia no siempre bien contada

### *Internal mammary artery harvesting in cardiac surgery: an often mistold story*

MSc. Dr. Yoandy López de la Cruz<sup>1</sup>✉, Dr.C. Manuel S. Nafeh Abi-Rezk<sup>2</sup> y Dr.C. Julio R. Betancourt Cervantes<sup>3</sup>

<sup>1</sup> Servicio de Cirugía Cardiovascular. Hospital Provincial Universitario Cardiocentro Ernesto Che Guevara. Santa Clara, Villa Clara, Cuba.

<sup>2</sup> Servicio de Cirugía Cardiovascular. Hospital Hermanos Ameijeiras. La Habana, Cuba

<sup>3</sup> Servicio de Cirugía General. Hospital Manuel "Piti" Fajardo Rivera. Santa Clara, Villa Clara, Cuba.

*Full English text of this article is also available*

#### INFORMACIÓN DEL ARTÍCULO

Recibido: 17 de julio de 2019

Aceptado: 22 de agosto de 2019

#### Conflicto de intereses

Los autores declaran que no existen conflictos de intereses

#### Abreviaturas

ADA: arteria descendente anterior

AMI: arteria mamaria interna

EIC: espacio intercostal

#### RESUMEN

La arteria mamaria interna es el hemoducto de elección para injertar en la arteria coronaria descendente anterior. Un enorme cuerpo de evidencia demuestra que los resultados de la cirugía de revascularización miocárdica en el corto y largo plazo dependen de determinados factores relacionados con la preparación de la arteria, como su flujo y el grado de vascularización esternal residual. Por ese motivo, en las últimas décadas el procedimiento de disección de la arteria mamaria interna ha recibido tanta atención como la técnica de construcción de los injertos. Sin embargo, la historia de su origen y posterior evolución no ha sido siempre adecuadamente contada y muchas imprecisiones se han transmitido a lo largo de los años.

**Palabras clave:** Revascularización miocárdica quirúrgica, Arteria mamaria interna, Disección, Operación de Vineberg, Historia de la Medicina

### *Internal mammary artery harvesting in cardiac surgery: an often mistold story*

#### ABSTRACT

The left internal mammary artery is the conduit of choice for left anterior descending coronary artery grafting. A huge body of evidence shows that the short and long-term outcomes of coronary artery bypass grafting depend on specific factors related to the preparation of the artery, namely, its blood flow and residual sternal vascularization degree. Accordingly, the internal mammary artery harvesting has received as much attention as the grafting construction technique in recent decades. However, the story of its origins and subsequent progress has not always been properly told as many inaccuracies have been passed on over the years.

**Keywords:** Coronary artery bypass graft surgery, Internal mammary artery, Dissection, Vineberg operation, History of Medicine

✉ Y López de la Cruz

Ave 26 de Julio, Edificio 306 Apto. 18.

Reperto Escambray Sur.

Santa Clara, Villa Clara, Cuba.

Correo electrónico:

yoandyjc@infomed.sld.cu

#### INTRODUCCIÓN

La cirugía de revascularización miocárdica es, sin dudas, uno de los proce-

dimientos quirúrgicos más investigados y publicados en la historia de la medicina<sup>1,2</sup>. Infinidad de libros y artículos exponen de forma científica o anecdótica la vida de sus pioneros o protagonistas más importantes, y cuentan los hechos que han hilvanado más de un siglo de acontecimientos sobrecogedores. Sin embargo, la historia de los procedimientos de disección de la arteria mamaria interna (AMI) aún está a la espera de ser adecuadamente escrita. Plagados de inexactitudes se encuentran muchos trabajos que han sembrado más dudas y desconocimiento alrededor de la evolución histórica de una sencilla, pero imprescindible técnica, de cuyo éxito puede depender la adición de muchos años de vida a pacientes aquejados de enfermedad arterial coronaria. Con la humilde esperanza de aportar un poco de luz se ha escrito esta breve reseña; deseamos sirva, además, de sencillo homenaje a los 70 años que se conmemoran en este 2020, de un acontecimiento que marcó un hito en la larga lucha del hombre contra las enfermedades cardíacas: la primera cirugía de implantación de una AMI en un corazón humano.

#### Antecedentes de una técnica revolucionaria


En 1927, inspirado en una conferencia del Profesor Horst Oertel en la Universidad McGill en Montreal, Canadá, acerca de cómo la enfermedad arterial coronaria afectaba fundamentalmente los vasos epicárdicos superficiales, el estudiante de medicina Arthur Martin Vineberg pensó en la posibilidad de usar otra arteria para implantarla dentro del músculo cardíaco, de forma que sus ramas pudieran unirse a arteriolas intramiocárdicas indemnes. Entonces consideró a la AMI como el injerto más viable debido a su proximidad al ventrículo izquierdo y a la posibilidad de removerla sin consecuencias importantes para sus tejidos circundantes<sup>3</sup>. En los siguientes 18 años diferentes acontecimientos, tanto familiares como científicos, crearon las condiciones para que en noviembre de 1945, el cirujano Vineberg (**Figura 1**) comenzara sus experimentos consistentes en la tunelización de la arteria en miocardios caninos hasta poder demostrar la existencia de las teorizadas anastomosis<sup>4,5</sup>, lo que ocurrió en el perro 8A, operado el 8 de febrero de 1946 y sacrificado 99 días después<sup>6-8</sup>. Desafortunadamente, en sus primeras publicaciones no detalló suficientemente la técnica empleada para separar la AMI de la pared torácica y solo informó que se trató de una remoción parcial. Sin embargo, en las microfotografías que acompañaron sus artículos solo se observa la luz de un vaso injertado en el miocardio, lo que permite presumir

que solamente se diseccionó el hemoducto arterial, probablemente entre el 4º y 6º espacio intercostal (EIC), a través de una toracotomía.

Por otro lado, al mismo tiempo que Vineberg realizaba sus experimentos, en el Hospital Johns Hopkins en Maryland, Estados Unidos (EEUU), William Polk Longmire Jr., se convertía, quizás, en el primer cirujano de la historia en diseccionar un pequeño segmento pediculado de vasos mamarios humanos para aprovechar su flujo arterial y su drenaje venoso en otros órganos, en su caso, para irrigar en el tórax a una porción de asa yeyunal empleada en la reconstrucción del esófago<sup>9-15</sup>.

#### La primera disección de (un segmento de) AMI en cirugía cardíaca humana

El 28 de abril de 1950 se inició probablemente la era moderna de los procedimientos quirúrgicos de revascularización miocárdica. Un enfermo aquejado de angina durante 14 años había sido ingresado cuatro días antes en el Hospital Real Victoria de Montreal, para ser sometido a una cirugía prácticamente experimental. Después de casi 5 años de ensayos en perros, Vineberg decidió que había llegado la hora de implementar su novedoso procedimiento en seres humanos. El Sr. J.P., un sastre de 53 años de



**Figura 1.** Arthur M. Vineberg (1903-1988). Inventor del «implante mamario», también conocido como Operación de Vineberg. Tomada de Zalaquett R. Rev Chil Cardiol. 2017;36:162-9<sup>5</sup> (Licencia CC BY-NC-ND 4.0).

edad, fue operado mediante una toracotomía anterolateral izquierda en el 5º EIC con resección de 10 cm de la 4ª y 5ª costillas, cercano al esternón. En relación con la disección de la AMI, el cirujano canadiense solo señaló en su artículo<sup>16</sup> que fue liberada de la pared torácica entre el 4º y 6º EIC, con ligaduras de la 4ª y 5ª arterias intercostales.

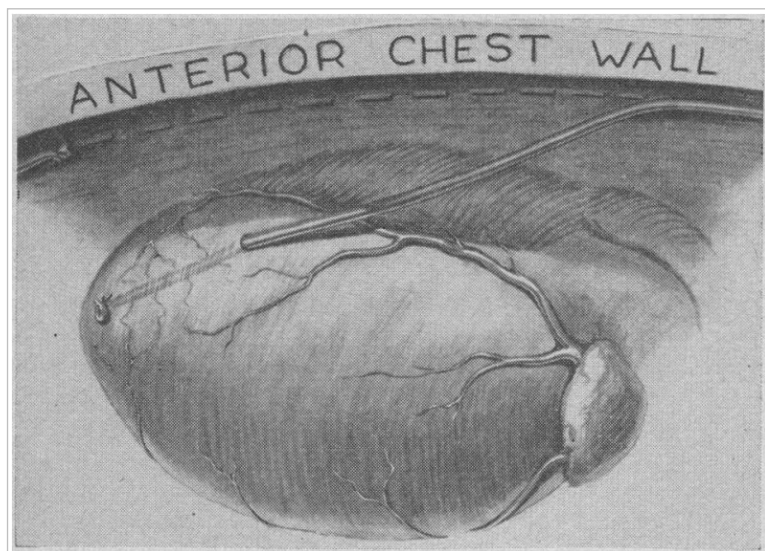
Probablemente los pocos datos relacionados con la preparación de la AMI que brindó Vineberg en la mayoría de sus artículos, o la desacertada práctica de algunos investigadores de transmitir información sin corroborar adecuadamente las fuentes originales, ha provocado lamentables errores cuando se intenta contar la historia de ese procedimiento. Algunos autores han señalado que realizaba la disección de la AMI de forma pediculada<sup>17,18</sup>; se ha comentado de igual forma que en ninguno de sus artículos especificó su método de disección<sup>19</sup>, y otros han afirmado que comenzó a esqueletizar la arteria en fecha tan tardía como 1964<sup>20</sup>. Todas esas aseveraciones son erróneas. Primero debe señalarse, que a comienzos de la década de 1950 aún no se habían acuñado los términos «disección esqueletizada» o «pediculada»; por lo tanto, quien intente encontrar literalmente esa característica en los trabajos donde Vineberg describe su técnica, estará perdiendo el tiempo. Sin embargo, en los primeros artículos donde comenta su práctica clínica siempre señaló que liberaba solamente la arteria —inicialmente un seg-

mento de unos pocos centímetros— y en las publicaciones fechadas en 1951 y 1954 nuevamente muestra microfotografías, donde solo se aprecia la luz de un vaso arterial en las preparaciones de los pacientes fallecidos; esta última publicación la acompaña además de un esbozo (reproducido con otros detalles en 1958 y 1961<sup>21,22</sup>), donde claramente se observa solamente a la AMI implantada en la pared del ventrículo izquierdo (**Figura 2**)<sup>16,21</sup>.

Ciertamente, en ninguno de esos trabajos iniciales de Vineberg se hace referencia al destino de la vena mamaria. Puede especularse que al no necesitarla para el éxito de su procedimiento la dejó intacta en la pared torácica (por lo cual no considero importante mencionarlo) o, por otra parte, pudiera pensarse que separó la arteria junto a su vena, a la cual desechó posteriormente, pero esta última posibilidad parece improbable pues, por cuestiones éticas, al tratarse de una técnica casi experimental, seguramente habría tenido el cuidado de mencionar ese detalle, en previsión de las posibles y desconocidas consecuencias de eliminar ese drenaje venoso. Hasta aquí, las circunstancias apuntan, con pocas dudas, al hecho de que Vineberg diseccionaba el segmento de su mamaria en forma esqueletizada, pero la confirmación definitiva estaba por llegar.

### Primera disección de la AMI para su anastomosis directa a una arteria coronaria

Como ya se comentó, durante buena parte de la década de 1940, Bill Longmire trabajó en el Hopkins. Allí eventualmente fue considerado por su Profesor Alfred Blalock un “especialista en cirugías difíciles”<sup>24</sup>. De esa etapa de su vida no debe olvidarse que, el 29 de noviembre de 1944, fue el primer asistente en la operación en que por primera vez se realizó exitosamente una anastomosis entre las arterias pulmonar y subclavia (procedimiento de Blalock-Taussig) en una niña de 15 meses con diagnóstico de tetralogía de Fallot<sup>25</sup>. Sin embargo, diez años después, Longmire era el flamante Jefe de Cirugía del Centro Médico de la Universidad de California (Los Angeles, EEUU), y había transitado prácticamente por todas las ramas de esa especialidad. Además, durante toda la década de 1950, había incursionado osadamente en la cirugía de las válvulas cardíacas y, en 1958, consideró que había llegado el momento de dejar su impronta



**Figura 2.** Dibujo que muestra la arteria mamaria interna separada de la pared torácica e introducida en un túnel hecho en el miocárdico del ventrículo izquierdo. Tomada de Vineberg A. *Can Med Assoc J.* 1958; 78:871-9<sup>21</sup>, con permiso de *Canadian Medical Association Journal*.

en el tratamiento quirúrgico de la insuficiencia coronaria.

Dos años antes Charles Bailey había realizado la primera endarterectomía cerrada mediante una técnica a ciegas, pero Longmire consideró mejor practicar el procedimiento en circulación extracorpórea con la apertura longitudinal del vaso, directamente sobre su segmento enfermo<sup>24</sup>. Así, probablemente el 17 de marzo de 1958 (fecha nunca antes publicada<sup>26</sup>), mientras ejecutaba su método, una coronaria derecha sumamente calcificada se le destruyó entre las manos y en un intento desesperado por salvar la vida de su paciente, decidió diseccionar la AMI ipsilateral y anastomosarla al vaso cardíaco<sup>27-31</sup>. Esa fue la primera vez en la historia que se conectó directamente una arteria extracardíaca con una coronaria, para aumentar el flujo sanguíneo a un miocardio isquémico, pero al parecer Longmire consideró el procedimiento demasiado osado para su época y nunca informó esos detalles de la operación<sup>24</sup>. Por ese motivo jamás se conocerán exactamente las características del procedimiento de disección mamaria empleado; los autores de este artículo se aventuran a teorizar que solo se preparó un segmento proximal de la arteria, en vista de que los pacientes fueron intervenidos mediante toracotomía bilateral anterior y de que la mayoría de las lesiones que se abordaban entonces, se situaban en el primer segmento de las coronarias<sup>32</sup>. Como Longmire había realizado en 1946 la disección de los dos vasos mamarios, y sabía que podía prescindirse de ellos en el tórax, pudo optar por separar el pedículo para ganar tiempo, pero tratándose de un cirujano muy práctico y habilidoso, probablemente solo separó la arteria al necesitar solamente su flujo; difícil adivinar.

### Nacimiento de la disección pediculada

Hasta inicios de la década de 1960, todos los segmentos de arterias mamarias que se implantaban en el mundo se diseccionaban de la forma descrita por Vineberg. No obstante, algunos grupos seguían realizando estudios experimentales en la creencia de que la técnica del canadiense podía mejorarse. Alrededor de 1954, William Horace Sewell, cirujano de un Hospital de la Administración de Veteranos en Oteen (Carolina del Norte, EEUU), había comenzado sus investigaciones para entender mejor los factores fisiológicos que controlaban el desarrollo de canales colaterales a las arterias coronarias<sup>33</sup>. Cinco años después<sup>34</sup> estaba en condiciones de proponer experimentalmente una nueva forma de preparar la AMI, sobre la base de que una deficiencia del procedi-

miento de Vineberg era la ausencia de un vaso venoso que acompañara a la arteria, drenara el exceso de sangre en el postoperatorio temprano y evitara la formación de hematomas en el miocardio<sup>35,36</sup>.

Ha sido imposible localizar con exactitud la fecha en que se realizó por primera vez en humanos ese procedimiento designado como “operación del pedículo”<sup>36</sup>, a pesar de que fueron revisados casi todos los artículos de Sewell publicados durante esos años y posteriormente digitalizados. Sin embargo, se ha encontrado evidencia de que el cuarto paciente al que se le realizó esa cirugía fue intervenido el 28 de enero de 1963. En esencia, la técnica era semejante a la actualmente empleada durante la disección pediculada de la AMI, con las únicas diferencias que se realizaba a través de una toracotomía anterolateral y que, probablemente, solo se separaban los vasos entre el 2º y 6º EIC, aunque ese detalle no se explicita<sup>33</sup>. Es difícil precisar si fue a finales de 1962 o durante enero de 1963 cuando se realizó por primera vez la disección pediculada de la AMI; probablemente nunca se logre saber con total exactitud, pero como se mencionó previamente, la necesidad de Sewell de modificar el procedimiento de Vineberg vino a ser la confirmación definitiva de que el canadiense solo diseccionaba la AMI izquierda.

### Década de 1960: ¿Disección pediculada o esqueletizada?

Para 1965, René Gerónimo Favaloro (**Figura 3**), del grupo de la Clínica Cleveland (Ohio, EEUU), y probablemente junto a él otros muchos cirujanos, se habían percatado de que la disección de la AMI junto a sus venas y tejido circundante, era un procedimiento más rápido y, al menos en teoría, menos traumático para el hemoducto<sup>5,37</sup>. Sin embargo, durante el resto de esa década, las mamas se implantaron de forma esqueletizada o pediculada, según la preferencia de los cirujanos, pues los trabajos de Vineberg demostraron eventualmente que nunca ocurrieron hematomas en el miocardio de sus pacientes<sup>38</sup>, por lo que era infundada la supuesta ventaja de un drenaje venoso en el pedículo de la arteria, como propugnaba Sewell.

A su vez, el 31 de enero de 1966, el canadiense realizó el primer implante de AMI derecha en el miocardio del ventrículo ipsilateral, en una neoyorkina de 43 años. Probablemente haya sido esa también la primera disección de una mamaria a través de una esternotomía longitudinal media; tuvo que elegir ese abordaje porque la paciente había sido sometida dos años antes a una toracotomía en la





**Figura 3.** René Favalaro (izquierda) y Mason Sones (derecha). Foto tomada en el Laboratorio de Hemodinámica de la *Cleveland Clinic*. Obtenida de Zalaquett R. *Rev Chil Cardiol*. 2017;36:162-9<sup>5</sup> (Licencia CC BY-NC-ND 4.0).

región periesternal izquierda, a causa de una herida accidental con un cuchillo, que quizás fue la causa de la posterior estenosis de su coronaria derecha. En ese caso además, posiblemente por primera vez, se diseccionó la AMI en toda su longitud, entre el 1º y 6º EIC, pues las relaciones anatómicas entre el ventrículo y el hemoducto izquierdo no habían exigido hasta entonces una preparación tan extensa de la arteria. Curiosamente, en esa cirugía se planificó la implantación de las dos mamarias, pero la izquierda resultó ser muy pequeña y con poco flujo, a causa de una lesión inadvertida de la arteria en alguna de las incisiones previas. Finalmente, un mes después, el 3 de marzo de 1966, Vineberg lograba implantar por primera vez las dos arterias mamarias en el corazón de un cocinero de 48 años<sup>38</sup>.

También durante el año 1966, Favalaro realizó implantes intramiocárdicos de una y ambas mamarias, siempre con la técnica de Sewell. Probablemente fue el argentino el primero que, en ese propio año<sup>37,39</sup>, creó un separador esternal especialmente diseñado para preparar la AMI<sup>40</sup>; que, con escasas modificaciones, aún hoy se continúa utilizando. En mayo del siguiente año ejecutó su primera reconstrucción de una coronaria derecha con un segmento interpuesto de vena safena, pero consciente de las limitaciones de esa técnica, decidió prontamente conectar un extremo de la vena a la pared anterolateral de la aorta. Para diciembre de 1968, el grupo de

Ohio había operado satisfactoriamente a 171 pacientes con ese método<sup>37,39</sup> y se inició un período en el que comenzaron a disminuir las implantaciones de mamarias y a aumentar las cirugías de conexión aorto-coronaria con injertos venosos. Hasta inicios de la siguiente década existen pocos informes de revascularización con la AMI.

### Década de 1970: Revascularización directa de las coronarias

Durante los primeros años de la década de 1970 los cirujanos fueron abandonando la implantación de mamarias y se adhirieron a la revascularización directa de las coronarias. Como hemoductos más comunes se empleaban la vena safena interna y la AMI. En 1971, George E. Green introdujo la papaverina en la práctica de la cirugía coronaria<sup>41</sup>, al recomendar su inyección dentro de la AMI<sup>42</sup>. Fue un momento importante en la evolución histó-

ca de la disección mamaria al iniciar la era de los esfuerzos de los cirujanos por superar, con fármacos, el espasmo de los injertos arteriales<sup>43</sup>, que en no pocas ocasiones imposibilita o entorpece su utilización.

Al siguiente año, en el mes de enero, el grupo de David L. Galbut del Instituto del Corazón de Miami, EEUU, comenzó a diseccionar todas las AMI de forma esqueletizada en una extensa serie de revascularizados<sup>44</sup>. Todo parece indicar, que en la era del abordaje directo de las coronarias, esos cirujanos fueron los primeros en desarrollar la esqueletización mamaria como práctica habitual en sus pacientes, durante un largo período de tiempo<sup>45</sup>. Sin embargo, pocos autores les reconocen ese logro a los galenos de La Florida, probablemente porque les tomó 13 años publicar los primeros resultados de su trabajo o porque demoraron hasta el 2012 para incluir el término “esqueletización” en la descripción de su técnica<sup>46</sup>. Hasta ese momento se limitaron a señalar que la arteria no era movilizada como un pedículo; en su lugar, se aislaba de sus linfáticos y fascia endotorácica, y la vena mamaria se dividía cerca de la vena subclavia y se separaba de la AMI<sup>44</sup>.

Por otro lado, esa serie fue también una de las primeras con pacientes revascularizados con las dos mamarias, iniciada al menos dos años antes de que fueran establecidas las primeras relaciones entre esa técnica y las complicaciones de la herida esternal<sup>47</sup>.

Por lo tanto, aunque Galbut no especifica los motivos por los que su grupo comenzó a diseccionar la mamaria de forma esqueletizada, al parecer no tuvo relación con una mayor protección del hueso. Sus artículos tampoco permiten precisar si se empleó la esqueletización desde el inicio mismo de la serie. Probablemente en los primeros casos la disección fue pediculada, pero la necesidad de construir injertos secuenciales y la posibilidad de inspeccionar con precisión el hemoducto mientras se preparaba, los condujo a esqueletizar la arteria, de forma semejante a como aún se hacía en la operación de Vineberg<sup>48</sup>. Esa hipótesis parece confirmarse en la publicación del grupo en 1990<sup>45</sup> donde señalaron que: “a pesar de que el riesgo de lesión de la AMI durante su movilización puede ser mayor (...) este método permite la visualización de todo el hemoducto para asegurar que no haya ocurrido daño o hematoma intramural (...) y provee superior longitud”.

Gracias al trabajo de Galbut, Suzuki, Barner y otros, a mediados de la década de 1970 la AMI vuelve a adquirir cierto protagonismo en los quirófanos de cirugía cardíaca<sup>44-49</sup>. Para 1975, la mayoría de los cirujanos había adoptado nuevamente su uso como injerto para revascularizar las coronarias estenóticas<sup>50</sup>, y se convertía en el puente de elección para la arteria descendente anterior (ADA)<sup>51</sup>.

Durante ese tiempo la disección pediculada fue, sin dudas, la técnica más utilizada, pero su «parentesco» con la esqueletizada debe ser finalmente aclarado. En los últimos años, algunos autores<sup>52-54</sup> han sugerido que la esqueletización de la AMI es una técnica reciente, que surgió como una estrategia para limitar el grado de desvascularización esternal durante la disección pediculada del hemoducto, mediante la preservación intencional de ramas colaterales arteriales y del drenaje venoso de la pared torácica. Sin embargo, la primigenia práctica de Vineberg y el inicio de la extensa serie de Galbut, antes de que se informaran los primeros vínculos entre complicaciones de la esternotomía y utilización de las dos mamas, demuestran que esa no fue la verdadera relación histórica de esas técnicas quirúrgicas.

### Década de 1980: Se necesitan mamas más largas

Según Hicks<sup>55</sup>, a comienzos de la década de 1980, la selección de hemoductos en cirugía coronaria dependía de la disponibilidad de vena safena y de la experiencia del cirujano en la disección de la mamaria. Esos primeros años atestiguaron un aumento del

interés por realizar mayor cantidad de puentes arteriales, pero a ese deseo se contraponía la menor longitud y el pedículo lateral de la AMI en la forma en que habitualmente se preparaba. Por ese motivo, en 1985, Delos M. Cosgrove y Floyd D. Loop<sup>56</sup> del grupo de Ohio, propusieron una técnica para maximizar la longitud de la arteria previamente diseccionada como pedículo, mediante la realización de múltiples cortes transversales en su pleura y fascia, con lo que lograban una longitud adicional de 1 cm por cada fasciotomía realizada.

Dos años después, Samuel B. Keeley, en el Hospital Memorial Scripps (California, EEUU), sugirió separar la AMI de su lecho en la forma tradicional y luego despojar de su pedículo el segmento medio-distal, con la ayuda de un electrocauterizador bipolar clásico. Tituló su trabajo *La arteria mamaria interna esqueletizada*<sup>57</sup> y al entrecomillar este último término en el cuerpo de su artículo, dio origen a una de las imprecisiones más reproducidas en la historia de la cirugía cardíaca, pues en las siguientes tres décadas una gran cantidad de autores<sup>53,58-67</sup> ha considerado erróneamente que fue Keeley el padre de la técnica de esqueletización de la AMI. Como ya se ha evidenciado, ese reconocimiento al cirujano estadounidense es inmerecido, y ni siquiera se le puede acreditar el mérito de haber acuñado el término «esqueletización» en relación con la AMI, pues un año antes Lester R. Sauvage y su grupo (Seattle, EEUU), ya lo había hecho en uno de sus artículos<sup>68</sup>, pero tampoco se le puede adjudicar a estos la creación del método, como han pretendido otros autores<sup>69</sup>.

Antes de finalizar el balance de esta década, no puede dejar de mencionarse que el 1 de noviembre de 1988, James M. Cunningham y sus colaboradores del Centro de Cirugía Cardiorrástica de California, iniciaron una serie que a la postre estaría constituida por más de mil pacientes, cuyo análisis culminaría 3 años después. La trascendencia de ese estudio consiste en que dio lugar a un sencillo artículo publicado en 1992, donde expusieron sus principales consideraciones en relación con la esqueletización de la AMI, y por primera vez, se explica detalladamente el procedimiento, tal y como se realiza actualmente<sup>70</sup>, lo que le ha valido a algunos autores para considerarla la descripción de la “técnica clásica” o –erróneamente– el verdadero inicio de la disección esqueletizada de la AMI<sup>67,71</sup>. En la operación se prestaba igual atención a la protección del hueso y el hemoducto, se cortaba la vena mamaria si interfería con la disección proximal de la arteria e inten-



**Figura 4.** Algunos pioneros de la cirugía cardiovascular en Cuba. De izquierda a derecha: profesor Julio Taín Blázquez, enfermera Oralia González Castellero, profesor Noel González Jiménez, enfermera Amparo González Giménez, profesor Gilberto Gil Ramos y profesor Felipe Rodiles Aldana. Tomada de: Bejerano Gil, *et al.* Rev Cuban Med Int Emerg. 2018;17(3)<sup>86</sup> (Licencia CC BY-NC-ND 4.0).

taban no abrir la pleura. Aparentemente, en su momento, Cunningham no aquilató el verdadero valor de su artículo y reconocería años después, que solo lo había escrito con la esperanza de disminuir la curva de aprendizaje del procedimiento y evitar contratiempos técnicos innecesarios<sup>72</sup>.

#### Década de 1990: ¿Final de la historia?

Probablemente, la historia reciente del desarrollo de las técnicas clásicas de disección de la AMI termina en 1997, cuando Taiko Horii y Hisayoshi Suma<sup>73</sup>, en el Hospital General Shonan Kamakura, Japón, describieron un método, que combina las ventajas de la esqueletización y de la disección pediculada, a la que llamaron semiesqueletización<sup>73,74</sup>. Después de esa innovación, los tres métodos de preparación de la AMI no han sufrido grandes modificaciones, salvo las relacionadas con la introducción de avances tecnológicos, como la disección toracoscópica o robótica a finales de la década de 1990<sup>75-83</sup> y la tecnología armónica en el año 2000<sup>84</sup>.

#### Dissección de la arteria mamaria interna en Cuba

La historia de la cirugía coronaria en Cuba está a la espera de ser escrita, por lo que intentar bosquejar la evolución de los procedimientos de disección de la AMI es una tarea que roza con lo imposible.


Presuntamente, el primer procedimiento operatorio sobre un vaso cardíaco en Cuba se realizó en 1974 en el Instituto de Cardiología y Cirugía Cardio-

vascular, en La Habana; cuando, durante una cirugía de sustitución valvular aórtica, se le realizó un injerto a una coronaria derecha aneurismática. En ese mismo centro, el año siguiente, tuvo lugar también la primera cirugía de revascularización miocárdica en la isla<sup>85</sup>.

Desafortunadamente no hemos podido acceder a los informes originales de esas intervenciones, pero podemos afirmar que los injertos fueron venosos y probablemente realizados por el Dr. Julio Noel González Jiménez (Santo Domingo, Las Villas; 2 de diciembre de 1928 – La Habana; 17 de enero de 2016) y el Dr. Julio Taín Blázquez (Colón, Matanzas; 20 de diciembre de 1930 – La Habana; 4 de mayo de 2019) (Figura 4<sup>86</sup>).

En 1986 se inició ese tipo de intervención en el Hospital Hermanos Ameijeiras<sup>87</sup>. Dos años después, exactamente el 9 de marzo de 1988 (Figura 5), los doctores

Mauricio Alberto Cassinelli Arana (Montevideo, Uruguay; 17 de diciembre, 1953) y Álvaro Luis Lagomasino Hidalgo (La Habana; 15 de diciembre, 1947) (Figura 6) realizaron la primera cirugía de revascularización miocárdica en otra provincia fuera de la capital del país (Figura 7): en el Cardiocentro Ernesto Che Guevara de la ciudad de Santa Clara<sup>88</sup>, un paciente de 48 años de edad con enfermedad de la ADA recibió un injerto de AMI izquierda pediculada<sup>89</sup>. Probablemente antes, en La Habana, se había



**Figura 5.** Constancia gráfica de la fecha y firma de los participantes en la primera cirugía coronaria realizada «al este del túnel» (fuera de La Habana). Archivo del Cardiocentro Ernesto Che Guevara.



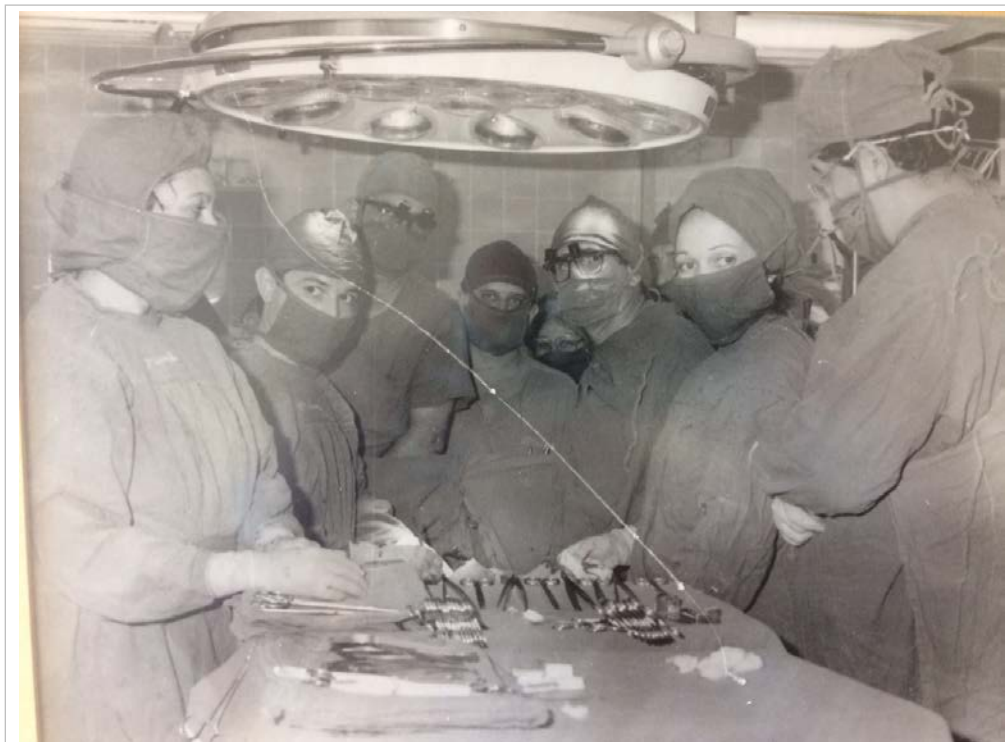

**Figura 6.** Doctores Mauricio A. Cassinelli Arana (izquierda) y Álvaro L. Lagomasino Hidalgo. Cortesía del Dr. Cassinelli.

disecionado por primera vez una AMI en Cuba pero no hemos logrado identificar esa fecha. Un año después le correspondería iniciar este tipo de cirugía al Cardiocentro de Santiago de Cuba<sup>90,91</sup>.

Indudablemente, la vena safena fue el hemoducto más frecuentemente empleado durante los primeros años de cirugía coronaria en Cuba<sup>87,90</sup>; es difícil precisar con exactitud en qué momento la AMI se convirtió en el injerto de elección para la revascularización sistemática de la ADA. En el centro de la isla, a raíz de la tensa situación económica de la década de 1990, producto de la carencia sobre todo de instrumental específico para manipular la AMI y de separador esternal para diseccionarla, se dejaron de realizar injertos arteriales a la ADA durante aproximadamente dos años (comunicación personal, Dr. Álvaro Lagomasino Hidalgo). Finalmente, a partir de mayo de 1992 se reinició esa práctica, y sobrevino un período de tiempo en el que se hizo frecuente la construcción de múltiples injertos arteriales<sup>92</sup>.

En el Hospital Hermanos Ameijeiras la disección



**Figura 7.** Primera revascularización miocárdica quirúrgica realizada en el Cardiocentro de Santa Clara. Fotografía tomada en quirófano, justo antes de iniciar la intervención. De izquierda a derecha (primer plano): Zenaida Hurtado Pacheco (enfermera), Mauricio Cassinelli Arana (cirujano), Arturo Iturralde Espinosa (cirujano), Ignacio Fajardo Egozcué (anestesiólogo), Álvaro Lagomasino Hidalgo (cirujano), María Caridad Marín Lugo (enfermera) y Raúl Dueñas Fernández (cirujano). En segundo plano: Valeria Magalis Espinosa (enfermera) y José Cirilo Mesa Hurtado (anestesiólogo). Archivo del Cardiocentro Ernesto Che Guevara.



esqueletizada del hemoducto se inició probablemente alrededor del año 2006<sup>93</sup>; no ha logrado precisarse la fecha en Santiago de Cuba. En Santa Clara, hasta el 2012, si se realizó alguna disección esqueletizada de la AMI, ocurrió de forma anecdótica; en enero de ese año se retomó de forma habitual la abandonada práctica de construcción de múltiples injertos arteriales<sup>94</sup>, y se comenzaron a esqueletizar de forma sistemática las AMI de esos pacientes. En ese centro, durante los últimos años ha venido aconteciendo un crecimiento sostenido de revascularizaciones con las dos mamarias, lo que se ha convertido en un importante estímulo para el auge de la técnica de disección esqueletizada; al momento de la confección de este artículo la casi totalidad de las mamarias se preparan de esa forma. Por otra parte, en ausencia de trabajos que aborden específicamente ese tema, comunicaciones personales de colegas de La Habana y Santiago de Cuba, le permiten aseverar a los autores de este artículo que, contrariamente a lo que ocurre en el mundo, donde la disección pediculada es preferida por el 65% de los cirujanos<sup>95</sup>, actualmente la mayoría de las arterias mamarias en Cuba son preparadas de forma esqueletizada.

## AGRADECIMIENTOS

Agradecemos a la colaboración en la búsqueda de información de Raúl Dueñas Fernández (Exdirector General del Cardiocentro Ernesto Che Guevara), Mauricio Cassinelli Arana (Cirujano Cardiovascular), Álvaro Lagomasino Hidalgo (Cirujano Cardiovascular), Humberto Sainz Cabrera (Anestesiólogo Cardiovascular), Eduardo Rivas Estany (Presidente de la Sociedad Cubana de Cardiología), Lázara González Pérez (Enfermera) y Francisco Luis Moreno Martínez (Editor Jefe de CorSalud).

## BIBLIOGRAFÍA

1. Leonard JR, Abouarab AA, Taggart DP, Gaudino MFL. Bilateral internal thoracic artery use in coronary bypass surgery: is there a benefit? *Indian J Thorac Cardiovasc Surg.* 2018;34:230-3.
2. Dar MI, Dar AH, Ahmed M, Haseeb A, Bilal M. Internal mammary artery flow in different racial groups of Pakistan. *J Pak Med Assoc.* 2017;67(10):1558-61.
3. Katrapati P, George JC. Vineberg Operation: A Review of the Birth and Impact of This Surgical Technique. *Ann Thorac Surg.* 2008;86(5):1713-6.
4. Vineberg A. Experimental background of myocardial revascularization by internal mammary artery implantation and supplementary technics, with its clinical application in 125 patients: A review and critical appraisal. *Ann Surg.* 1964;159(2):185-207.
5. Zalaquett R. 50 Años de Cirugía de Bypass Coronario: Meditar el pasado, enfrentar el presente y forjar el futuro. *Rev Chil Cardiol.* 2017;36(2):162-9.
6. Vineberg AM. Development of an anastomosis between the coronary vessels and a transplanted internal mammary artery. *Can Med Assoc J.* 1946;55(2):117-9.
7. Vineberg AM, Jewett BL. Development of an anastomosis between the coronary vessels and a transplanted internal mammary artery. *Can Med Assoc J.* 1947;56(6):609-14.
8. López-De la Cruz Y. La primera fotografía a color en un artículo científico: ¿El corazón del perro que cambió la historia de la medicina? *CorSalud [Internet].* 2019 [citado 10 Jul 2019];11(3):241-2. Disponible en: <http://www.revcorsalud.sld.cu/index.php/cors/article/view/491/917>
9. Longmire WP Jr. A modification of the Roux technique for antethoracic esophageal reconstruction. *Surgery.* 1947;22(1):94-100.
10. Blalock A. The use of shunt or by-pass operations in the treatment of certain circulatory disorders, including portal hypertension and pulmonic stenosis. *Ann Surg.* 1947;125(2):129-41.
11. Kesler KA, Pillai ST, Birdas TJ, Rieger KM, Okereke IC, Ceppa D, *et al.* "Supercharged" isoperistaltic colon interposition for long-segment esophageal reconstruction. *Ann Thorac Surg.* 2013;95(4):1162-8; Discussion 1168-9.
12. Bakshi A, Sugarbaker DJ, Burt BM. Alternative conduits for esophageal replacement. *Ann Cardiothorac Surg.* 2017;6(2):137-43.
13. Chaikhouni A. Jejuno-esophageal interposition graft as a salvage procedure, Report of two cases. *Int J Cardiovasc Thorac Surg.* 2016;2(2):9-11.
14. Zhang Z, Guo Y, Liang C, Feng H, Liu D. Free jejunum interposition as salvage surgery after cervical esophagus injury. *J Thorac Dis.* 2016;8(7):E513-6.
15. Watanabe M, Mine S, Nishida K, Kuroguchi T, Okamura A, Imamura Y. Reconstruction after esophagectomy for esophageal cancer patients with a history of gastrectomy. *Gen Thorac Cardiovasc Surg.* 2016;64(8):457-63.

16. Vineberg A, Miller G. Internal mammary coronary anastomosis in the surgical treatment of coronary artery insufficiency. *Can Med Assoc J.* 1951;64(3): 204-10.
17. Lobo Filho JG, de Azevedo Leitão MC, Lobo Filho HG, Albuquerque da Silva A, Aquino Machado JJ. Vineberg Procedure by "Vineberg technique modified by Lobo Filho": morbidity and mortality in the immediate post operative period, angiography results and flow analyze of the left internal thoracic artery implanted. *Rev Bras Cir Cardiovasc.* 2003;18(1):15-22.
18. Bernal-Aragón R, Sáenz-Rodríguez R, Orozco-Hernández E, Guzmán-Delgado N, Aragón-Manjarrez R, Hernández-Alvídrez A. Experiencia de la endarterectomía coronaria en cirugía de revascularización miocárdica. *Cir Ciruj.* 2015;83(4):273-8.
19. Kieser TM, Rose MS, Aluthman U, Narine K. Quicker yet safe: skeletonization of 1640 internal mammary arteries with harmonic technology in 965 patients. *Eur J Cardiothorac Surg.* 2014;45(5):e142-50.
20. Calafiore AM, Vitolla G, Iaco AL, Fino C, Di Giammarco G, Marchesani F, et al. Bilateral internal mammary artery grafting: midterm results of pedicled versus skeletonized conduits. *Ann Thorac Surg.* 1999;67(6):1637-42.
21. Vineberg A. Coronary vascular anastomoses by internal mammary artery implantation. *Can Med Assoc J.* 1958;78(11):871-9.
22. Vineberg AM, Becerra A, Chari RS. The influence of the Vineberg sponge operation upon the hydrostatics of the myocardial circulation in health and disease: evidence of luminal ventricular circulation in the beating heart. *Can Med Assoc J.* 1961;85(20):1075-90.
23. Vineberg A. Internal mammary artery implant in the treatment of angina pectoris: A three year follow up. *Can Med Assoc J.* 1954;70(4):367-78.
24. López de la Cruz Y. William Polk Longmire Jr. y los primeros 60 años de la cirugía de puentes aorto-coronarios. *CorSalud [Internet].* 2018 [citado 10 Jul 2019];10(2):158-63. Disponible en: <http://www.revcorsalud.sld.cu/index.php/cors/article/view/338/691>
25. Lowenstein E, Reves JG. A History of Cardiac Anesthesiology. En: Eger II EI, Saidman LJ, Westhorpe RN, editores. *The Wondrous Story of Anesthesia.* New York: Springer; 2014. p. 829-46.
26. López-de la Cruz Y, Quintero Fleites YF. Do not forget other fathers of coronary artery bypass grafting! *J Thorac Cardiovasc Surg [Internet].* 2020 [citado 12 Jul 2019];159(1):e65. Disponible en: <https://doi.org/10.1016/j.jtcvs.2019.06.093>
27. Lawton JS. Lessons Learned Regarding Myocardial Revascularization Remain True 50 Years Later: 50th Anniversary Perspective on Diethrich EB, Morris JD, Liddicoat JE, Wessinger JB. Myocardial Revascularization. Evaluation of Autogenous Vein Grafts Between Aorta and Myocardium. *Ann Thorac Surg* 1965;1:671-82. *Ann Thorac Surg.* 2015 Jun;99(6):1872-4.
28. Al-Atassi T, Toeg HD, Chan V, Ruel M. Coronary Artery Bypass Grafting En: Sellke FW, del Nido PJ, Swanson SJ, editores. *Sabiston & Spencer: Surgery of the Chest.* 9ª ed. Philadelphia: Elsevier; 2016. p. 1551-88.
29. Monteith S, Goren O, Sampath R, Lehr E, Patel A, Choi PJ, et al. Internal thoracic artery to middle cerebral artery bypass surgery: Cadaveric Feasibility Study. *World Neurosurg [Internet].* 2018 [citado 12 Jul 2019];112:e298-e301. <https://doi.org/10.1016/j.wneu.2018.01.040>
30. Benetti F. The History of OPCAB. *JSM Cardiothorac Surg [Internet].* 2017 [citado 12 Jul 2019];2(2): 1013. Disponible en: <https://www.jscimedcentral.com/CardiothoracicSurgery/cardiothoracicsurgery-2-1013.pdf>
31. Benetti F, Scialacomo N. The evolution of minimally invasive coronary surgery. *Clin Surg [Internet].* 2018 [citado 12 Jul 2019];3:1954. Disponible en: [http://www.clinicsinsurgery.com/pdfs\\_folder/cis-v3-id1954.pdf](http://www.clinicsinsurgery.com/pdfs_folder/cis-v3-id1954.pdf)
32. Longmire WP, Cannon JA, Kattus AA. Direct-vision coronary endarterectomy for angina pectoris. *N Engl J Med.* 1958;259(21):993-9.
33. Sewell WH, Sones FM, Fish RG, Joyner JT, Effler DB. The pedicle operation for coronary insufficiency: Technique and preliminary result. *J Thorac Cardiovasc Surg.* 1965;49:317-29.
34. Sewell WH. The surgical treatment of coronary artery disease. *Am Surg.* 1959;25:560-6.
35. Ellis PR, Del Rosario VC. Internal mammary implantation: A comparison of the Vineberg and Sewell Operation in dogs. *Ann Thorac Surg.* 1966;2(6):862-7.
36. Sewell WH. Results of 12 mammary pedicle implantations for angina pectoris. *Ann Thorac Surg.* 1966;2(1):17-30.
37. Favaloro RG. Landmarks in the development of coronary artery bypass surgery. *Circulation.* 1998; 98(5):466-78.
38. Vineberg AM, Zamora BO. Right internal mamma-

- ry artery implantation into right ventricular myocardium for revascularization of the entire heart: experimental data and preliminary report. *Can Med Assoc J.* 1966;95(11):570-5.
39. Favaloro RG. Critical analysis of coronary artery bypass graft surgery: a 30-year journey. *J Am Coll Cardiol.* 1998;31(4 Suppl B):1-63.
40. Bakaeen FG, Blackstone EH, Pettersson GB, Gillinov AM, Svensson LG. The father of coronary artery bypass grafting: René Favaloro and the 50th anniversary of coronary artery bypass grafting. *J Thorac Cardiovasc Surg.* 2018;155(6):2324-8.
41. Ray Mohapatra CK, Mishra P, Saxena P, Raut C, Khandekar J, Ammannaya GK, *et al.* Use of nitroglycerin and verapamil solution by organ bath technique in preparation of left internal thoracic artery for coronary artery bypass surgery. *Indian Heart J.* 2017;69(6):772-6.
42. Tabel Y, Hepaçuşlar H, Erdal C, Catalyürek H, Acikel U, Elar Z, *et al.* Diltiazem provides higher internal mammary artery flow than nitroglycerin during coronary artery bypass grafting surgery. *Eur J Cardiothorac Surg.* 2004;25(4):553-9.
43. Tarhan A, Kehlibar T, Yapici F, Yilmaz M, Arslan Y, Yapici N, *et al.* Role of physiological state 'normothermia' in internal thoracic artery spasm after harvesting. *Eur J Cardiothorac Surg.* 2006;30(5):749-52.
44. Galbut DL, Traad EA, Dorman MJ, DeWitt PL, Larsen PB, Weinstein D, *et al.* Twelve-year experience with bilateral internal mammary artery grafts. *Ann Thorac Surg.* 1985;40(3):264-70.
45. Galbut DL, Traad EA, Dorman MJ, DeWitt PL, Larsen PB, Kurlansky PA, *et al.* Seventeen-year experience with bilateral internal mammary artery grafts. *Ann Thorac Surg.* 1990;49(2):195-201.
46. Galbut DL, Kurlansky PA, Traad EA, Dorman MJ, Zucker M, Ebra G. Bilateral internal thoracic artery grafting improves long-term survival in patients with reduced ejection fraction: a propensity-matched study with 30-year follow-up. *J Thorac Cardiovasc Surg.* 2012;143(4):844-53.
47. Barner HB. Double internal mammary-coronary artery bypass. *Arch Surg.* 1974;109(5):627-30.
48. Shrager JB. The Vineberg procedure: the immediate forerunner of coronary artery bypass grafting. *Ann Thorac Surg.* 1994;57(5):1354-64.
49. Suzuki A, Kay EB, Hardy JD. Direct anastomosis of the bilateral internal mammary artery to the distal coronary artery, without a magnifier, for severe diffuse coronary atherosclerosis. *Circulation.* 1973;48(1 Suppl):III190-7.
50. Ancalmo N, Ochsner JL. A modified sternal retractor. *Ann Thorac Surg.* 1976;21(2):174.
51. Flemma RJ, Singh HM, Tector AJ, Lepley D, Frazier BL. Comparative hemodynamic properties of vein and mammary artery in coronary bypass operations. *Ann Thorac Surg.* 1975;20(6):619-27.
52. Rubens FD, Chen L, Bourke M. Assessment of the Association of Bilateral Internal Thoracic Artery Skeletonization and Sternal Wound Infection After Coronary Artery Bypass Grafting. *Ann Thorac Surg.* 2016;101(5):1677-82.
53. Cheng K, Rehman SM, Taggart DP. A review of differing techniques of mammary artery harvesting on sternal perfusion: Time for a randomized study? *Ann Thorac Surg.* 2015;100(5):1942-53.
54. Van den Eynde J, Heeren A, Szelc D, Meuris B, Jacobs S, Verbrugge P, *et al.* Skeletonisation contributing to a reduction of sternal wound complications: a retrospective study in OPCAB patients. *J Cardiothorac Surg [Internet].* 2019 [citado 13 Jul 2019];14(1):162. Disponible en: <https://doi.org/10.1186/s13019-019-0985-9>
55. Hicks GL Jr. Dissection of the internal mammary artery during cephalic vein removal for coronary artery surgery. *Ann Thorac Surg.* 1984;37(1):95.
56. Cosgrove DM, Loop FD. Techniques to maximize mammary artery length. *Ann Thorac Surg.* 1985;40(1):78-9.
57. Keeley SB. The skeletonized internal mammary artery. *Ann Thorac Surg.* 1987;44(3):324-5.
58. Satdhabudha O, Noppawinyoowong N. A randomized comparison of flow characteristics of semiskeletonized and pedicled internal thoracic artery preparations in coronary artery bypass. *J Cardiothorac Surg [Internet].* 2017 [citado 13 Jul 2019];12(1):28. Disponible en: <http://doi.org/10.1186/s13019-017-0589-1>
59. Deja MA, Gołba KS, Malinowski M, Woś S, Kowalcza M, Biernat J, *et al.* Skeletonization of internal thoracic artery affects its innervation and reactivity. *Eur J Cardiothorac Surg.* 2005;28(4):551-7.
60. Hu X, Zhao Q. Skeletonized internal thoracic artery harvest improves prognosis in high-risk population after coronary artery bypass surgery for good quality grafts. *Ann Thorac Surg.* 2011;92(1):48-58.
61. Massey RM, Warren OJ, Szczeklik M, Wallace S, Leff DR, Kokotsakis J, Darzi A, Athanasiou T. Skeletonization of radial and gastroepiploic conduits in coronary artery bypass surgery. *J Cardio-*



- thorac Surg [Internet]. 2007 [citado 13 Jul 2019]; 2:26. Disponible en: <http://doi.org/10.1186/1749-8090-2-26>
62. Dos Santos Filho EC, Moraes Neto FR, Silva RA, Moraes CR. Should the diabetics have the internal thoracic artery skeletonized? Assessment of sternal perfusion by scintillography. *Rev Bras Cir Cardiovasc.* 2009;24(2):157-64.
  63. Boodhwani M, Lam BK, Nathan HJ, Mesana TG, Ruel M, Zeng W, et al. Skeletonized internal thoracic artery harvest reduces pain and dysesthesia and improves sternal perfusion after coronary artery bypass surgery: a randomized, double-blind, within-patient comparison. *Circulation.* 2006; 114(8):766-73.
  64. Gao YJ, Zeng ZH, Teoh K, Sharma AM, Abouzahr L, Cybulsky I, et al. Perivascular adipose tissue modulates vascular function in the human internal thoracic artery. *J Thorac Cardiovasc Surg.* 2005;130(4):1130-6.
  65. Wendler O, Tscholl D, Huang Q, Schäfers HJ. Free flow capacity of skeletonized versus pedicled internal thoracic artery grafts in coronary artery bypass grafts. *Eur J Cardiothorac Surg.* 1999;15(3): 247-50.
  66. Athanasiou T, Crossman MC, Asimakopoulos G, Cherian A, Weerasinghe A, Glenville B, et al. Should the internal thoracic artery be skeletonized? *Ann Thorac Surg.* 2004;77(6):2238-46.
  67. Huang Q, Wendler O, Langer F, Tscholl D, Schafers HJ. Effects of skeletonized versus pedicled internal thoracic artery grafts on free flow capacity during bypass. *J Tongji Med Univ.* 2000;20(4): 308-10.
  68. Sauvage LR, Wu HD, Kowalsky TE, Davis CC, Smith JC, Rittenhouse EA, et al. Healing basis and surgical techniques for complete revascularization of the left ventricle using only the internal mammary arteries. *Ann Thorac Surg.* 1986;42(4): 449-65.
  69. Raja SG, Dreyfus GD. Internal thoracic artery: to skeletonize or not to skeletonize? *Ann Thorac Surg.* 2005;79(5):1805-11.
  70. Cunningham JM, Gharavi MA, Fardin R, Meek RA. Considerations in the skeletonization technique of internal thoracic artery dissection. *Ann Thorac Surg.* 1992;54(5):947-50; Discussion 951.
  71. Bonini RC, Staico R, Issa M, Arnoni AS, Chaccor P, Abdulmassih Neto C, et al. Effects of skeletonized versus pedicled radial artery on postoperative graft patency and flow. *Arq Bras Cardiol.* 2014;102(5):441-8.
  72. Cunningham JM. Skeletonization of the internal thoracic artery: pros and cons. *Ann Thorac Surg.* 2006;81(1):405-6.
  73. Horii T, Suma H. Semiskeletonization of internal thoracic artery: alternative harvest technique. *Ann Thorac Surg.* 1997;63(3):867-8.
  74. Kara KA. Bilateral semi-skeletonized IMA; Less thermal injury, easier to harvest, early post operative comparison with single IMA patients after CABG. *Am J Clin Exp Med.* 2018;6(5):107-12.
  75. Hrapkowicz T, Bisleri G. Endoscopic harvesting of the left internal mammary artery. *Ann Cardiothorac Surg.* 2013;2(4):565-9.
  76. Ishikawa N, Watanabe G. Ultra-minimally invasive cardiac surgery: robotic surgery and awake CABG. *Surg Today.* 2015;45(1):1-7.
  77. Bharadwaj P, Luthra M. Coronary artery revascularisation: Past, present and future. *Med J Armed Forces India.* 2008;64(2):154-7.
  78. Ohira S, Doi K, Numata S, Yamazaki S, Yamamoto T, Yaku H. Reskeletonization of patent graft using ultrasonic scalpel in redo surgery. *Ann Thorac Surg [Internet].* 2014 [citado 15 Jul 2019];98(6): e153-5. Disponible en: <https://doi.org/10.1016/j.athoracsur.2014.09.060>
  79. Bonatti J, Vento A, Bonaros N, Traina M, Lehr E. Robotic totally endoscopic coronary artery bypass grafting (TECAB)-placement of bilateral internal mammary arteries to the left ventricle. *Ann Cardiothorac Surg.* 2016;5(6):589-92.
  80. Gao C, Yang M. Robotic Coronary Bypass Graft on Beating Heart. En: Gao C, editor. *Robotic Cardiac Surgery.* Dordrecht: Springer; 2014. p. 111-33.
  81. Gao C. Overview of Robotic Cardiac Surgery. En: Gao C, editor. *Robotic Cardiac Surgery.* Dordrecht: Springer; 2014. p. 1-14.
  82. Nifong LW, Chitwood WR Jr. Building a Cardiac Surgical Robotic Program. En: Chitwood WR Jr., editor. *Atlas of Robotic Cardiac Surgery.* London: Springer-Verlag; 2014. p. 17-22.
  83. Casula RP, Athanasiou T. Robotic Coronary Revascularisation. En: Inderbitzi RGC, Schmid RA, Melfi FMA, Casula RP, editores. *Minimally Invasive Thoracic and Cardiac Surgery Textbook and Atlas.* Berlin: Springer; 2012. p. 485-97.
  84. Higami T, Kozawa S, Asada T, Shida T, Ogawa K. Skeletonization and harvest of the internal thoracic artery with an ultrasonic scalpel. *Ann Thorac Surg.* 2000;70(1):307-8.
  85. González Jiménez JN. *Cirugía cardiovascular y trasplantología. Apuntes históricos.* La Habana: ECIMED; 2012.

86. Bejerano Gil NC, Abdo Cuza AA. Lic. Oralia González Castellero, pionera de la enfermería intensiva en Cuba. *Rev Cuban Med Int Emerg* [Internet]. 2018 [citado 15 Jul 2019];17(3). Disponible en: [http://www.revmie.sld.cu/index.php/mie/article/view/494/pdf\\_99](http://www.revmie.sld.cu/index.php/mie/article/view/494/pdf_99)
87. Nafeh Abi-Rezk M, Hernández Núñez R, Carballo Hidalgo N, Villar Inclan A, Guevara González L, Chaos González N, et al. Resultados de la revascularización coronaria en el Cardiocentro del Hospital «Hermanos Ameijeiras», en un período de 20 años. *Rev Cuba Cir* [Internet]. 2011 [citado 15 Jul 2019];50(1):54-72. Disponible en: <http://scielo.sld.cu/pdf/cir/v50n1/cir05111.pdf>
88. Rodríguez Oliva N, Apolinaire Pennini JJ, Alegret Rodríguez M, Moreno-Martínez FL. Sobrevida de pacientes sometidos a revascularización miocárdica quirúrgica. *CorSalud* [Internet]. 2009 [citado 15 Jul 2019];1(1). Disponible en: <http://www.corsalud.sld.cu/sumario/2009/v1n1a09/sobrevida.htm>
89. Departamento de Estadística. Registro de Intervenciones Quirúrgicas. Santa Clara: Cardiocentro Ernesto Che Guevara; 1988.
90. Bernardo Fernández C, Martínez Núñez JO, Castillo Martínez JM, Machín Rodríguez JC, Mamani Huarachi VH. Caracterización clínicoquirúrgica de los pacientes operados de revascularización coronaria. *MEDISAN* [Internet]. 2005 [citado 16 Jul 2019];9(1). Disponible en: <http://www.redalyc.org/articulo.oa?id=368445007008>
91. Rodolfo García M, Torralbas Reverón FE, Martín Torres RA. Revascularización coronaria quirúrgica en pacientes con angina inestable aguda. *MEDISAN* [Internet]. 2015 [citado 16 Jul 2019];19(1):41-8. Disponible en: [http://www.medisan.sld.cu/index.php/san/article/view/37/pdf\\_6](http://www.medisan.sld.cu/index.php/san/article/view/37/pdf_6)
92. Lagomasino Hidalgo A, Vázquez Roque J, Dueñas Fernández R, Vergara Hidalgo M. Injertos múltiples de arteria mamaria interna en la revascularización miocárdica. *Medicentro* [Internet]. 1997 [citado 16 Jul 2019];1(2). Disponible en: <http://www.medicentro.sld.cu/index.php/medicentro/article/view/11/11>
93. Nafeh Abi-Rezk M, González Jiménez N. Revascularización Miocárdica: Resultados de la aplicación de un protocolo asistencial en el Hospital Hermanos Ameijeiras. La Habana: Editorial Universitaria; 2015.
94. Vázquez-Roque FJ, Medrano-Plana Y, Chaljub Bravo E, Bermúdez-Yera R, Fuentes-Herrera L, Moré-Duartes A, et al. Alternativas para lograr la revascularización arterial total usando una o ambas arterias mamarias y el remanente distal de una de ellas como únicos injertos. *Rev Colomb Cardiol*. 2016;23(2):128-40.
95. Jayakumar S, Gasparini M, Treasure T, Burdett C; Cardiothoracic Trainees Research Collaborative. How do surgeons decide? Conduit choice in coronary artery bypass graft surgery in the UK. *Interact Cardiovasc Thorac Surg*. 2019;29(2):179-86.