

Endocarditis secundaria a *corynebacterium* tras implante de válvula aórtica transcatéter: Informe de un caso

Dr. Alfredo Hernández-Caballero  y Dra. Virginia Sotorrío-Simó 

Servicio de Medicina Interna, Hospital General Santa Ana. Motril, Granada, España.

Full English text of this article is also available

INFORMACIÓN DEL ARTÍCULO

Recibido: 27 de mayo de 2019

Aceptado: 24 de junio de 2019

Conflicto de intereses

Los autores declaran que no existen conflictos de intereses

Imágenes

Las imágenes de exámenes complementarios se muestran con el consentimiento del paciente.

Abreviaturas

ETE: ecocardiograma transesofágico

PET/CT: tomografía por emisión de positrones/tomografía computada (siglas en inglés)

TAVI: implante percutáneo de válvula aórtica (siglas en inglés)

RESUMEN

Se presenta un caso de endocarditis valvular protésica secundaria a un organismo infrecuente (*Corynebacterium sp.*) tras la implantación de una prótesis valvular aórtica percutánea. La menor sensibilidad del ecocardiograma transesofágico para detectar signos de endocarditis en éstos pacientes puede retrasar el diagnóstico. El uso de otras técnicas de imagen complementarias como la tomografía por emisión de positrones, puede ser de utilidad. El aumento de implantes de prótesis percutánea en los últimos años va asociado a un aumento de complicaciones como la endocarditis.

Palabras clave: Endocarditis infecciosa, *Corynebacterium*, Bioprótesis, Reemplazo de la válvula aórtica transcatéter

Endocarditis due to corynebacterium after transcatheter aortic valve implantation: A case report

ABSTRACT

We present a case of prosthetic valve endocarditis secondary to an infrequent organism (*Corynebacterium sp.*) after percutaneous aortic valve implantation. The lower sensitivity of transesophageal echocardiogram to detect signs of endocarditis in these patients may delay diagnosis. Implementing other ancillary imaging techniques such as positron emission tomography may be helpful. The increase in percutaneous prosthetic implants in recent years is associated with an upsurge in complications such as endocarditis.

Keywords: Endocarditis, *Corynebacterium*, Bioprosthesis, Transcatheter aortic valve replacement

INTRODUCCIÓN

El implante percutáneo de válvula aórtica (TAVI [*transcatheter aortic valve implantation*]) se ha convertido, desde su aparición en 2002¹, en una alternativa para el tratamiento de la estenosis aórtica sintomática grave en pacientes con alto riesgo de cirugía abierta. Con el aumento del número de pacientes tratados con ésta técnica se ha observado también un aumento de las complicaciones. La incidencia de endocarditis infecciosa en pacientes con prótesis aórtica transcatéter se estima entre el 0,5-2,1% en las distintas series².

La endocarditis valvular protésica debida a *Corynebacterium sp.* se ha

✉ A Hernández-Caballero
Hospital General Santa Ana
Av. Enrique Martín Cuevas, s/n,
18600 Motril. Granada, España.
Correo electrónico:
alfredohdezcaballero@gmail.com

descrito en la literatura, pero muy raramente en pacientes a quienes se les ha realizado un procedimiento de TAVI. Se presenta el caso de un varón que desarrolló endocarditis infecciosa por este bacilo un año, tras el mencionado procedimiento.

CASO CLÍNICO

Historia clínica y exploración física

Paciente varón de 81 años de edad a quien se le implantó una TAVI por vía transfemoral hace 1 año por estenosis valvular aórtica grave sintomática, que ingresó por clínica de fiebre de 2 semanas de evolución sin foco infeccioso claro, disminución del nivel de conciencia y dolor abdominal.

A la exploración física se encontró una situación de *shock* séptico con tensión arterial de 70/30 mmHg, temperatura de 38° C, saturación basal de oxígeno de 94%, taquicardia de 110 latidos por minuto y oligoanuria, por lo que precisó del aporte de aminas vasoactivas. El paciente presentaba también palidez generalizada, dificultad respiratoria, obnubilación, ausencia de ingurgitación yugular, soplo diastólico en foco aórtico, estertores crepitantes bilaterales en bases, abdomen doloroso a la palpación profunda en hipocondrio derecho y ligero edema maleolar en ambos miembros inferiores.

Pruebas complementarias

En la analítica destaca una leucocitosis con desviación izquierda, anemia normocítica con hemoglobina de 10 g/dl y aumento de los reactantes de fase aguda.

Dentro de los estudios de imagen, la radiografía de tórax no evidenció condensaciones.

Se realizaron sendos ecocardiogramas, transtorácico y transesofágico (ETE), que informaron: prótesis normoposicionada, dehiscencia paravalvular con insuficiencia moderada y engrosamiento perianular, sin imagen de vegetación ni estudio concluyente para endocarditis. Se solicitó, además, tomografía axial computada (TAC) de abdomen (**Figura 1A**), donde se evidenciaron unas lesiones hepáticas, ocupantes de espacio, compatibles con abscesos. En dos hemocultivos tomados en sitios diferentes se aislaron especies de *Corynebacterium sp.*, por lo que ante la sospecha de endocarditis sobre TAVI, complicada con embolismo séptico, se inició tratamiento antibiótico con mejoría clínica y analítica. Se solicitó una tomografía por emisión de positrones/tomografía computada (PET/CT) con 18F-fluorodesoxiglucosa (18F-FDG PET/CT) (**Figura 2**), donde se demostró hipercaptación perivalvular y en foco hepático.

Tras 4 semanas de tratamiento antibiótico se solicitó nuevo TAC de abdomen de control donde se comprobó la resolución de la lesión ocupante de

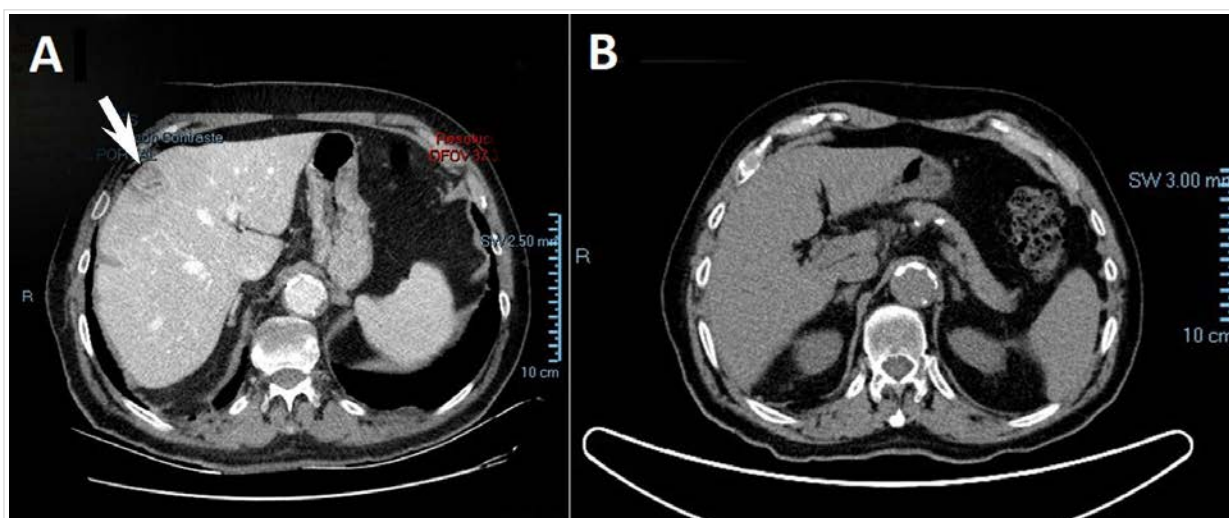


Figura 1. Tomografía axial computada (TAC) de abdomen. **A.** Primer estudio donde se observa una lesión subcapsular de 3 cm, predominantemente hipodensa y bien definida, con áreas de captación irregular en su interior y halo hipodenso periférico compatible con absceso (flecha), a nivel del segmento hepático VIII. **B.** TAC de control donde se demuestra la resolución de absceso.

espacio visualizada a nivel hepático en el estudio previo (**Figura 1B**).

COMENTARIOS

La endocarditis valvular protésica constituye una complicación infrecuente, pero no rara, con alta mortalidad. En nuestro caso aunque el ecocardiograma inicial no fue concluyente para endocarditis, el empleo de otras técnicas de imagen como el PET/CT ayudó al diagnóstico.

Aunque existen pocos casos de endocarditis valvular post-TAVI por *Corynebacterium sp.*, es importante conocer las potenciales complicaciones. La mayor parte de los implantes de TAVI se realizan en una sala convencional de cateterismo cardíaco, donde las guías de flujo de aire y esterilización pueden no ser tan estrictas y respetadas como en los quirófanos². Además se trata con frecuencia de pacientes más añosos, con mayor comorbilidad y con una menor respuesta inmune.

La implementación de técnicas asépticas durante el procedimiento y el uso de profilaxis con antibióticos adaptados a los pacientes con mayor riesgo pueden reducir la posibilidad de endocarditis protésica. En un estudio multicéntrico reciente, la intubación orotraqueal y el uso del sistema *CoreValve* autoexpansible son factores de riesgo para endocarditis infecciosa post-TAVI ($p=0,004$; $p=0,007$, respectivamente)³.

La fisiopatología de la endocarditis protésica de válvula percutánea difiere de la de las válvulas nativas por una menor incidencia de vegetaciones y mayor incidencia de abscesos perivalvulares. Dada la mayor sensibilidad, debe realizarse ETE en aquellos pacientes portadores de TAVI con sospecha clínica de endocarditis; sin embargo, la sensibilidad de este estudio en las TAVI sigue siendo más baja que en las válvulas nativas, probablemente debido a la presencia de material intracardiaco que puede dificultar la indentificación de vegetaciones y abscesos^{4,5}. De hecho, en un estudio de 31 pacientes, Lengyel⁶ demostró que el ETE solo pudo hallar datos de endocarditis en el 50% de los casos.

En una revisión más reciente de 180 pacientes con TAVI, Puls *et al*⁷ informaron de la dificultad para realizar el diagnóstico correcto mediante ETE, debido a artefactos y a la reflexión de la prótesis, con la consecuente ausencia de criterios ecocardiográficos sólidos para el diagnóstico de endocarditis post-TAVI.

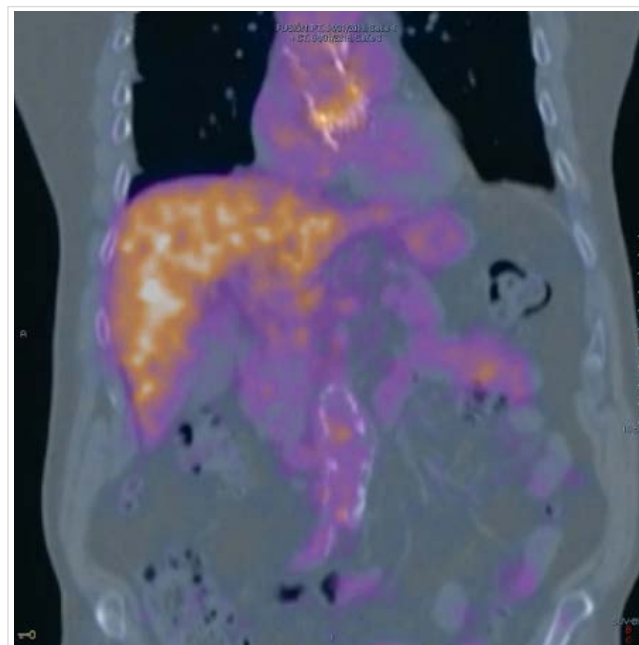


Figura 2. Tomografía por emisión de positrones/tomografía computada (PET/CT) con hiper captación perivalvular y hepática.

La sospecha y el diagnóstico tempranos son cruciales para el curso posterior de la enfermedad.

Puntos clave

- La endocarditis por *Corynebacterium sp.* es una enfermedad rara, pero su detección precoz cambia el tratamiento y el pronóstico.
- La menor sensibilidad del ETE para detectar signos de endocarditis en estos pacientes puede retrasar el diagnóstico.
- En nuestro caso, el PET/CT –con mayor sensibilidad para la detección de endocarditis–, permitió el diagnóstico.

BIBLIOGRAFÍA

1. Cribier A, Eltchaninoff H, Bash A, Borenstein N, Tron C, Bauer F, *et al*. Percutaneous transcatheter implantation of an aortic valve prosthesis for calcific aortic stenosis: first human case description. *Circulation*. 2002;106(24):3006-8.
2. Loh PH, Bundgaard H, S Ndergaard L. Infective endocarditis following transcatheter aortic valve replacement: diagnostic and management challenges. *Catheter Cardiovasc Interv*. 2013;81(4): 623-7.

3. Amat-Santos IJ, Messika-Zeitoun D, Eltchaninoff H, Kapadia S, Lerakis S, Cheema AN, *et al.* Infective endocarditis after transcatheter aortic valve implantation: results from a large multicenter registry. *Circulation*. 2015;131(18):1566-74.
4. Aranzulla TC, De Benedictis M, Asteggiano R. Follow-up management after transcatheter aortic valve implantation (TAVI). *E-J Cardiol Pract [Internet]*. 2016 [citado 26 May 2019];14(7). Disponible en: <https://www.escardio.org/Journals/E-Journal-of-Cardiology-Practice/Volume-14/Follow-up-management-after-transcatheter-aortic-valve-implantation-TAVI>
5. Pedersen WR, Walker M, Olson JD, Gobel F, Lange HW, Daniel JA, *et al.* Value of transesophageal echocardiography as an adjunct to transthoracic echocardiography in evaluation of native and prosthetic valve endocarditis. *Chest*. 1991; 100(2):351-6.
6. Lengyel M. The impact of transesophageal echocardiography on the management of prosthetic valve endocarditis: experience of 31 cases and review of the literature. *J Heart Valve Dis*. 1997; 6(2):204-11.
7. Puls M, Eiffert H, Hünlich M, Schöndube F, Hasenfuß G, Seipelt R, *et al.* Prosthetic valve endocarditis after transcatheter aortic valve implantation: the incidence in a single-centre cohort and reflections on clinical, echocardiographic and prognostic features. *EuroIntervention*. 2013;8(12): 1407-18.