




Cor triatriatum dexter y comunicación interauricular tipo seno venoso: Una asociación infrecuente

Dr. Luis M. de la Torre Fonseca¹ , Dra. Sheila Hechevarría Pouymiró²  y Dra. Lila A. Echevarría Sifontes³ 

¹ Unidad de Cuidados Intensivos, Hospital Universitario Clínico-Quirúrgico Comandante Manuel Fajardo. La Habana, Cuba.

² Departamento de Ecocardiografía, Instituto de Cardiología y Cirugía Cardiovascular. La Habana, Cuba.

³ Unidad de Cuidados Coronarios Intensivos, Hospital Universitario Clínico-Quirúrgico Comandante Manuel Fajardo. La Habana, Cuba.

Full English text of this article is also available

INFORMACIÓN DEL ARTÍCULO

Recibido: 29 de octubre de 2019

Aceptado: 28 de noviembre de 2019

Conflicto de intereses

Los autores declaran que no existen conflictos de intereses.

Imágenes

Las imágenes de exámenes complementarios se muestran con el consentimiento de los pacientes.

Abreviaturas

CIA: comunicación interauricular

RESUMEN

El *cor triatriatum* es una malformación congénita poco frecuente, con una prevalencia de un 0,1% entre todas las anomalías congénitas cardíacas, donde el corazón queda dividido en tres atrios o aurículas. En el *cor triatriatum dexter* la aurícula derecha queda dividida, por una membrana fibromuscular, en dos partes, una proximal y otra distal, que se comunican o no entre sí. En la evolución natural de la enfermedad, los pacientes pueden permanecer asintomáticos hasta su diagnóstico o presentar manifestaciones cardiovasculares secundarias a insuficiencia cardíaca derecha y trastornos del ritmo. En el caso particular de aquellos que se encontraran sintomáticos, el tratamiento de elección sería la corrección quirúrgica del defecto y, en ocasiones, la rotura percutánea de la membrana; mientras que en los que se encuentran asintomáticos, el seguimiento y tratamiento oportuno de sus complicaciones parecería la alternativa más viable.

Palabras clave: *Cor triatriatum*, Aurícula derecha, Defectos del tabique interatrial

Cor triatriatum dexter and sinus venosus atrial septal defect: An infrequent association

ABSTRACT

Cor triatriatum is a rare congenital condition with a 0.1% prevalence among all cardiac congenital anomalies in which the heart is partitioned into three atria. In cor triatriatum dexter the right atrium is divided by a fibromuscular membrane into two parts, a proximal and a distal one, which may or may not communicate with each other. In the natural course of the condition, patients may remain asymptomatic until diagnosis or present with cardiovascular manifestations secondary to right heart failure and rhythm disorders. In the specific case of symptomatic patients, the treatment of choice would be surgical correction of the anomaly and sometimes percutaneous rupture of the membrane; while in asymptomatic patients, timely follow-up and treatment of their complications would seem to be the best alternatives.

Keywords: *Cor triatriatum*, Right atrium, Atrial septal defects

✉ LM de la Torre Fonseca
Hospital Manuel Fajardo
Unidad de Cuidados Intensivos.
Calle D esq. Zapata, Plaza de la
Revolución 10600. La Habana, Cuba.
Correo electrónico:
marianotorre@infomed.sld.cu

INTRODUCCIÓN

El *cor triatriatum* es una malformación congénita poco frecuente, con una prevalencia de un 0,1%¹⁻² entre todas las anomalías congénitas cardíacas, donde el corazón queda dividido en tres atrios o aurículas. La primera descripción de la enfermedad fue realizada en el año 1868 por Church³; sin embargo, no es hasta el año 1905 en que se realiza una definición más detallada de esta rara enfermedad, resultado de un defecto embrionario de la unión de las venas pulmonares.

En el *cor triatriatum* la aurícula queda dividida por una membrana fibromuscular en dos partes, una proximal y otra distal, que se comunican o no entre sí³. Es más frecuente que la aurícula afectada sea la izquierda y esté asociada a otras cardiopatías congénitas como la comunicación interauricular (CIA), la tetralogía de Fallot, el canal aurículo-ventricular, la coartación aórtica, y el drenaje anómalo de venas pulmonares⁴. El *cor triatriatum* de aurícula derecha (*dexter*) es aún menos frecuente, tiene una incidencia de tan solo 0,025% entre todas las cardiopatías congénitas³.

En el caso particular del *cor triatriatum dexter*, el defecto es atribuido a la persistencia de la válvula del seno venoso y suele estar asociada a otras anomalías del corazón derecho⁵⁻⁸; sin embargo, la asociación con defectos de septación auricular no es muy común.

Entre los diferentes tipos de CIA, la de seno venoso resulta entre el 5-10% del total de los defectos de septación interauricular⁹. Esta se produce a partir de un proceso de reabsorción en la parte alta del *septum secundum*, cerca de la desembocadura de la vena cava superior o la inferior¹⁰.

CASO CLÍNICO

Paciente de 68 años de edad con antecedentes de adenocarcinoma prostático, que como parte de un chequeo prequirúrgico se indicó ecocardiograma transtorácico. En el examen físico no se encontraron elementos relevantes a señalar: ruidos cardíacos rítmicos y de buena

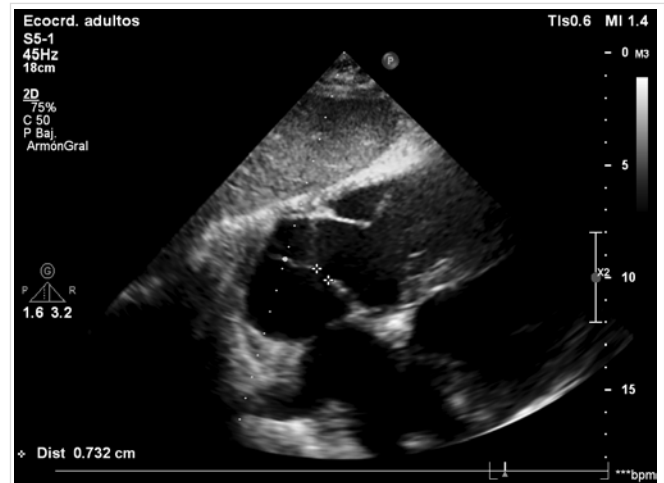


Figura 1. Aproximación subcostal donde se visualiza la presencia de una membrana que divide la aurícula derecha en dos cámaras, comunicadas entre sí por un orificio.

intensidad, sin precisar soplos, frecuencia cardíaca de 82 latidos por minuto y tensión arterial de 135/75 mmHg.

En el ecocardiograma se visualiza la presencia de una membrana que divide la aurícula derecha en dos cámaras, una proximal y otra distal, comunicadas entre sí (**Figura 1** y **Figura 2**), asociada con una CIA (**Figura 3**), pues en el tabique interauri-

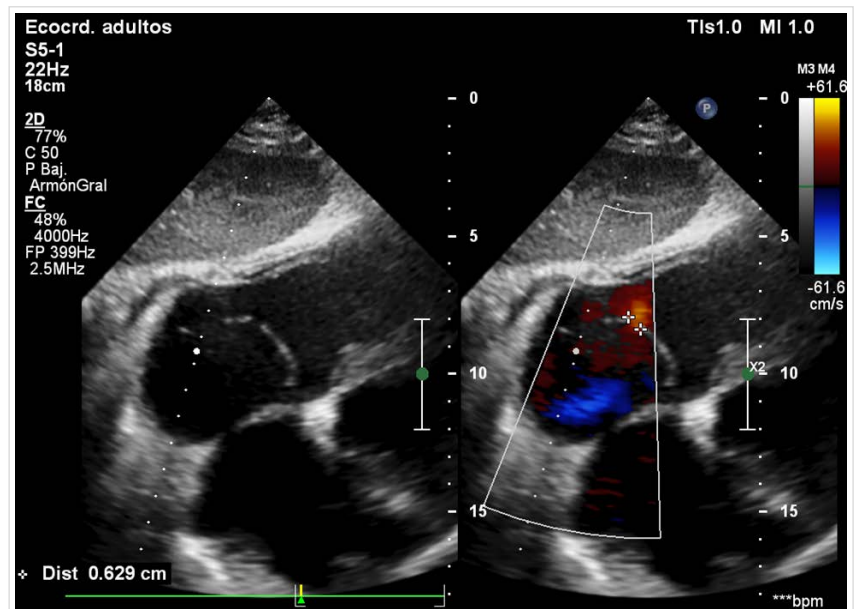


Figura 2. Aproximación subcostal. A la izquierda, modo bidimensional, donde se observa la presencia de la membrana que divide la aurícula en dos. A la derecha, defecto de continuidad de aproximadamente 6-7 mm con flujo desde la cámara distal a la proximal, demostrado mediante el análisis del Doppler color, a través de ella.

cular se observa pérdida de continuidad de aproximadamente 6 mm con cortocircuito de izquierda a derecha (CIA seno venoso tipo cava superior). Además, los diámetros diastólicos de ambos ventrículos son normales (52 mm el izquierdo y 18 mm el derecho), la aurícula izquierda mide 41 mm y la fracción de eyección del ventrículo izquierdo es de 57%. Se demostró insuficiencia tricuspídea ligera y curva de flujo pulmonar tipo II, con un tiempo de aceleración pulmonar de 60 ms.

Se concluyó el diagnóstico como un *cor triatriatum* derecho no obstructivo, con remodelado biauricular y CIA seno venoso tipo cava superior, por lo que se decidió mantener consulta de seguimiento por Cardiología y se recomendó concluir el tratamiento quirúrgico para su enfermedad de base, al considerar el bajo riesgo para un paciente de sus características ante una cirugía no cardíaca.

COMENTARIO

Durante el período de embriogénesis, cercano a la cuarta semana, se inicia el proceso de segmentación de la aurícula común, que queda separada del seno venoso a través de su válvula. Avanzada la formación del tabique interauricular, el velo izquierdo de esta válvula se incorpora para formar parte del *septum secundum*. Mientras tanto, el velo derecho se atrofia y desaparece dejando dos remanentes: la válvula de Eustaquio y la de Tebesio. La persistencia de este velo derecho es lo que da origen a la membrana fibromuscular del *cor triatriatum dexter*¹¹.

Esta rara anomalía suele estar relacionada a alteraciones genéticas del corazón derecho: hipoplasia del ventrículo derecho y atresia pulmonar o tricuspídea. En el *cor triatriatum dexter* la aurícula derecha queda dividida por una membrana fibromuscular en dos partes, una proximal y otra distal; que, según su anatomía, puede ser obstructiva o no.

En la evolución natural de la enfermedad, los pacientes pueden mantenerse asintomáticos hasta su diagnóstico, o presentar manifestaciones cardiovas-

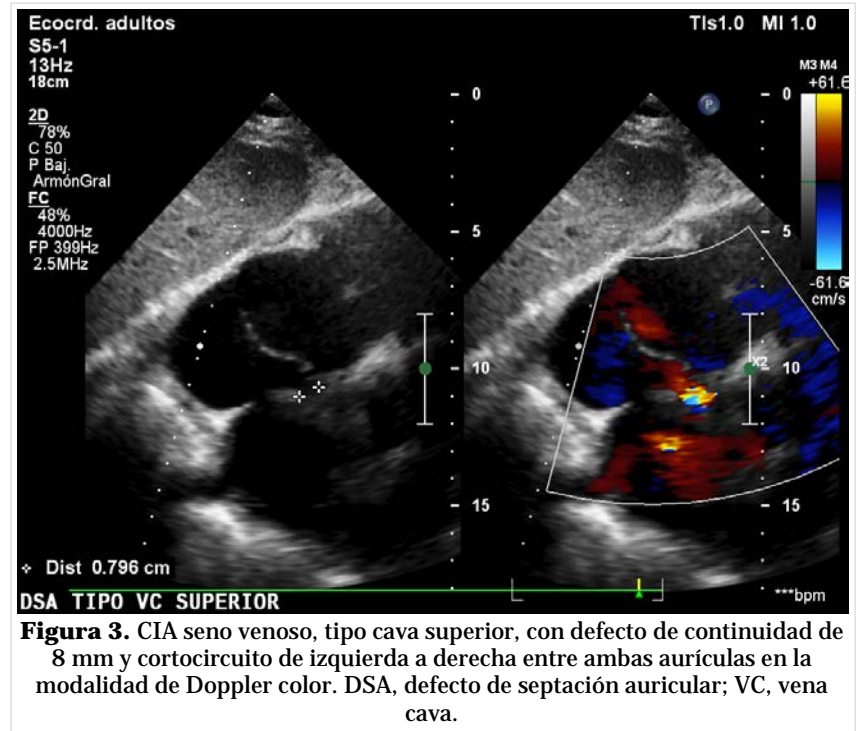


Figura 3. CIA seno venoso, tipo cava superior, con defecto de continuidad de 8 mm y cortocircuito de izquierda a derecha entre ambas aurículas en la modalidad de Doppler color. DSA, defecto de septación auricular; VC, vena cava.

culares secundarias a insuficiencia cardíaca derecha y trastornos del ritmo. Su asociación con otros defectos congénitos de septación auricular no es común, menos aún con CIA de tipo seno venoso como en el paciente que se presenta.

Como plantean de la Torre y colaboradores, a propósito de un caso con *cor triatriatum sinister*³, las técnicas de imágenes constituyen la piedra angular para el diagnóstico de esta rara enfermedad y muchos pacientes suelen mantenerse asintomáticos hasta la edad adulta. A pesar de que la verdadera incidencia es aun desconocida, en la actualidad —con el desarrollo y el perfeccionamiento de la ecocardiografía y la tomografía axial computarizada— es más frecuente el reconocimiento de esta alteración anatómica.

CONCLUSIONES

Como suele aparecer en la bibliografía, el *cor triatriatum dexter* alcanza la edad adulta. Muchas veces los pacientes se mantienen asintomáticos y el diagnóstico constituye un hallazgo a partir de un ecocardiograma de rutina. La infrecuente asociación con defectos de septación auricular y el desconocido mecanismo de producción de la enfermedad, podrían reforzar la hipótesis de algunos autores,

como Martínez García *et al.*¹², de que su génesis podría ser el resultado de la no involución del velo derecho de la válvula del seno venoso.

En el caso particular de aquellos pacientes que se encontraran sintomáticos, el tratamiento de elección sería la corrección quirúrgica del defecto y, en ocasiones, su rotura percutánea¹³⁻¹⁴. Mientras tanto en pacientes como el que se presenta, que alcanzan la edad adulta sin ninguna manifestación cardiovascular, el seguimiento y tratamiento oportuno de sus complicaciones parece la alternativa más viable.

BIBLIOGRAFÍA

1. Varma PK, Warriar G, Ramachandran P, Kumar Neema P, Krishna Manohar SR, Titus T, *et al.* Partial atrioventricular canal defect with cor triatriatum sinister: report of three cases. *J Thorac Cardiovasc Surg.* 2004;127(2):572-3.
2. Thakrar A, Shapiro MD, Jassal DS, Neilan TG, King ME, Abbara S. Cor triatriatum: The utility of cardiovascular imaging. *Can J Cardiol* 2007;23(2): 143-5.
3. de la Torre Fonseca LM, Pérez Fernández A, Hechevarría Pouymino S, Hidalgo Sablón MK. Cor triatriatum sinister. A propósito de un caso. *CorSalud [Internet].* 2018 [citado 10 Oct 2019]; 10(4):336-40. Disponible en: <http://www.revcorsalud.sld.cu/index.php/cors/article/view/400/1054>
4. Marín-García J, Tandon R, Lucas RV, Edwards JE. Cor triatriatum: study of 20 cases. *Am J Cardiol.* 1975;35(1):59-66.
5. Choudhary D, Sivasankaran S, Venkateshwaran S, Sasidharan B. Cor triatriatum dexter: a rare cause of isolated right atrial enlargement. *Pediatr Cardiol.* 2012;34(1):198-9.
6. Mohd Zainudin ARB, Ghee Tiong K, Mokhtar SA. Cor triatriatum dexter: A rare cause of childhood cyanosis. *Ann Pediatr Cardiol.* 2012;5(1):92-4.
7. Martínez-Quintana E, Rodríguez-González F, Marrero-Santiago H, Santana-Montesdeoca J, López-Gude MJ. Cor triatriatum dexter versus prominent Eustachian valve in an adult congenital heart disease patient. *Congenit Heart Dis.* 2013 Nov-Dec;8(6):589-91.
8. Sánchez-Brotons JA, López-Pardo FJ, Rodríguez-Puras MJ, López-Haldón JE. Cor triatriatum dexter in adults. *Rev Esp Cardiol.* 2010;63(8):998-9.
9. Valdez-Cruz LM, Cayré RO. Complete transposition of the great arteries. En: *Echocardiographic diagnosis of congenital heart disease. An embryologic and anatomic approach.* Valdez-Cruz LM, Cayre RO (eds). Philadelphia: Lippincott Raven, 1999; p. 431-48.
10. de la Cruz MV, Sánchez Gómez C. Consideraciones embriológicas y anatómicas sobre la septación cardíaca normal y patológica. I. Septum interauricular. *Bol Med Hosp Inf Mex.* 1989;46(3): 198-202.
11. Mackman CA, Liedel JL, Woods RK, Samyn MM. A case series of patients with cor triatriatum dexter: unique cause of neonatal cyanosis. *Pediatr Cardiol.* 2015;36(1):240-3.
12. Martínez García G, Pozo Alonso D, Arrue Guerrero A. Cor triatriatum dexter en la edad adulta. *CorSalud [Internet].* 2013 [citado 15 Oct 2019]; 5(3):305-7. Disponible en: <http://www.revcorsalud.sld.cu/index.php/cors/article/view/536/948>
13. Barrea C, Rubay J, Wagner K, Ovaert C. Cor triatriatum dexter mimicking Ebstein disease. *Circulation.* 2009;120(11):e86-8.
14. Tasca R, Tasca MG, Amorim PA, do Nascimento IC, Veloso OC, Scherr C. Clinical follow-up of a pregnant woman with cor triatriatum. *Arq Bras Cardiol.* 2007;88(3):e56-8.