

## Pseudoaneurisma para-anastomótico gigante tras revascularización por baipás aorto-bifemoral: Informe de un caso

Dr. Abey Medina Rodríguez<sup>1</sup>✉ , MSc. Dr. Cecilio González Benavides<sup>2</sup> , MSc. Dra. Mileidys Hernández Pérez<sup>2</sup> , Dr. Conrado Perulena Llamuza<sup>2</sup>, MSc. Dra. Liubka M. Pérez Mederos<sup>3</sup> , Dra. Mery K. Satorre Ley<sup>4</sup> , Dr. Ariel García Alemán<sup>1</sup>  y Dra. Niurka González Morales<sup>1</sup>

<sup>1</sup> Facultad de Medicina, Universidad de Ciencias Médicas de Villa Clara. Santa Clara, Villa Clara, Cuba.

<sup>2</sup> Servicio de Angiología y Cirugía Vascular, Hospital Provincial Universitario Arnaldo Milián Castro. Santa Clara, Villa Clara, Cuba.

<sup>3</sup> Servicio de Neurología, Hospital Pediátrico Universitario José Luis Miranda. Santa Clara, Villa Clara, Cuba.

<sup>4</sup> Facultad de Estomatología, Universidad de Ciencias Médicas de Villa Clara. Santa Clara, Villa Clara, Cuba.

*Full English text of this article is also available*

### INFORMACIÓN DEL ARTÍCULO

Recibido: 16 de diciembre de 2019

Aceptado: 14 de enero de 2020

En línea: 13 de febrero de 2021

### Conflicto de intereses

Los autores declaran que no existen conflictos de intereses.

### Imágenes

Las imágenes de la lesión y del procedimiento quirúrgico se muestran con el consentimiento del paciente.

### RESUMEN

El pseudoaneurisma es aquel hematoma pulsátil y encapsulado producido tras la rotura de todas las tunicas del vaso y contenido por tejidos vecinos circundantes. Es considerado una complicación tardía en la cirugía protésica aorto-iliaca. Se presenta un paciente de 72 años al que se le realizó un baipás aorto-bifemoral 13 años atrás, y que posteriormente se le diagnosticó un pseudoaneurisma para-anastomótico que se dejó evolucionar por presentar varias comorbilidades asociadas. Transcurridos 2 años fue necesario realizarle una intervención quirúrgica por presentar crecimiento excesivo de la tumefacción y complicación isquémica con necrosis cutánea. La aparición de un pseudoaneurisma está relacionada con el sexo, el material protésico y con el tiempo que transcurre desde la cirugía. El seguimiento ultrasonográfico durante el postoperatorio es primordial para identificar tempranamente esta complicación.

**Palabras clave:** Pseudoaneurisma, Aneurisma falso, Arteria femoral, Cirugía, Injerto vascular, Prótesis vascular

### *Giant para-anastomotic pseudoaneurysm after revascularization though aorto-bifemoral bypass grafting: Case report*

### ABSTRACT

*Pseudoaneurysm is that pulsatile and encapsulated hematoma produced after the rupture of all vessel layers and contained by surrounding neighboring tissues. It is considered a late complication in aorto-iliac prosthetic surgery. We present a 72-year-old patient who underwent an aorto-bifemoral bypass grafting 13 years ago, and who was subsequently diagnosed with a para-anastomotic pseudoaneurysm that was allowed to evolve due to presenting several associated comorbidities. After two years, it was necessary to perform a surgical intervention due to the excessive growth of the swelling, and ischemic complication with skin necrosis. The appearance of a pseudoaneurysm is related to sex, prosthetic material as well as the time that elapses since the surgery. Ultrasound follow-up during the postoperative period is essential for an early identification of this complication.*

**Keywords:** Pseudoaneurysm, False aneurysm, Femoral artery, Surgery, Vascular grafting, Blood vessel prosthesis

✉ A Medina Rodríguez  
Universidad de Ciencias Médicas de  
Villa Clara. Carretera Acueducto y  
Circunvalación. Santa Clara 50200.  
Villa Clara, Cuba.  
Correo electrónico:  
abeymr@nauta.cu

## INTRODUCCIÓN

El pseudoaneurisma es aquel hematoma pulsátil y encapsulado producido tras la rotura de todas las tunicas del vaso y contenido por tejidos vecinos circundantes. Dicho de otra forma, es una ruptura contenida, formada por la disrupción de las tres capas de la pared arterial y limitada por las estructuras perivasculares que le dan la apariencia de un saco con un cuello comunicante al vaso afectado<sup>1</sup>.

Además de los tejidos perivasculares, las paredes del pseudoaneurisma están formadas por elementos del coágulo que van creciendo progresivamente y mantienen un flujo sistólico y diastólico relacionado con la luz arterial a través del cuello<sup>2</sup>. Las causas más frecuentes son: traumas, procedimientos angiográficos (es una de las complicaciones más importantes después de una cateterización arterial), infecciones y aneurismas en la enfermedad de Kawasaki<sup>1</sup>. Otra causa frecuente es la asociada a intervenciones quirúrgicas previas y especialmente a aquellas de estructuras vasculares, donde aparentemente el riesgo se eleva de forma significativa. La cirugía vascular protésica constituiría el antecedente quirúrgico más importante en cuanto a la aparición de este trastorno e, incluso, la aparición de un pseudoaneurisma es considerada por muchos autores como una complicación tardía de la cirugía protésica aorto-iliaca, que se presenta hasta en un 6% de los pacientes<sup>3</sup>.

El hallazgo clínico más obvio es una masa pulsátil, donde frecuentemente hay asociados ruidos sistólicos sobre la masa, que a veces es confundida con un absceso o hematoma por ser blanda y caliente<sup>4</sup>. En dependencia del tamaño del saco existen síntomas de compresión de estructuras vecinas, como nervios, venas y otras arterias<sup>1</sup>.

El cuadro clínico es muy variado, algunos pueden permanecer asintomáticos y resolver de forma espontánea; otros presentan dolor, parestesia e impotencia funcional. Las principales complicaciones asociadas al pseudoaneurisma son: crecimiento progresivo y rotura, necrosis cutánea, embolia distal y síntomas neurológicos secundarios a compresión local. Al examen físico se palpa una masa pulsátil, por lo general dolorosa, que a la auscultación presenta soplo. Los estudios de imágenes más utilizados para corroborar el diagnóstico son la ecografía-Doppler —técnica inicial, que incluso se emplea para guiar la mayoría de los procedimientos terapéuticos—, con una sensibilidad de 94% y especificidad de 97%; además de la angiogramografía con 97 y

98,7%, respectivamente. No obstante, la prueba más fidedigna es la arteriografía<sup>4</sup>.

Cuando el pseudoaneurisma tiene diámetro inferior a los 3 cm, por lo general resuelve con tratamiento conservador en el primer mes, aunque esta técnica muestra resultados impredecibles y necesita seguimiento del paciente. La compresión manual o asistida con dispositivos compresivos, guiada por ecografía-Doppler, ha llegado a ser la primera línea de tratamiento de los pseudoaneurismas en algunos centros, lo que disminuye la estadía hospitalaria y la necesidad de reparaciones quirúrgicas; no obstante, presenta alta incidencia de recidivas y complicaciones<sup>2</sup>. El principio básico de la reparación vascular es lograr el control proximal y distal previo al abordaje del sitio dañado<sup>5</sup>.

## CASO CLÍNICO

Hombre de 76 años de edad con antecedentes de hábito de fumar, hipertensión arterial (desde hace 30 años), insuficiencia arterial periférica crónica, estadio IIb (desde hace 20 años), insuficiencia renal crónica (desde hace 7 años), actualmente en estadio V con necesidad de hemodiálisis, y cirugía previa: baipás aorto-bifemoral por una oclusión aorto-iliaca, que fue ejecutada en el Instituto Nacional de Angiología y Cirugía Vascular hace 13 años; quien había acudido a consulta hace aproximadamente dos años con aumento de volumen en región inguinal izquierda, por lo que se le realizó eco-Doppler y se constató una tumoración pulsátil, con flujo y turbulencias, en relación con el sitio de anastomosis de la prótesis con la arteria femoral. Se diagnosticó un pseudoaneurisma para-anastomótico (PAPA) que, por la edad y las comorbilidades del paciente, se dejó evolucionar con tratamiento y seguimiento médicos.

El paciente abandonó el seguimiento y en esta ocasión acudió a consulta porque la tumoración había crecido (**Figura 1**) y presentaba lesión isquémica en relación al pseudoaneurisma complicado con isquemia cutánea. Se les explicaron al paciente y sus familiares los riesgos de la ruptura del saco pseudoaneurismático, por lo que se ingresó para tratamiento médico-quirúrgico, previo consentimiento informado.

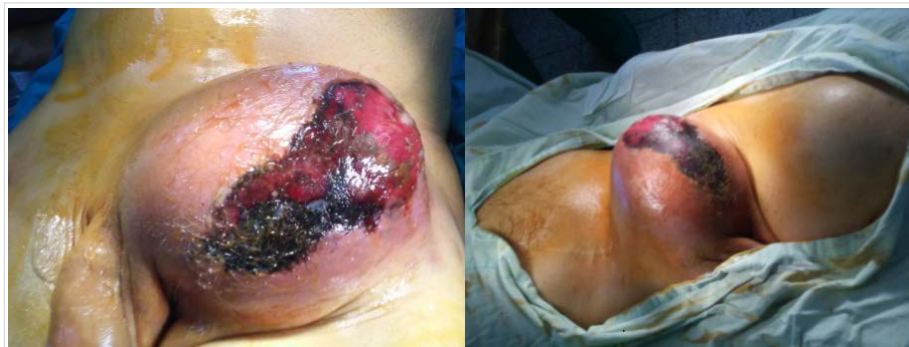Los exámenes complementarios arrojaron los siguientes resultados: hemoglobina 9,2 g/dL, glucemia 6,2 mmol/L, creatinina 600  $\mu$ mol/L, colesterol 6,3 mmol/L, triglicéridos 1,2 mmol/L, plaquetas  $150 \times 10^9$ /L, tiempo de sangramiento y coagulación 2 y 6

minutos, respectivamente, y leucograma 15 000 (81,4% de po-limorfonucleares).

Se inició tratamiento con vancomicina a dosis renal antes, durante y después del procedimiento quirúrgico. La técnica empleada fue la siguiente: previa aplicación de medidas de asepsia y antisepsia se realizó incisión a nivel de la fosa iliaca izquierda (**Figura 2A**) para realizar control del cabo proximal protésico y, a nivel del pliegue inguinal con extensión en dirección distal de todo el tercio superior del muslo, para controlar el cabo distal en las arterias femorales superficial y profunda. Se procedió a realizar resección del saco aneurismático (**Figura 2B**) y anastomosis término lateral del segmento protésico en la bifurcación de la arteria femoral superficial con la profunda. Además, se hizo necrectomía de la piel dañada. El paciente salió del quirófano sin complicaciones, con la extremidad viable y fue egresado, sin complicaciones posquirúrgicas, a los 15 días del procedimiento.

## COMENTARIO

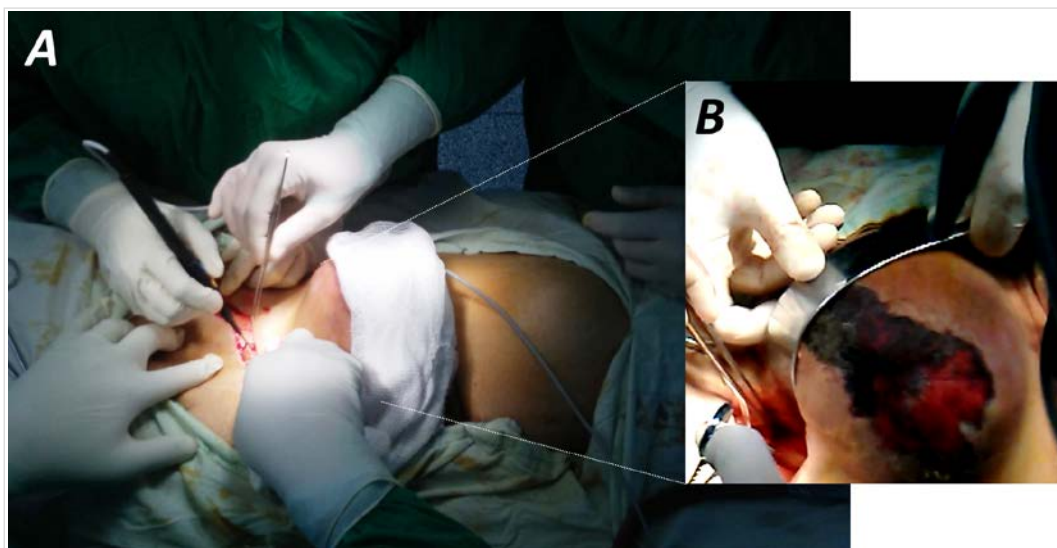
La aparición de un pseudoaneurisma es considerada una complicación tardía de la cirugía protésica aor-



**Figura 1.** Vistas de la tumoración en región inguinal izquierda, en relación con el pseudoaneurisma.

to-iliaca, que se presenta en el 6% de los pacientes<sup>2</sup>. Según Bretón Gutiérrez *et al.*<sup>6</sup>, este padecimiento se reconoce en los estudios de Galeno, Pare, Hunter y Hallowell; este último, en 1761, fue el iniciador de su tratamiento. Las lesiones de la arteria ilíaca son poco frecuentes (0,03%), en la femoral son de alrededor de 25%, y predomina en hombres en relación 7:1, respecto a las mujeres.

Es indiscutible que la ecografía es la técnica inicial de elección para su diagnóstico e incluso para guiar su tratamiento percutáneo si fuera necesario. Se identifica una imagen ecolúcida cuya periferia está ocupada por material ecogénico, que corresponde a trombo. El flujo, al Doppler color, presenta el signo del «yin-yang», y al pulsado, un patrón bidireccional de tipo «to and fro» (hacia delante y hacia atrás). El estudio de imagen se complementa con la



**Figura 2.** A. Control del cabo protésico distal. B. Inicio de la resección del saco aneurismático.

angiogramía, lo que permite valorar mejor el árbol arterial. La sensibilidad del Doppler color para identificar un pseudoaneurisma es de 94%, con especificidad del 97,6%; mientras que la tomografía posee una sensibilidad y especificidad de 95% y 98,7%, respectivamente. Esta última es más rápida, evalúa estructuras profundas, así como la morfología, el tamaño del cuello y el vaso nutricio, y diagnóstica complicaciones como el sangrado activo; además, no es operador dependiente. Asimismo, cuenta con algunas desventajas: utiliza radiaciones ionizantes y contraste yodado intravenoso<sup>1</sup>.

El pseudoaneurisma para-anastomótico ocurre con la misma frecuencia después de intervenciones de reparación aneurismática o por enfermedad oclusiva. Sus causas también incluyen fatiga de la pared arterial, el material de sutura y la prótesis arterial utilizada. Informes más antiguos incluyen ambos: el material de sutura y el de la prótesis, aunque estos problemas son menos comunes con los materiales modernos<sup>7</sup>. Según Ricotta<sup>7</sup>, en un estudio realizado por Shah *et al.*, se encontró que de un total de 1000 pacientes con prótesis de politetrafluoroetileno (PTFE), un 94% no desarrolló pseudoaneurisma, lo que implica un mayor beneficio de este material. Aspecto resaltado por Berman *et al.* (también citado por Ricotta<sup>7</sup>), quienes encontraron un aumento significativo del porcentaje de dilatación en las prótesis de Dacron (49%) frente a las de PTFE (20%).

Varias estrategias terapéuticas se han desarrollado para tratar esta complicación, las más importantes incluyen: reparación por compresión guiada por ultrasonido, reparación quirúrgica y, en las últimas décadas, los tratamientos percutáneos mínimamente invasivos<sup>8</sup>. La cirugía fue, por mucho tiempo, el único tratamiento disponible para el pseudoaneurisma, pero después de la década del 90, con la incorporación de los procedimientos intervencionistas, el tratamiento quirúrgico ha perdido el protagonismo; no obstante, mantiene sus indicaciones muy puntuales. En el caso de los pseudoaneurismas con crecimiento progresivo y en los complicados con rotura, la rápida disponibilidad de la cirugía prevalece sobre los demás métodos. Asimismo, se prefiere la cirugía en el pseudoaneurisma femoral infectado, la isquemia distal y el déficit neurológico del miembro afectado.

Según Valdés Dupeyrón *et al.*<sup>2</sup>, en la serie de San Norberto *et al.*, que incluyó a 79 pacientes, el 71% presentó algún tipo de complicación en los primeros 30 días, con necesidad de transfusión en el 53%. La tasa de infección y dehiscencia de la sutura fue de

19 y 12,7%, respectivamente, y la mortalidad relacionada con la cirugía, fue de 3,8%.

Otro método utilizado en muchas instituciones médicas es la inyección de trombina, factor II de la coagulación, que convierte al fibrinógeno en fibrina activa y favorece la formación de un trombo. Se inyecta bajo seguimiento ecocardiográfico en el interior del pseudoaneurisma hasta que cese su flujo sanguíneo<sup>2</sup>. También se ha empleado la inyección de colágeno bovino purificado, que es fácilmente aceptado por los pacientes y no requiere medicación analgésica sistémica durante el procedimiento. Con esta técnica se logra la obliteración del pseudoaneurisma en aproximadamente 10 segundos. Cuando el colágeno entra en contacto con la sangre, las plaquetas se agregan en él y liberan factores de coagulación que, junto con los factores del plasma, forman una matriz de fibrina. Este colágeno es finalmente degradado y progresivamente se reabsorbe por granulocitos y macrófagos<sup>2</sup>.

## CONCLUSIONES

La aparición de un pseudoaneurisma está relacionada con el sexo, el material protésico, el tiempo que transcurre desde la cirugía y el seguimiento ultrasonográfico del postoperatorio. La elección del tratamiento quirúrgico depende de las complicaciones, los riesgos para el paciente y sus comorbilidades asociadas.

## BIBLIOGRAFÍA

1. Castillo Yujra BJ, Herbas Bernal RI, Panozo Borda SV, Caero Herbas L, Zegarra Santiesteban W, Ricaldez Muñoz R. Pseudoaneurisma crónico de la arteria femoral izquierda secundaria a trauma. Presentación de un caso. *Gac Med Bol.* 2012;35(2): 84-6.
2. Valdés Dupeyrón O, Mejides Díaz R, Cruz Martínez A, Suárez Rivero A, Zambrano Vásquez KB, Zambrano Parrales AL. Tratamiento quirúrgico de un pseudoaneurisma de la arteria femoral derecha posterior a cateterismo cardíaco. *CorSalud* [Internet]. 2016 [citado 13 Dic 2019];8(3):189-93. Disponible en: <http://www.revcorsalud.sld.cu/index.php/cors/article/view/141/333>
3. Marisio G, Schalper K, Quintana J, Urrea R. Falso aneurisma de la aorta abdominal. *Rev Chil Cir.*



- 2004;56(5):481-5.
4. López García D, González González ME, Tagarro Villalba S, González Arranz MA, García Gimeno M, Rodríguez Camarero S. Pseudoaneurismas arteriales secundarios a fractura de fémur: opciones terapéuticas. *Angiología*. 2015;67(5):415-7.
  5. Cobas Díaz O, Roselló Pérez L, Gonzáles Expósito A. Pseudoaneurisma de la arteria humeral. *CCM [Internet]*. 2013 [citado 14 Dic 2019];17(1). Disponible en: <http://www.revcoemed.sld.cu/index.php/cocmed/article/view/788/257>
  6. Bretón Gutiérrez MA, Zaldívar Reyna O, Parra So-  
to I, Pérez García R, Uribe Pineda J. Falso aneurisma gigante de arteria iliaca externa izquierda. Reporte de un caso. *Rev Hosp Jua Mex*. 2000; 67(1):3-10.
  7. Ricotta JJ. Para-anastomotic aortic aneurysms: General considerations and techniques. En: Ascher E, Veith FJ, Gloviczki P, eds. *Haimovici's Vascular Surgery*. 6ª ed. Oxford: Wiley-Blackwell; 2012. p. 612-24.
  8. Lenartova M, Tak T. Iatrogenic pseudoaneurysm of femoral artery: case report and literature review. *Clin Med Res*. 2003;1(3):243-7.