

PELIGROS DE LA MESOTERAPIA NO AUTORIZADA, REPORTE DE CASO

DANGERS OF UNAUTHORIZED MESOTHERAPY, CASE REPORT

PERIGOS DE MESOTERAPIA NÃO AUTORIZADA, RELATO DE CASO

PAOLA CABRERA ORDOÑEZ,¹ ALEXANDRA REYES ÁLAVA,² JUAN CARLOS GARCÉS SANTOS,² PABLO LANDÍVAR VÉLEZ²

¹ Universidad Católica de Santiago de Guayaquil, Ecuador

² Hospital Luis Vernaza, Guayaquil, Ecuador

RESUMEN

En estos días, en este mundo tan competitivo, hombres y mujeres buscan lucir mejor y más jóvenes; una terapia ampliamente usada y reconocida por varios profesionales, incluyendo dermatólogos, médicos estéticos y cirujanos plásticos es la mesoterapia. Existen quienes buscan profesionales certificados y solicitan información del material que se va a utilizar antes de someter su rostro a cualquier procedimiento estético; pero por otro lado hay quienes por precios más accesibles o desconocimiento, se someten a procedimientos realizados por personas no autorizadas, con productos no aprobados para rellenos faciales, o ambos en la mayoría de los casos. Poco se ha discutido sobre los efectos adversos y reacciones a las sustancias administradas por vía transcutánea para cosmésis. Se presenta el caso de una reacción cutánea adversa a la inyección del contenido de una cápsula de vitamina E, y se describe su curso y correlatos histológicos e imagenológicos.

PALABRAS CLAVE: mesoterapia, tocoferol, relleno facial, ilegal.

ABSTRACT

These days, in this highly competitive world, men and women seek to look better and younger; a therapy widely used and recognized by various professionals, including dermatologists, aesthetic physicians, and plastic surgeons is mesotherapy. Some seek certified professionals and request information on the material be used before submitting their face to any aesthetic procedure; on the other hand, there are those who, due to more accessible prices or ignorance, undergo procedures performed by unauthorized persons, with products not approved for facial fillers, or both in most cases. Little has been discussed about adverse effects and reactions to substances administered transcutaneous for cosmésis. The case of an adverse skin reaction to the injection of the contents of a vitamin E capsule is presented, and its course and histological and imaging correlates are described

KEYWORDS: mesotherapy, tocopherols, filler, facial, illegal.

RESUMO

Hoje em dia, neste mundo altamente competitivo, homens e mulheres procuram ter uma aparência melhor e mais jovem; uma terapia amplamente utilizada e reconhecida por vários profissionais, incluindo dermatologistas, médicos estéticos e cirurgiões plásticos, é a mesoterapia. Há quem procure profissionais credenciados e solicite informações sobre o material a ser utilizado antes de submeter seu rosto a qualquer procedimento estético; mas, por outro lado, há aqueles que, por preços mais acessíveis ou por desconhecimento, passam por procedimentos realizados por pessoas não autorizadas, com produtos não aprovados para preenchimento facial, ou ambos na maioria dos casos. Pouco se tem discutido sobre os efeitos adversos e reações a substâncias administradas por via transcutânea para cosmese. O caso de uma reação cutânea adversa à injeção do conteúdo de uma cápsula de vitamina E é apresentado, e seu curso e correlatos histológicos e de imagem são descritos.

PALAVRAS-CHAVE: mesoterapia, tocoferóis, facial filler, preenchimento facial, ilegal.

INTRODUCCIÓN

La mesoterapia, o la inyección transcutánea de compuestos para el tratamiento local de una enfermedad o para procedimientos de estética, es una tendencia mundial en el rejuvenecimiento de la piel; a pesar de la relativa escasez de publicaciones o ensayos clínicos que evalúan la eficacia de la mesoterapia sobre todo para la cosmésis, este tratamiento es realizado por profesionales de diversas ramas como dermatólogos, médicos estéticos, cirujanos plásticos, odontólogos, pero también por personas no autorizadas, como cosmetólogas, enfermeras, estudiantes de ramas médicas, peluqueras, o simplemente cualquier persona con acceso a internet.¹

La inyección de un material de relleno puede generar varias complicaciones dependiendo de ciertos factores como el lugar de la inyección, el material que se utiliza, las habilidades del que realiza el tratamiento, y diferencias individuales. Las complicaciones pueden ser tempranas o tardías y varían desde reacciones leves a reacciones graves y deformantes. El edema, eritema, equimosis, dolor, hematoma, hemorragia, necrosis, infecciones, formación de abscesos, celulitis, parestesia, asimetría, etc., son problemas importantes que enfrentan los profesionales y no profesionales al inyectar cualquier tipo de relleno facial.²

REPORTE DE CASO

Mujer de 35 años, sin antecedentes patológicos o quirúrgicos de importancia, ni alergias conocidas, procedente y residente en Guayaquil, enfermera de profesión, acudió a la consulta de Dermatología por presentar eritema, dolor moderado, y edema de párpados inferiores y mejillas (Figura 1), refirió que este cuadro se produjo por la ingesta de mariscos, por lo que se indicó corticoide tópico de baja potencia y exámenes de laboratorio.

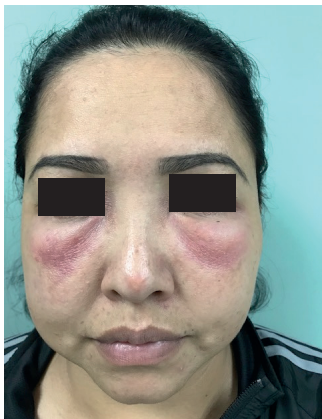

Figura 1. Edema y eritema de párpados inferiores y mejillas.

Acude a los cuatro días con resultados de biometría hemática e IGE dentro de parámetros normales, continua con el cuadro en iguales condiciones, se suma a la indicación un corticoide sistémico (Prednisona 10 mg am por 7 días) y se solicita biopsia de piel.

Acude a los cinco días por presentar empeoramiento del cuadro; al examen físico se evidencia dificultad severa para la apertura ocular, debido a edema de tejidos blandos de los párpados inferiores y superiores (Figura 2); por lo que se indicó una ecografía de partes blandas. Refirió que no se realizó la biopsia por temor a la cicatriz.

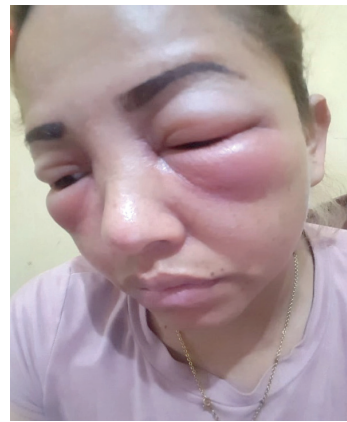

Figura 2. Edema severo de párpados superiores e inferiores.

A la sala de ecografía acudió un residente del servicio, en el momento del examen de imagen la paciente; admitió ante el radiólogo que una compañera de trabajo le inyectó vitamina C para rejuvenecimiento de párpados, hace cuatro semanas. El resultado de la ecografía reveló edema importante del tejido celular subcutáneo en ambas mejillas e hipocogenicidad alternada con hiperecogenicidad desde el tejido inferior al globo ocular hasta casi el maxilar de forma bilateral (Figura 3), hipervascularidad importante en el tercio superior y medio de las mismas (Figura 4), por lo que se completó el estudio con una resonancia magnética. Así mismo se indicó aumentar la dosis del corticoide a 20 mg am y 20 mg pm por 7 días.

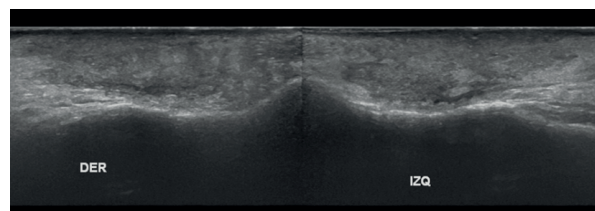


Figura 3. Hipocogenicidad alternada con hiperecogenicidad y edema

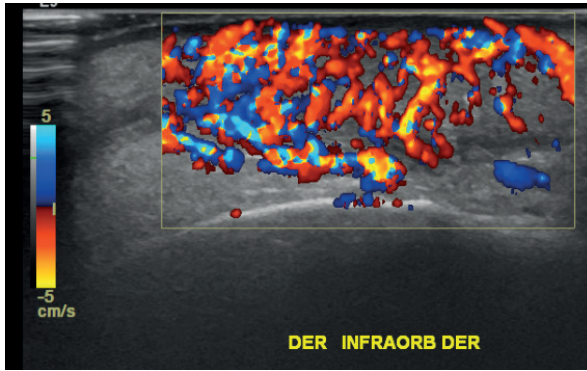


Figura 4. Hipervascularidad importante de las mejillas.

Días después la paciente acudió a realizarse la resonancia magnética en la que se evidenció una infiltración extensa desde el párpado inferior hasta el maxilar de una sustancia que se desliza hacia abajo como gotas (Figura 5), dando la sospecha de un material a base de aceite, el mismo que invade la dermis, tejido celular subcutáneo, músculo y se desliza sobre el periostio (Figura 6).

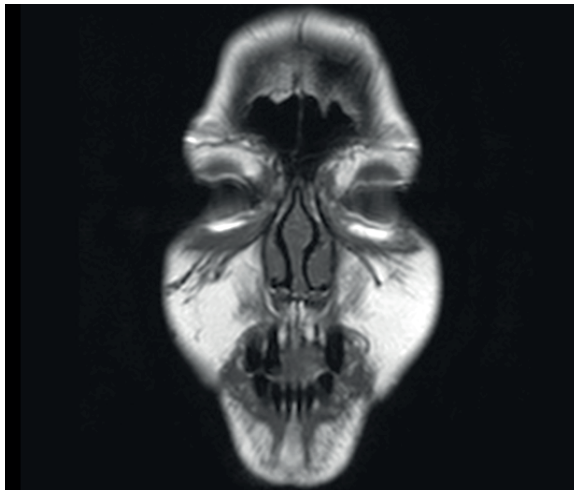


Figura 5. Infiltración extensa desde el párpado inferior hasta el maxilar.

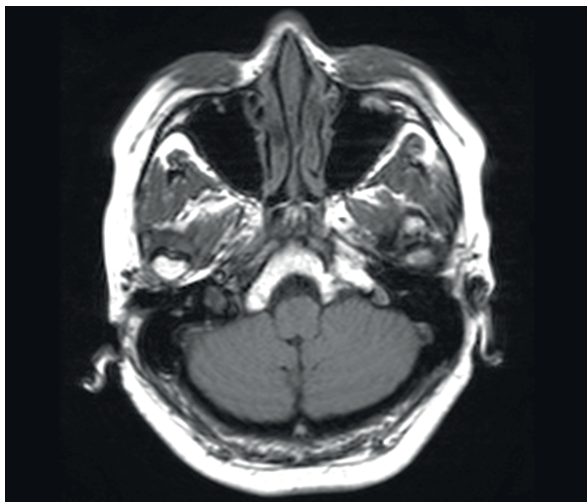


Figura 6. Invade la dermis, tejido celular subcutáneo, músculo y se desliza sobre el periostio.

Posteriormente acudió al servicio de cirugía dermatológica, y se realizó biopsia de piel, la misma que reveló una dermatitis granulomatosa intensa (Figura 7) con presencia de lipogranulomas y material tipo tocoferoles, dando la apariencia de queso suizo (Figura 8). La paciente terminó indicando que hace tres meses acudió a un SPA y una cosmetóloga aparentemente le inyectó el aceite de las cápsulas de vitamina E de 400 UI, las cuales tiene como ingredientes activos: d- alfa- tocoferol, aceite de soja, aceite de glicerina y gelatina, además indicó que durante estos tres meses se auto inyectó dexametasona 8 mg IM pasando un día.

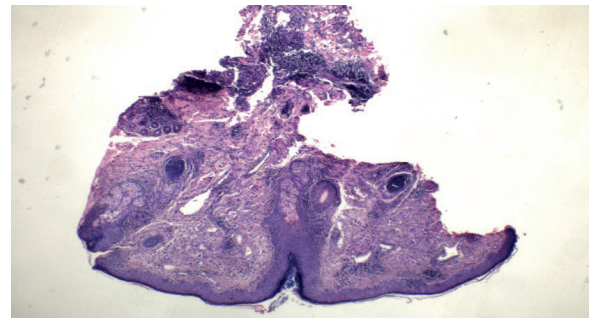


Figura 7. Dermatitis granulomatosa intensa

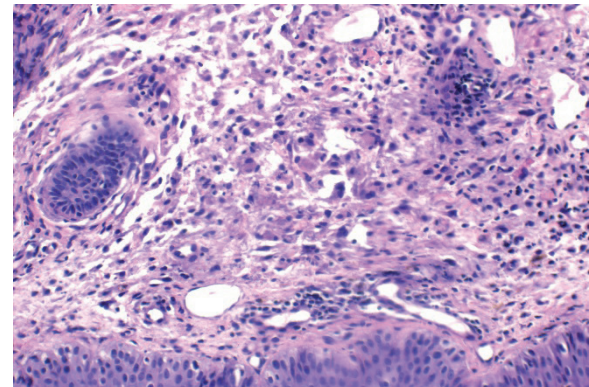


Figura 8. Típica apariencia de los lipogranulomas en queso suizo

Se solicitó interconsulta con el servicio de cirugía plástica, quienes tras analizar el caso, le indicaron que no existe alternativa quirúrgica para remisión del material de relleno y que acuda al servicio de psiquiatría, ya que su caso no es quirúrgicamente tratable, pero puede ser más llevadero si acepta su rostro como quedó tras la aplicación del producto. Además, se solicitó interconsulta con endocrinología por el exceso de corticoides inyectables administrados.

DISCUSIÓN

La vitamina E o alfa tocoferol es soluble en aceite. En muchos productos la podemos encontrar asociada a un aceite como el de glicerina o aceite de soja como disolventes. Usar tales agentes para el aumento de un tejido se puede acompañar de

diversas reacciones adversas como lipogranulomas, cambios esclerodermoides, nódulos subcutáneos, deformación, ulceración e hiperpigmentación local en el lugar de la inyección.² El lipogranuloma esclerosante es una afección cutánea caracterizada por una reacción granulomatosa y fibrótica que se produce en la grasa subcutánea tras la inyección de silicona o aceites. El cuerpo carece de las enzimas necesarias para metabolizar dichos aceites exógenos y, en consecuencia, la reacción a cuerpo extraño se desarrolla a menudo rápidamente.^{3,4}

La sustancia que provocó la reacción granulomatosa en la paciente es incierta, si bien es posible que la vitamina E en sí desempeñó un papel directo en la respuesta inflamatoria; los excipientes utilizados en las vitaminas de venta libre también están implicadas. La presencia de espacios pseudoquísticos revestidos con lipomembranas dispersas dentro de la dermis reticular, sugieren la retención de un producto lipídico, que a menudo es aceite de soja, con menos frecuencia de glicerina, girasol o petróleo. Estos productos lipídicos son la fuente más probable de la respuesta inflamatoria de estos pacientes.¹

En general, las características clínicas de la inyección de aceite consisten en una fase inflamatoria aguda de 1 a 6 meses después; la intensidad depende de la cantidad de aceite inyectado, que disminuye con el tiempo. Esta reacción puede provocar eritema, induración, edema, necrosis, reacciones alérgicas y vasculitis; una fase latente, durante la cual se tolera la sustancia, que puede durar meses o años y una fase final crónica y tardía, cuando la respuesta de los macrófagos aumenta en un esfuerzo por metabolizar los cuerpos extraños a través de la fragmentación, y que puede conducir a la formación de lipogranulomas esclerosantes. Los ácidos grasos pueden combinarse con el calcio, causando calcificación del tejido adiposo y esclerosis hialina.⁵

Sin embargo, no solo la vitamina E es un producto utilizado de forma ilegal para rellenos faciales; existen numerosos productos reportados entre ellos: otras vitaminas como la A, aceites derivados de petróleo, aceites vegetales, animales, siliconas, biopolímeros, entre otros.⁶ Los rellenos permanentes que fueron ampliamente utilizados décadas atrás, se derivan de polímeros no biodegradables que tienen una alta tasa de efectos adversos. El polidimetilsiloxano pertenece a un grupo de compuestos poliméricos que se denominan comúnmente como siliconas. La mayoría de los ingredientes de las siliconas son

aceites inmunoestimulantes que pueden migrar a través de los tejidos.⁷ Histopatológicamente, la formación de un lipogranuloma esclerosante, típico de la inyección transcutánea de aceites, demuestra cavidades de diferentes tamaños localizadas en el tejido adiposo, de las cuales un material aceitoso puede drenar. Microscópicamente, este signo se denomina "Swiss cheese" o imagen parecida a un queso suizo, porque es posible observar vacuolas y cavidades que no están teñidas y representan los espacios donde se encontraba la sustancia aceitosa, que desaparece durante el procesamiento histológico. Un infiltrado inflamatorio formado por linfocitos, macrófagos vacuolados, y células gigantes multinucleadas de cuerpo extraño; a menudo son los hallazgos característicos.^{8,9}

Con frecuencia, los pacientes no conocen el relleno inyectado y en algunos casos es difícil de obtener tal información de los profesionales. Además, en algunos casos se han inyectado más de una sustancia en la misma zona. Todas estas características hacen que, del estudio histopatológico, se ejecute un examen obligatorio. Esta identificación también puede ser de interés médico-legal, porque a veces se inyectan sustancias de forma fraudulenta, adulteradas o inadecuadas y es posible que se requiera asesoramiento histopatológico si el paciente emprende acciones legales.¹⁰

A más de los profesionales y no profesionales que realizan mesoterapia inapropiada, existe una situación aún más alarmante; la influencia del internet en el propio paciente, ya que existen quienes eligen comprar un producto de relleno dérmico y autoinyectarse siguiendo las instrucciones adjuntas, así como videos o instructivos en línea disponibles sobre el uso de rellenos dérmicos. Se debería mencionar una advertencia explícita de que los productos no son una guía para uno mismo.¹¹

El tratamiento en estos casos casi siempre es muy desalentador, ya que no existe un enfoque algorítmico definido para el tratamiento de las complicaciones debidas a la mesoterapia con productos no autorizados; existen muy pocos reportes de casos de un tratamiento exitoso, uno de ellos recomienda el uso de corticosteroides sistémicos y antibióticos de espectro extendido junto con esteroide intralesional, clindamicina y 5-fluorouracilo en combinación.^{12,13}

Existe una serie de casos, en los cuales los autores basados en su experiencia e informes anteriores de lipogranulomas de genitales externos, proponen

un algoritmo terapéutico para pacientes con lipogranuloma de sustancias oleosas inyectadas para aumento de tejidos de la siguiente manera: primero un antibiótico sistémico de amplio espectro (cefalosporinas) durante 10 días, seguido de glucocorticosteroides sistémicos en una dosis de 0,5 a 0,7 mg/kg con disminución de la dosis dentro de las próximas 6 a 8 semanas; y por último y solo en caso de resolución incompleta o recurrencia, la aplicación intralesional de glucocorticoides una vez al mes hasta seis sesiones.¹⁴

CONCLUSIÓN

El caso presentado trata de complicaciones tanto médicas, estéticas y psicológicas causadas por la inyección transcutánea de productos no registrados o no autorizados para rellenos faciales, así como también procedimientos realizados por no profesionales médicos capacitados en la rama de la medicina estética. El uso ilegal de aceites y por una persona no autorizada en este caso resultó en graves efectos adversos, que fueron imposibles de tratar. Frente a estas y otras complicaciones inducidas por los rellenos faciales y/o corporales, existe una necesidad de implementar un control sobre los centros de belleza clandestinos que realizan procedimientos inyectables sin autorización.

ANÁLISIS BIOÉTICO: MODELO PRINCIPIALISTA

Beneficencia: éste es quizás el más importante de todos los principios que se van a mencionar; consiste en prevenir el daño, eliminar el daño o hacer el bien a otros, hace referencia a actos de buena voluntad, amabilidad, caridad, altruismo, amor o humanidad. La beneficencia puede entenderse, de manera más general, como todo tipo de acción que tiene por finalidad el bien de otros. Por lo tanto, para poder aplicar este principio se requiere un conocimiento amplio, experiencia, experticia, ética, etc., que en el caso de la paciente faltaron, ya que la persona que realizó el tratamiento estético, aparentemente no tenía el conocimiento, ni experiencia, ni ética, e ignoró las consecuencias devastadoras que acarrearía la mesoterapia con sustancias no autorizadas para relleno facial y el daño prácticamente irreversible que esto tendría en el rostro de la paciente.

Justicia: hace referencia a la equidad en la distribución de cargas y beneficios. El criterio para saber si una actuación es o no ética, es valorar si la actuación es equitativa. Debe ser posible e igual para todos aquellos que la necesiten. Incluye el rechazo a la discriminación por cualquier motivo. En realidad, no se podría decir que se vulneró este principio en

este caso porque se desconoce la intencionalidad al actuar con otros pacientes, por parte de la persona que realizó el tratamiento inapropiado.

Autonomía: en este caso, la autonomía de la paciente no fue respetada, ya que los profesionales, y también como en este caso no profesionales que se dedican a realizar tratamientos estéticos, están obligados a revelar toda la información, asegurar la comprensión y la voluntariedad del paciente a someterse al procedimiento, así como también a potenciar la participación del paciente en la toma de decisiones. Aparentemente a la paciente no se le reconoció su derecho a mantener su punto de vista y a hacer su elección sobre el producto que se le administró y no se le informó sobre las consecuencias que tendría el mismo sobre su aspecto físico y psicológico.

No maleficencia: con este principio se hace referencia a la obligación del profesional de salud de no infringir daño intencionadamente, *primum non nocere* «lo primero no dañar», expresado en el juramento hipocrático para el beneficio de los pacientes, este juramento dice: «si es para su daño (...) lo impediré». La persona que realizó este tratamiento además de causar mucho dolor en la paciente, causó daños irreversibles en su rostro, aunque es posible que la persona no autorizada para realizar este tipo de tratamientos que requieren el conocimiento y experticia de un profesional especialista en medicina estética, desconocía todos los efectos y consecuencias que podía acarrear la mesoterapia con sustancias ilegales; el desconocimiento también vulnera este principio.¹⁵

REFERENCIAS BIBLIOGRÁFICAS

1. Pugliese S, Yaar R, Al-Dawsari N, Goldberg LJ, Garg A. Adverse Reaction to Cutaneous Injection of Contents From a Vitamin E Liquid-Containing Capsule. *Arch Dermatol*. 2010;146(4):26-30
2. Ehsani AH, Ansari MS, Ghanadan A, Mehdizade Rayeni N, Noormohammad Poor P, Ansari M. Serious complication as a result of lip augmentation with vitamin E. *J Cosmet Dermatol*. 2019;18(6):1632-4.
3. Kamouna B, Kazandjieva J, Balabanova M, Dourmishev L, Negentsova Z, Etugov D, et al. Oil-Soluble Vitamins: Illegal Use for Lip Augmentation. *Facial Plast Surg*. 2014;30(6):635-43.
4. Hohaus K, Bley B, Kostler E, Schonlebe J, Wollina U. Mineral oil granuloma of the penis. *J Eur Acad Dermatol Venereol*. 2003;17(5):585-7.

5. Darsow U, Bruckbauer H, Worret W-I, Hofmann H, Ring J. Subcutaneous oleomas induced by self-injection of sesame seed oil for muscle augmentation. *J Am Acad Dermatol*. 2000;42(2):292-4.
6. Vargas-Machuca I, González-Guerra E, Angulo J, del Carmen Fariña M, Martín L, Requena L. Facial Granulomas Secondary to Dermalive Microimplants: Report of a Case with Histopathologic Differential Diagnosis Among the Granulomas Secondary to Different Injectable Permanent Filler Materials. *Am J Dermatopathol*. 2006;28(2):173-7.
7. Abtahi-naeini B, Faghihi G, Shahmoradi Z, Saffaei A. Filler migration and extensive lesions after lip augmentation: Adverse effects of polydimethylsiloxane filler. *J Cosmet Dermatol*. 2018;17(6):996-9.
8. Krayenbühl BH, Panizzon RG. Silicone Granuloma. *Dermatology*. 2000;200(4):360-2.
9. Travis WD, Balogh K, Abraham JL: Silicone granulomas: Report of three cases and review of the literature. *Hum Pathol* 1985;16(2):19-27.
10. Rollins CE, Reiber G, Guinee DGJ, Lie JT. Disseminated Lipogranulomas and Sudden Death From Self-Administered Mineral Oil Injection. *Am J Forensic Med Pathol*. 1997;18(1):100-3.
11. Raouf N, Salvi SM. Self-injection of dermal filler: an underdiagnosed entity? *Br J Dermatol*. 2015;172(3):782-3.
12. Sarac G, Kapicioglu Y, Sener S, Cenk H, Akatli A. Management of complications of vitamin E injections into the face. *Dermatol Ther*. 2018;31(5):121-6.
13. Pehlivanov G, Kavaklieva S, Kazandjieva J, Kapnilov D, Tsankov N. Foreign-body granuloma of the penis in sexually active individuals (penile paraffinoma). *J Eur Acad Dermatol Venereol*. 2008;22(7):845-51.
14. Kamouna B, Darlenski R, Kazandjieva J, Balabanova M, Dourmishev L, Negentsova Z, et al. Complications of injected vitamin E as a filler for lip augmentation: case series and therapeutic approach: Therapeutic strategies for lipogranulomas. *Dermatol Ther*. 2015;28(2):94-7.
15. Siurana Aparisi JC. Los principios de la bioética y el surgimiento de una bioética intercultural. *Veritas*. 2010;1(22):7-18