

# ENFERMEDAD DE CASTLEMAN, ION SOLCA GUAYAQUIL. REPORTE DE UN CASO

## CASTLEMAN'S DISEASE, ION SOLCA GUAYAQUIL. A CASE REPORT

## DOENÇA DE CASTLEMAN, ION SOLCA GUAYAQUIL. UM RELATÓRIO DE CASO

ANDRÉS CEDEÑO RUIZ<sup>1</sup>, MARGARITA VILLACIS<sup>1</sup>, JAZMÍN CABEZAS PEÑA<sup>1</sup>, WILLIAN OCAÑA CORONEL<sup>2</sup>, BORIS CEDEÑO RUIZ<sup>3</sup>, CRISTIAN ARIAS ORTIZ<sup>3</sup>

<sup>1</sup> SOLCA, Guayaquil, Ecuador

<sup>2</sup> Hospital Barros Luco Tradeau, Santiago de Chile, Chile

<sup>3</sup> Universidad Católica de Santiago de Guayaquil, Guayaquil, Ecuador

### RESUMEN

**Introducción:** la enfermedad de Castleman es un desorden raro de mal pronóstico, con compromiso de los ganglios linfáticos del cuerpo. Los sitios más comunes son el tórax, el abdomen y el cuello. Los sitios menos comunes incluyen las axilas, la pelvis y el páncreas. Los crecimientos representan generalmente la ampliación anormal de los ganglios linfáticos encontrados normalmente en estas áreas. Hay dos tipos principales de enfermedad de Castleman: tipo vascular hialino y de células plasmáticas. El tipo vascular hialino explica aproximadamente 90% de las causas. La mayoría de los individuos no exhiben ningún síntoma de esta forma del desorden (asintomático) o pueden desarrollar crecimientos no cancerosos en los nodos de linfa. El tipo de células plasmáticas de enfermedad de Castleman puede asociar a fiebre, pérdida del peso, erupción de piel, destrucción temprana de los eritrocitos, inusualmente anemia hemolítica e hipergammaglobulinemia.

**PALABRAS CLAVE:** Castleman, vascular hialino, células plasmáticas, unicéntrica, multicéntrica, nódulos linfáticos.

### ABSTRACT

**Introduction:** Castleman's disease is a rare disorder with a poor prognosis, which involves the lymph nodes of the body. The most common sites of this disease are the chest, abdomen, and neck. Less common sites include the armpits, pelvis, and pancreas. The growths generally represent the abnormal enlargement of the lymph nodes normally found in these areas. There are two main types of Castleman's disease: hyaline vascular and plasma cell types. The hyaline vascular type explains approximately 90% of the causes. Most individuals do not exhibit any symptoms of this form of the disorder (asymptomatic), or they may develop non-cancerous growths in the lymph nodes. The plasma cell type of Castleman disease can be associated with fever, weight loss, skin rash, early destruction of red blood cells, unusually hemolytic anemia, and hypergammaglobulinemia.

**KEYWORDS:** Castleman, hyaline vascular, plasma cells, unicentric, multicentric, lymph nodes..

### RESUMO

**Introdução:** A doença de Castleman é uma doença rara e de mau prognóstico, com acometimento dos gânglios linfáticos do corpo. Os locais mais comuns são o tórax, abdômen e pescoço. Os locais menos comuns incluem axilas, pelve e pâncreas. Os crescimentos geralmente representam o aumento anormal dos linfonodos normalmente encontrados nessas áreas. Existem dois tipos principais de doença de Castleman: tipos de células hialinas vasculares e plasmáticas. O tipo vascular hialino explica aproximadamente 90% das causas. A maioria dos indivíduos não apresenta nenhum sintoma desta forma da doença (assintomática) ou pode desenvolver tumores não cancerosos nos linfonodos. O tipo de célula plasmática da doença de Castleman pode estar associado a febre, perda de peso, erupção cutânea, destruição precoce dos glóbulos vermelhos, anemia hemolítica incomum e hipergamaglobulinemia.

**PALAVRAS-CHAVE:** Castleman, hialino vascular, células plasmáticas, unicêntrico, multicêntrico, linfonodos..

RECIBIDO: 13/01/2019  
ACEPTADO: 07/06/2019

CORRESPONDENCIA: boris1.995@hotmail.com  
DOI: <https://doi.org/10.23878/medicina.v22i3.1098>

### INTRODUCCIÓN

La enfermedad de Castleman (EC), también llamada hiperplasia linfoide angiofolicular, constituye una enfermedad rara, de causa desconocida, descrita por primera vez por B. Castleman en 1956, se presenta con igual frecuencia en ambos sexos y puede aparecer a cualquier edad. Se distinguen dos formas clínicas de la enfermedad: la localizada y la forma multicéntrica. Histológicamente se describen tres variedades: la hialinovascular (80-90%), la plasmocelular (10%) y la mixta (2%).

La mayoría de los casos multicéntricos se corresponden con la variedad plasmocelular tienen un curso desfavorable y son las que con más frecuencia se acompañan de manifestaciones clínicas sistémicas (fiebre, anemia, pérdida de peso y hepatoesplenomegalia, así como de aceleración de la eritrosedimentación e hipergammaglobulinemia). Esta variedad, plasmocelular y multicéntrica es la que con mayor frecuencia se asocia a procesos malignos, lo cual es mucho más raro en la forma plasmocelular localizada.

Las causas más frecuentes de muerte en pacientes con enfermedad de Castleman multicéntrica son infecciones, insuficiencia renal y neoplasias, incluidos el linfoma y sarcoma de Kaposi. La enfermedad de Castleman multicéntrica suele ser resistente al tratamiento con esteroides o quimioterapia y requiere otras modalidades terapéuticas, como interferón-alfa o el anticuerpo monoclonal contra el antígeno CD20 rituximab. El propósito de este informe es revisar las características clínicas de otras series reportadas con enfermedad de Castleman, así como compararlas con este caso. También se señala el estado actual del conocimiento de la patogénesis de esta enfermedad y se describen las opciones terapéuticas actuales.

### CASO CLÍNICO

Paciente de sexo masculino 9 años con cuadro clínico de 3 meses de evolución caracterizado por presencia de adenopatía en región lateral izquierda del cuello, de aproximadamente 2cm de diámetro. Cuadro clínico no se acompaña de ninguna otra sintomatología. No refiere antecedentes patológicos personales de importancia.

Al examen físico se confirma adenopatía, la misma que como características es dura, móvil, no dolorosa a la palpación superficial y profunda, no se observa limitación funcional, y no se palpan otras adenopatías en región cervical.

Se decide realizar exámenes complementarios, dentro de los cuales se solicita Rx estándar de tórax la misma que no se observan signos de congestión, ni lesiones ocupativas en campos pulmonares. (Figura 1, tabla 1).

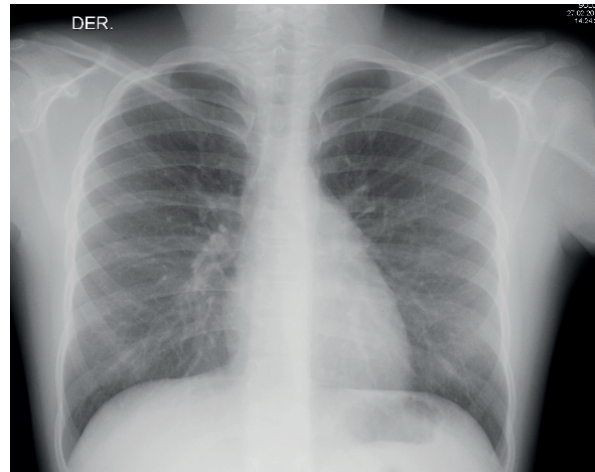
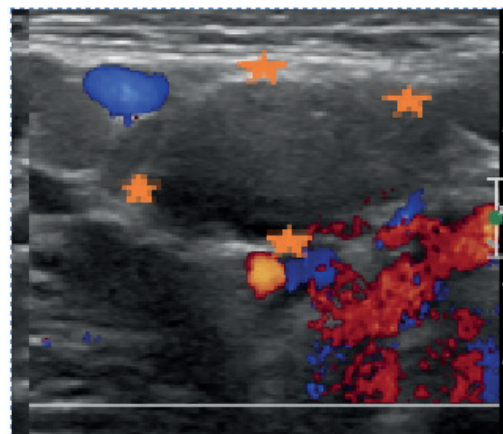


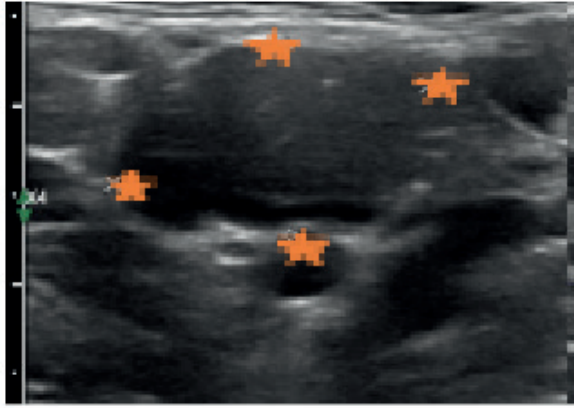
Figura 1. Radiografía estándar de tórax dentro de parámetros

TABLA 1. PRUEBAS VIRALES NORMALES

AC. citomegalovirus IgC	4.46	negativo
AC. Citomegalovirus IgM	0.20	negativo
AC. ebstein BARR IgM	4.500	positivo
AC. ebstein BARR IgG	0.20	negativo
AC. toxoplasma IgG	<0.130	negativo
AC. toxoplasma IgM	negativo	-
Alfa feto proteína	0.96	negativo
Antígeno carcinoembrionario	0.64	negativo
HIV	no reactivo	-

Se solicita además eco de partes blandas de región anterior y lateral del cuello, en el cual se logra observar la presencia de adenopatía en nivel 2 de lado izquierdo, de aproximadamente 4cm de diámetro, que no presenta cambios al uso del Doppler. (Figura 2).





que no capta al uso de Doppler (Estrellas naranjas).

Con estos datos se decide realizar biopsia excéresis de nódulo en región cervical izquierda bajo anestesia local, y su resultado de patología nos indica hallazgos morfológicos consistentes con una enfermedad de Castleman, variante hialino - vascular.

Se decide realizar confirmación de diagnóstico con pruebas de inmunohistoquímica las cuales revelan:

- CD - 20: positivo en células b maduras.
- KI -67: positivo en centro germinal.
- BCL - 2 PROTEIN: positivo en células b.
- CD - 3: positivo en células maduras.

#### ENFERMEDAD DE CASTLEMAN VARIANTE HV

**A:** centros germinales, algunos de ellos atróficos, y proliferación vascular paracortical (Flecha negra)

**B:** folículos linfoides con dos o más centros germinales referidos como «centros germinales gemelos» (Twinning) (Flecha negra)

**C:** centro germinal con fibrosis central, con formación de anillos concéntricos, con linfocitos pequeños, que le daba un aspecto de «telas de cebolla» (Flecha negra). (Figura3).

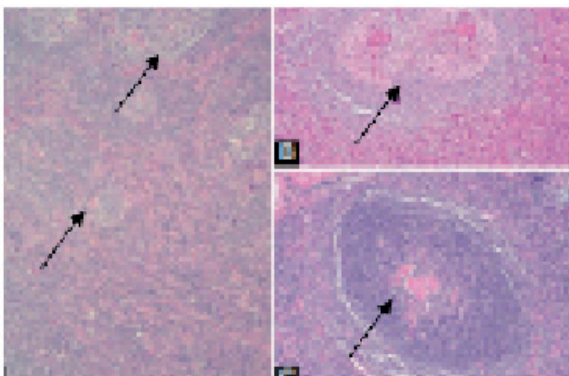


Figura 3. Enfermedad de Castleman variante HV

Posterior a los resultados de la patología se decide realizar PET - SCAN para descartar la presencia de otras lesiones, cuyo resultado del mismo no evidencia presencia de enfermedad tumoral macroscópica metabólicamente activa. Al momento paciente continúa con controles médicos en los cuales no se han evidenciado recurrencia de patología.

#### DISCUSIÓN

La enfermedad de Castleman (o hiperplasia linfodular angiofolicular) es un desorden linfoproliferativo descrito en 1956 por Benjamín Castleman quien reportó una serie de casos de pacientes con nódulos linfáticos mediastinales hiperplásicos (Castleman B, 1956).

Castleman et al, identificaron dos tipos histológicos; la variante vascular hialina caracterizada por la presencia de pequeños folículos hialinizados no necesariamente con proliferación de los folículos y con marcada proliferación vascular interfolicular. La otra variante descrita de células plasmáticas corresponde a 10-20% de los casos reportados y tiene más centros germinales hiperplásicos y capas de células plasmáticas en las regiones interfoliculares (Keller AR, 1972).

Otro pequeño porcentaje tenía variedad mixta. La enfermedad de Castleman ha sido asociada con el virus de inmunodeficiencia humana (VIH) y el herpes virus humano 8 (VHH-8), además de otras enfermedades neoplásicas como linfoma Hodgkin, linfoma no Hodgkin, sarcoma de Kaposi y el síndrome de POEMS (Poliuropatía, organomegalia, endocrinopatía, gammapatía monoclonal, alteraciones cutáneas) (Frizzera G, 1985). Tiene clínicamente por lo menos dos comportamientos distintos con tratamiento y pronóstico diferentes.

La primera presentación en describirse fue la enfermedad localizada que se denominó enfermedad de Castleman unicéntrica. La presentación multicéntrica fue descrita en 1978 (Usualmente con la variante de células plasmáticas) y se manifestó con linfadenopatía periférica generalizada, hepatoesplenomegalia, fiebre y sudoración nocturna (Paterson BA, 1993).

#### ENFERMEDAD DE CASTLEMAN UNICÉNTRICA

Es frecuentemente un desorden linfoproliferativo benigno aislado en adultos jóvenes, no se asocia con VHH-8, generalmente curable con resección quirúrgica ganglionar. La edad promedio es de 35 años con igual número de mujeres y hombres. La

gran mayoría de pacientes son asintomáticos y la enfermedad fue identificada incidentalmente por estudios imagenológicos (G., 1988).

El tamaño en promedio de las lesiones está entre 5 y 7 cm, el 70% se encuentran en mediastino o parahiliares, luego a nivel abdominal y es infrecuente como adenopatías periféricas (Sanz García RM, 1999).

Anormalidades en laboratorio se encuentran en menos del 25% de los casos. De los pacientes con variedad de tipo de células plasmáticas, el 50% presentan anemia, velocidad de sedimentación elevada, hipergammaglobulinemia y plasmocitos en médula ósea.

El tratamiento es la resección completa del nódulo comprometido, sin que se hayan reportado recurrencias (Na J, 2003). Si la lesión no es completamente resecable, el pronóstico también es favorable con resección parcial, estando asintomáticos por años.

La radioterapia puede llevar a remisión parcial o completa con tasas desde el 10 al 40% (Herrada J, 1998). La presentación unicéntrica puede estar asociada con incremento en el riesgo de linfomas (linfoma no Hodgkin de células B, linfoma Hodgkin) y amiloidosis, a pesar de la resección completa del tumor.

### CONCLUSIÓN

Se plantea que la EC puede evolucionar por medio de un mecanismo regulado por la sobre expresión de la proteína p53 hacia una displasia de células reticulares dendríticas. Esta displasia puede encontrarse primariamente en el centro germinal de los folículos linfoides, pero con el tiempo se extiende hasta la zona interfolicular y por todo el ganglio linfático originando un sarcoma de células foliculares dendríticas. Un interesante trabajo del Dr. A. C. Chan (Chan AC, 2001) considera el probable rol de la EC como un posible precursor del sarcoma de células foliculares dendríticas mediante el mecanismo hiperplasia neoplasia, así como la influencia sobre la expresión de la p53 y el receptor del factor de crecimiento epidérmico. También se propone el rol probable de la infección por virus Epstein-Barr en la génesis de estas enfermedades (Theate I, 2003).

En cuanto al tratamiento de la forma localizada existe el criterio uniforme que debe ser tratada

quirúrgicamente (M., 1993). En el presente caso no existe consenso en relación con el tratamiento óptimo para la variedad multicéntrica (Hsu SM, 1993). Se han reportado éxitos con el uso de poliquimioterapia asociada o no a prednisona (Frank DK, 2001). El caso número 1 solo recibió tratamiento con prednisona, la paciente No 2 fue tratada con radioterapia y prednisona y a los 3 casos restantes se les realizó exéresis quirúrgica que fue curativa, similar a lo reportado por Coca Prieto y cols. (Coca Prieto I, 2003).

### TRATAMIENTO

La resección completa del nódulo comprometido es curativa, sin que se hayan reportado recurrencias. Los síntomas sistémicos también resuelven (Altiparmak MR, 2002). Si la lesión no es completamente resecable, el pronóstico también es favorable con resección parcial, estando asintomáticos por años. La radioterapia puede llevar a remisión parcial o completa con tasas desde el 10 al 40% (Machado Puerto I, 2003). La presentación unicéntrica puede estar asociada con incremento en el riesgo de linfomas (linfoma no Hodgkin de células B, linfoma Hodgkin) y amiloidosis, a pesar de la resección completa del tumor.

### REFERENCIAS BIBLIOGRÁFICAS

1. Altiparmak MR, R. G. (2002). Secondary amyloidosis in Castleman's disease: review of the literature and report of a case. . *Ann Hematol*, 81: 336-339.
2. Castleman B, I. L. (1956). Localized mediastinal lymphnode hyperplasia. *Cancer*, 9: 822-30.
3. Chan AC, C. K. (2001). Development of follicular dendritic cell sarcoma in hyaline-vascular Castleman's disease of the nasopharynx tracing its evolution by sequential biopsies. . *Histopathology*, 38 (6): 510-18.
4. Coca Prieto I, O. J. (2003). Localized Castleman's disease: description of a case and review of the literature. . *An Med Interna (Madrid)*, 20: 534-536.
5. Frank DK, C. D. (2001). Plasmacell variant of Castleman's disease occurring concurrently with Hodgkin's disease in the neck. *Head Neck*, 23 (2): 166-169.
6. Frizzera G, P. B. (1985). A systemic lymphoproliferative disorder with morphologic features of Castleman's Disease: clinical findings and clinicopathologic correlations in 15 patients. . *J Clin Oncol*, 3 (9): 1202-16.
7. G., F. (1988). Castleman's Disease and related disorders. *Semin Diagn Pathol*, 5: 326-64.



8. Herrada J, C. F. (1998). The clinical behavior of localized and multicentric Castleman's disease. *Ann Intern Med* , 128 (8): 657-662.
9. Hsu SM, W. J. (1993). Expression of interleukin-6 in Castleman's disease. . *Hum Pathol* , 24: 833-9.
10. Keller AR, H. L. (1972). Castleman B. Hyaline-vascular and plasma cell types of giant lymph node hyperplasia of the mediastinum and other locations. *Cancer* , 29: 670-83.
11. M., L. (1993). Interleukin-6. *Cancer Invest*, 11: 732-42.
12. Machado Puerto I, B. M. (2003). Follicular dendritic cell sarcoma arising from nodal hyaline-vascular. Castleman's disease: Case Report. . *Haematol* , 6 (1): 77-80.
13. Na J, L. P. (2003). A clinopathological study of Castleman's disease. . *Zhonghua Bing Li Xue Za Zhi* , 32 (6): 521-524.
14. Paterson BA, F. G. (1993). Multicentric Castleman's disease. . *Semin Oncol* , 20 (6): 636-47.
15. Sanz García RM, G. V. (1999). Enfermedad de Castleman localizada asociada a linfoma de alto grado. . *An Med Interna (Madrid)* , 16 (6): 305-307.
16. Theate I, M. L. (2003). Human herpes virus and Epstein Bar. *Clin Transplant*, 17 (5) 451 - 4.