

Técnica para el radio-diagnóstico de las fracturas claviculares *

POR EL DOCTOR

FORTUNATO QUESADA

*Profesor suplente de Clínica Propedéutica Quirúrgica,
en la Facultad de Medicina de Lima*

Cuando se sigue el método corrientemente adoptado para hacer un radio-diagnóstico en los casos de la fractura de la clavícula, que consiste en tomar una radiografía en el sentido frontal, centrando los rayos en el punto medio de la clavícula o imprimiendo dos placas conforme a la técnica estereoscópica, las fallas que se pueden observar son muy notables.

A fin de confirmar esto, vamos a revisar tres especímenes, tomados al acaso, en los que hemos podido comparar los datos radiológicos con nuestras constataciones operatorias.

En el primer caso (*fig. 1*) se tomaron estereoscópicas que inspeccionamos en el negatoscopio bilocular: Sobre los cabos cabalgados de los fragmentos claviculares (a y b) podían percibirse dos pequeñas manchas (c y d), que fueron interpretadas como ligeras esquirlas superpuestas de canto. El diagnóstico radiológico fue: fractura de la clavícula, a dos fragmentos principales, con dos conminutas insignificantes. Cuando operamos al sujeto, encontramos el hueso roto en cinco pedazos, de los cuales tres no los sospechábamos ni en su magnitud ni en su distribución (uno de ellos, de 3 cm. de largo por 12 mm. de ancho, lo conservamos). Quedamos bastante disgustados de este resultado diagnóstico.

* Publicado en el «Surgery, Gynecology and Obstetrics»; vol. XLII, Nº 3, marzo 1926, pág. 424.

El segundo caso (*fig. 2*), que examinamos con la experiencia—muy presente—del caso anterior, fue harto semejante. La radiografía sencilla no permitía descubrir otro detalle que la forma, en pico de flauta, de ambos fragmentos (a y b) cabalgados de la clavícula fracturada. Operamos a este paciente, y encontramos el hueso partido también en cinco fragmentos: dos grandes y tres pequeños. Era una nueva falla radio-diagnóstica.

El tercer caso (*fig. 3*) nos dejó apreciar en la placa, una clavícula fracturada sin desplazamiento o en madera verde. Esta imagen resultaba tanto más inexacta, cuanto que, a la simple exploración clínica por inspección de la región y, mejor, por su palpación, se notaba un franco cabalgamiento de los fragmentos. Cuando verificamos la intervención cruenta, levantando el colgajo que siempre acostumbramos en estos casos, pudimos ver que la superposición de las extremidades era grande; como se puede certificar aun en la fotografía del foco operatorio (*fig. 4*). Confirmamos, una vez, los errores a que nos conduce la técnica clásica.

¿Cómo descubrir en el caso de la clavícula fracturada, el número exacto de los fragmentos, la orientación del trazado de fractura, el grado de cabalgamiento, su distribución, etc.? Cuando se trata de otros huesos largos (el húmero, la tibia, por ejemplo), se estudian perfectamente bien tales datos, por medio de dos radiografías perpendiculares: lo que no se sospecha en el sentido antero-posterior, se encuentra fácilmente en la posición lateral y viceversa. Si en el caso de la clavícula quisiéramos aplicar igual procedimiento, tendríamos que tomar una impresión antero-posterior, ¡conforma a la técnica clásica, y, vista la imposibilidad de conseguir una en posición lateral, otra vertical colocando el foco encima del hombro y la placa debajo del asiento, y esto es difícil de realizar eficazmente. Pensamos, entonces, en aprovechar para el radio-diagnóstico clavicular, del empleo de la proyección oblicua de los rayos y, logrando tomar dos radiografías con rayos proyectados en ángulo recto, encontrar el equivalente de las dos posiciones perpendiculares de observación de los otros huesos de los miembros, del tronco y de la cabeza.

Esto lo hemos conseguido, con toda precisión, mediante un instrumento que está constituido (*fig. 5*) por un cuadrante de 90° (a), en cuyos extremos van montadas dos ramas perpendiculares: una (b) que entra y sale, deslizando en un soporte acanalado, (c) que lleva además una escotadura (d)

para encajarse en el relieve clavicular; y otra (e) deslizabile igualmente en un soporte acanalado más pequeño que puede correr a lo largo del cuadrante y cuyo reducido tamaño permite la inclusión del hombro, por ancho que sea, en la abertura (f) que deja.

El dispositivo sencillo que hemos ideado, se explica claramente en el esquema siguiente (*fig. 6*): El sujeto que se examina (a) es colocado sobre la mesa en el decúbito ventral, una placa (b-b) se incluye por debajo de la región clavicular (c), centramos los rayos del foco A según el eje de la rama b del aparato, y tomamos la primera radiografía, de arriba-abajo, esto es, de la cabeza (d) al tronco (e); luego cambiamos de placa (si es grande, la separamos en dos mitades con un impermeable) y centramos los rayos del foco B, siguiendo el eje de la rama e de la armadura, e impresionamos una segunda radiografía, de abajo-arriba, vale decir, del tronco (e) a la cabeza (d). Cuando se toma la primera radio, hay que cuidar de correr la placa un poco hacia el tórax y lo contrario al impresionar la segunda.

El primer caso en que ensayamos esta técnica, lo hicimos en compañía de mi amigo el radiólogo doctor Eladio LANATTA, el 9 de octubre de 1924. Elegimos un sujeto que llevaba en su clavícula derecha una grapa de DUJARIER, elemento de reparo precioso para la circunstancia de probar si eran debidamente logradas las dos posiciones perpendiculares de la clavícula. Era menester también comparar los resultados por obtener, con los que se consiguen con la técnica usual. Radiografiado primeramente según ésta, obtuvimos el negativo (*fig. 7*) de una síntesis (a) aceptable, con ligera separación de los fragmentos (b y c) y la grapa en imagen oblicua. Las radios, obtenidas conforme a la técnica indicada por nosotros, dieron imágenes muy interesantes: por una parte (*fig. 8*), en la tomada de arriba-abajo (posición A del tubo de la *fig. 6*) vemos la grapa (d) de frente, con todos sus detalles, hasta las escotaduras (a) de fijación, en ausencia completa de síntesis ósea, agarrada íntegramente por una de sus ramas al fragmento interno (c) y absolutamente escapada del externo (b), las dos mitades de la clavícula cabalgadas ampliamente y vistas por su borde lineal; por otra parte (*fig. 9*), en la impresa de abajo-arriba (posición B del tubo de la *fig. 6*) encontramos la grapa perfectamente de costado (d), reconocible sólo por uno de sus lados, por su lomo, y como formando parte de una síntesis ósea (a) ideal

y montada sobre la sombra (b c) de la clavícula sorprendida por su cara incurvada en S, sin sospechar siquiera el cabalgamiento amplio existente.

Se puede, pues,—como lo demostramos ante la Sociedad Peruana de Cirugía, en su sesión de 15 de octubre de 1924—tomar radiografías de la clavícula en dos posiciones perpendiculares, tal cual se hace con los demás huesos, lo que nos permitirá estudiar mejor la anatomía patológico-radiológica de sus fracturas u otras lesiones, y controlar debidamente su estado post-operatorio. Demostraremos también que las imágenes reproducidas no eran deformaciones claviculares: desde luego, por la exactitud en el retrato de la grapa, y, a su vez, con mayor importancia, por las sombras de la clavícula normal del otro lado, que reflejaban los aspectos que estamos acostumbrados a mirar en la anatomía clásica de este hueso; mientras que en la radiografía tomada de arriba-abajo (*fig. 10*) aparece vista por su borde lineal (a) como una recta, tal cual se la ve de perfil en Osteología; en cambio, en la impresionada de abajo-arriba (*fig. 11*) la encontramos incurvada en S, como cuando la observamos esquelética de frente por una de sus caras. Posteriormente hemos operado a este individuo, para extraerle el elemento de síntesis que, desplazado, le molestaba, y pudimos ratificar la exactitud de nuestras anotaciones radiológicas.

El siguiente caso fue tomado por nosotros para ensayar la exactitud de un diagnóstico pre-operatorio verificado por nuestro procedimiento, pues estando indicada en él la intervención cruenta, podíamos realizar *de visu* la demostración anátomo patológica operatoria. Naturalmente, para comparar, tomamos previamente una radio antero-posterior corriente y dos estereoscópicas. La radiografía según la técnica clásica nos mostró (*fig. 12*) un fragmento interno (a) en bisel y otro externo (b) con escotadura. Nada más. La estereoscópica nos reveló (*fig. 13*) los mismos fragmentos (a y b), y podíamos sorprender además que la rama externa (c) de la escotadura estaba rajada. Estos datos radiológicos no explicaban un hecho clínico que saltaba en el caso e imponía la intervención: se sentía un fragmento puntiagudo que amenazaba perforar la piel de la región. Las radios tomadas perpendicularmente nos dieron un resultado más completo y lógico: en la tomada de la cabeza al tronco (posición A del tubo de la *fig. 6*) hallamos (*fig. 14*) un fragmento interno (a) biselado y fuertemente cabalgado sobre otro

extremo (b) también en bisel y, además, uno tercero volante (c-d) alargado y vertical, con el borde de afuera (e) recto y el de adentro (f) convexo, con sus extremidades (c y d) puntiagudas y la superior (c) amagando la sombra de la piel, con una extensión, más o menos, de 5 cm. de largo por 1 cm. de ancho; en la impresionada del tronco a la cabeza (posición B del tubo de la *fig. 6*) encontramos (*fig. 15*) los mismos fragmentos (a y b) cabalgados en el sentido antero-posterior, con sus biseles algo obtusos, y, descollando sobre las sombras de ellos, una mancha bien oscura (c) que no era sino la silueta del tercer fragmento tomado en su corte longitudinal, permitiéndonos apreciar su espesor y su colocación por delante del foco principal de fractura. Podíamos hacer un diagnóstico radiológico completo y de acuerdo con las observaciones clínicas. En la operación, cuando levantamos la charnela de partes blandas se presentó a nuestra vista y a la de los que nos honraban con su presencia—entre ellos, el Decano de la Facultad de Medicina, doctor Guillermo GASTAÑETA—un panorama de la zona de fractura, exactamente calcado sobre la imagen de la radiografía de la *fig. 14*: los dos fragmentos biselados y el tercer fragmento, que lo tuvimos en nuestras manos, por delante, verticalmente orientado hacia la superficie cutánea y con las características de dimensiones que habíamos calculado sobre la placa.

Tenemos otros casos confirmatorios. De todos modos, creemos, como nos lo expresara el cirujano y radiólogo doctor James T. CASE, a su paso por Lima, que este procedimiento original tiene resultados incontrovertibles superiores a los obtenidos con la técnica clásica y presenta sobre la estereoscópica la gran ventaja de poder ser tenido en la sala de operaciones a la vista del cirujano para su revisión directa durante la intervención.

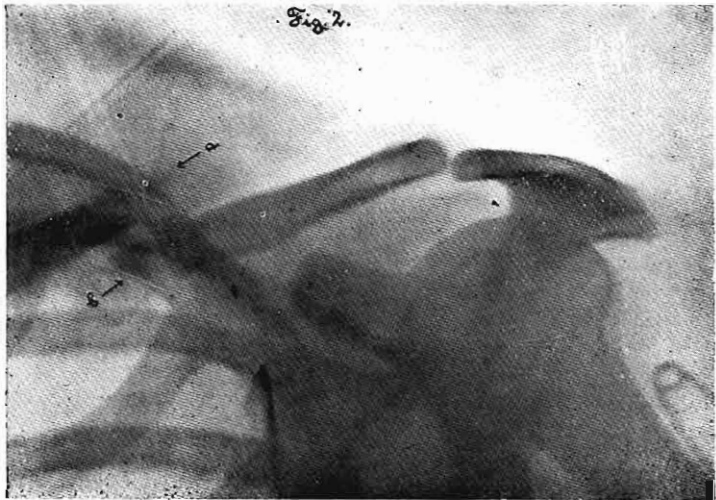
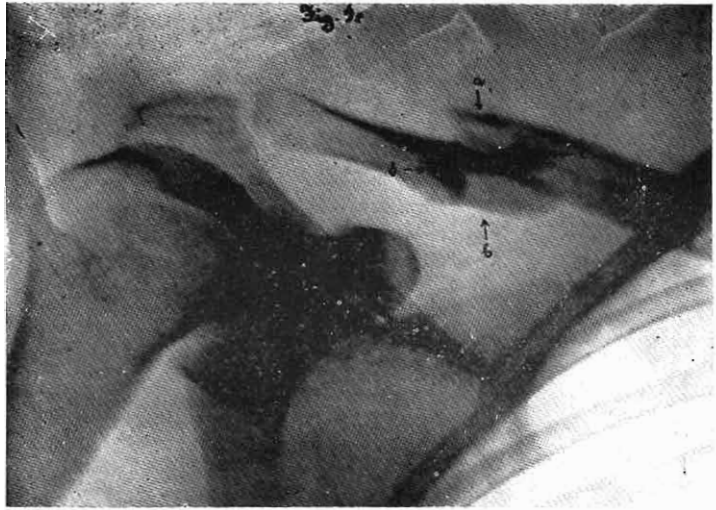
RESUMEN :


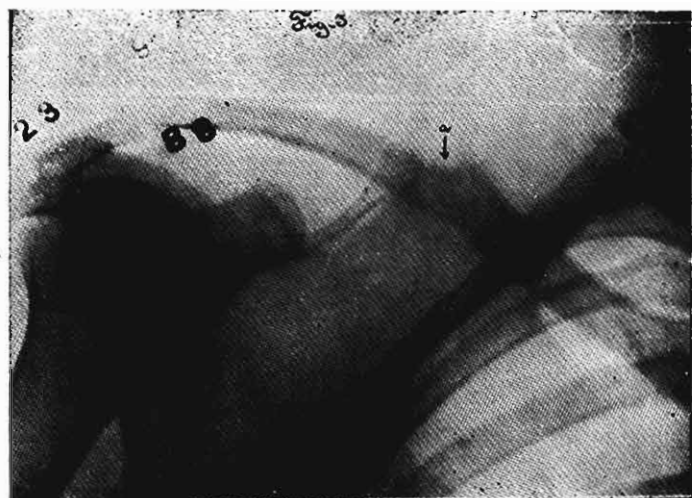
El autor presenta algunos casos de radio-diagnóstico clavicular de distintos radiólogos, según la técnica clásica, y compara lo previsto en las radiografías con las constataciones operatorias, llegando a la conclusión que el cirujano está entonces siempre expuesto a encontrar más de lo que dicen los rayos X, a pesar de emplear la estereoscópica, que era el procedimiento de elección hasta hoy.

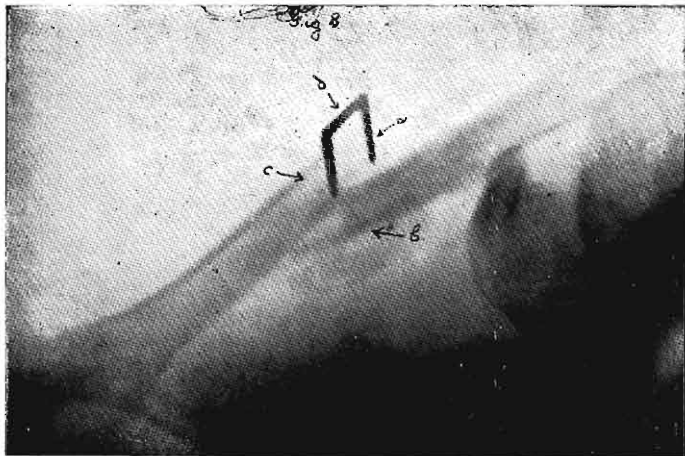
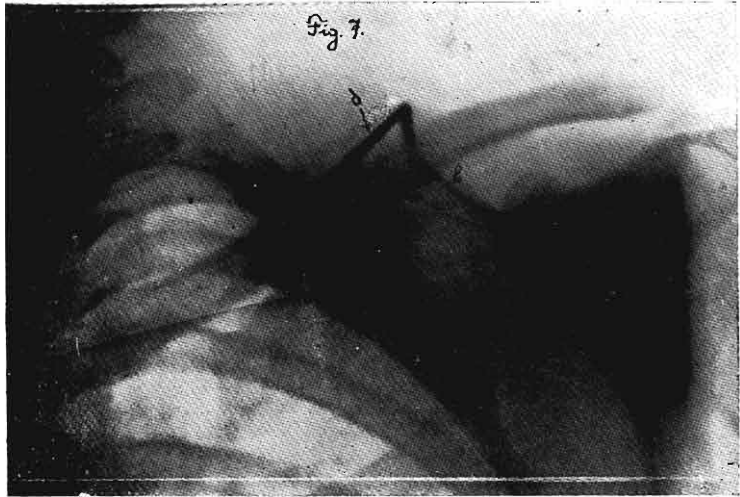
Presenta los resultados obtenidos en las experiencias que

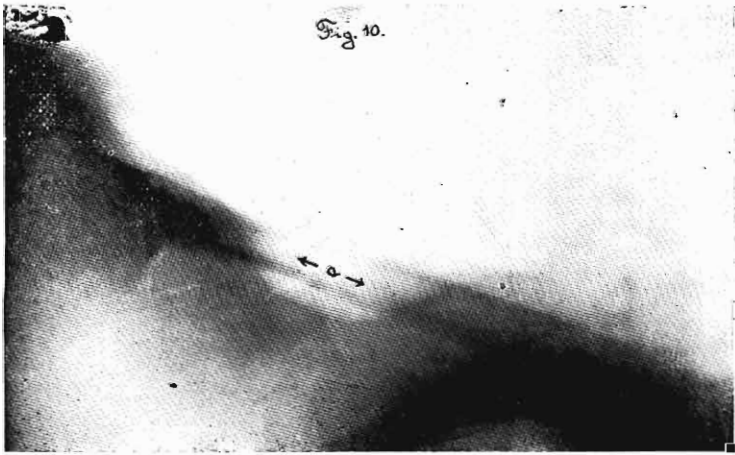
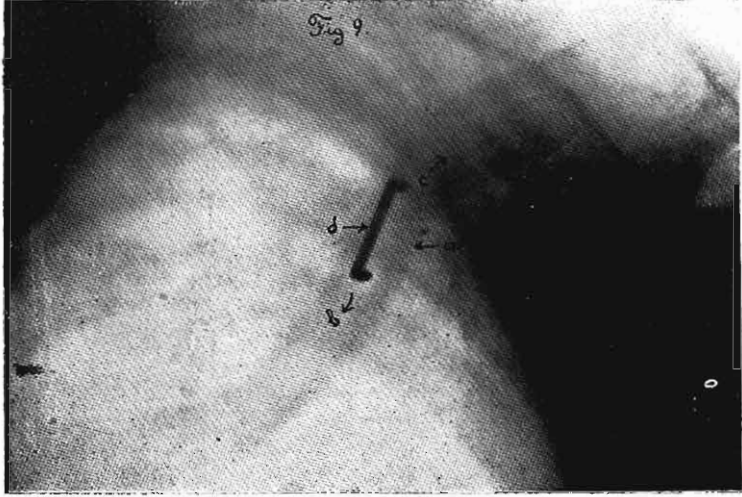
ha llevado a cabo, tomando radiografías claviculares en ángulo recto, para lo que se ayuda de un cartabón fabricado especialmente con ese objeto. Cree así, por el testimonio de los documentos conseguidos, que las radiografías tomadas conforme a la fórmula propuesta ilustran claramente sobre el estado de las lesiones, principalmente en lo que se refiere al cabalgamiento de los fragmentos mayores y al número y disposición de los menores. Demuestra que las radiografías en ángulo recto reproducen la anatomía normal de la clavícula y retratan exactamente el tamaño de los segmentos fracturados. Las constataciones operatorias han venido a apoyar las conclusiones anteriores.

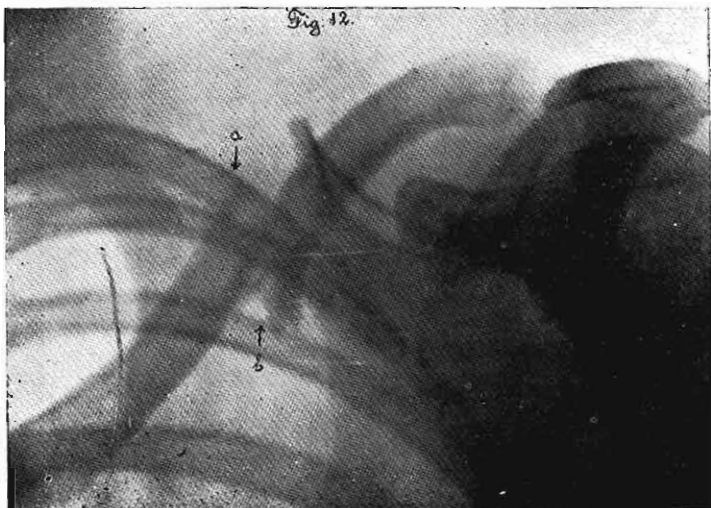
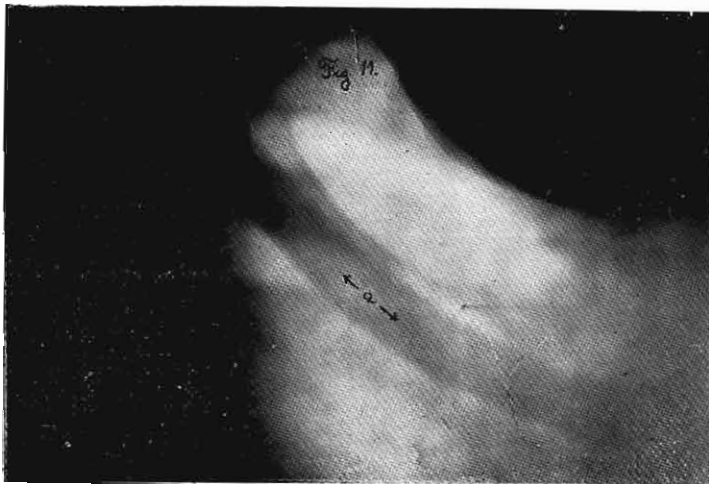El autor cree que las radiografías en ángulo recto constituyen en el caso de la clavícula un procedimiento exacto de radio-diagnóstico y deben ser llevadas a cabo para juzgar exactamente de los resultados de un tratamiento por fractura clavicular. A esto se agrega la ventaja que el operador puede observar las radiografías durante la operación, lo que no ocurre con las estereoscópicas.

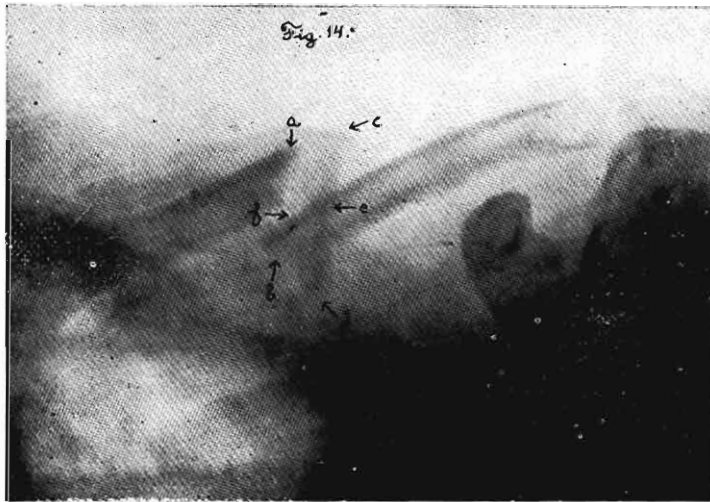
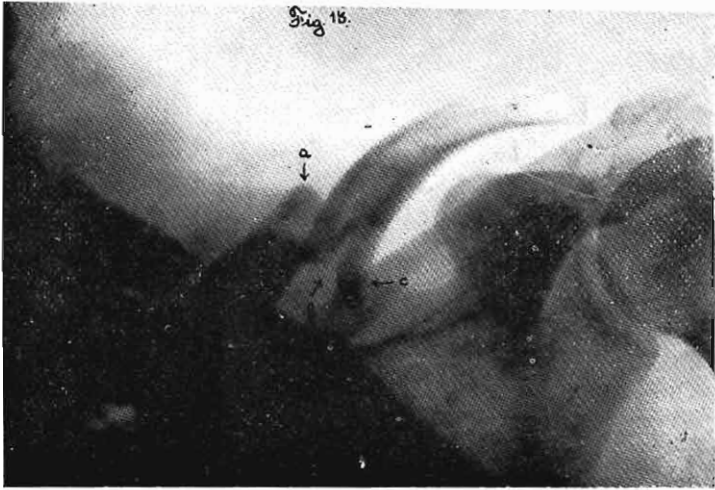


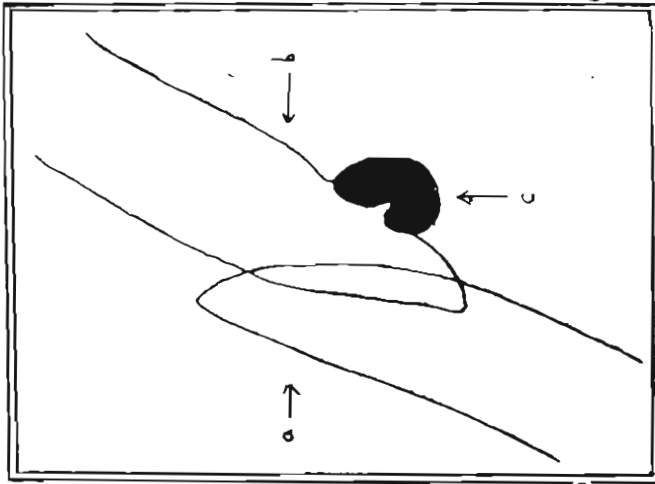
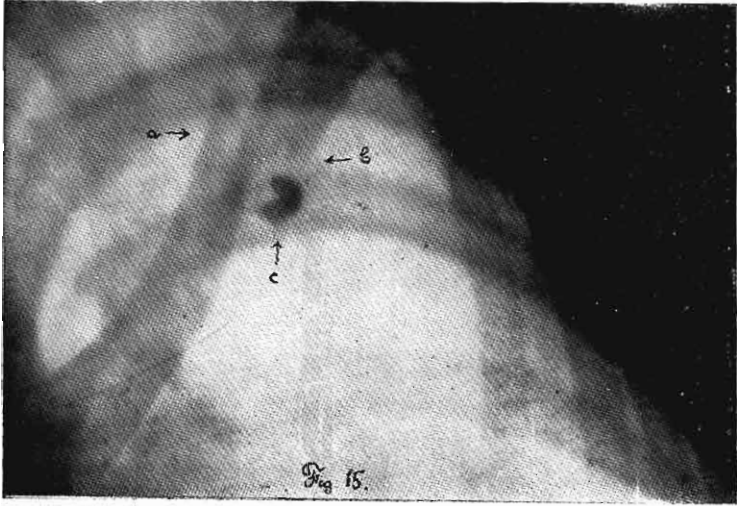


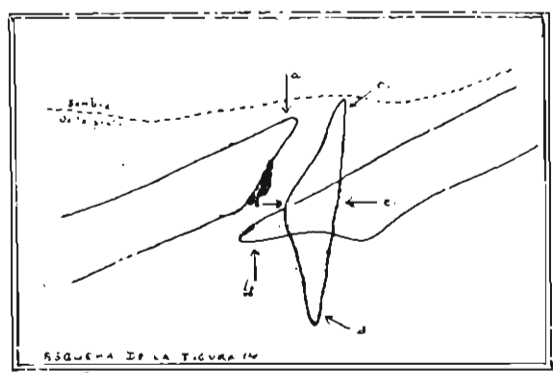
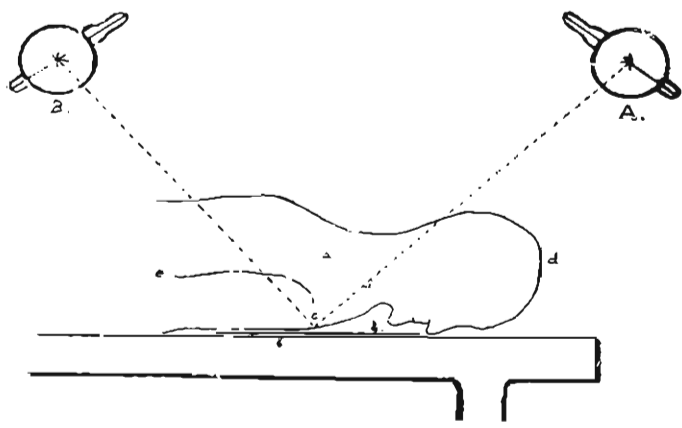












= Contornado en bar =
 = Escala de l'objectiu =
 = Ojos i fons =

