

## Adenoma Suprarrenal con ACTH en Valores Normales. Resección por Vía Laparoscópica. A Propósito de un Caso

HERNÁN ROBLEDO<sup>1</sup>, FRITZ KOMETTER<sup>1</sup>, JESUS TAN<sup>2</sup>, ROSA MELÉNDEZ<sup>3</sup>,  
ELIZABETH SALSAVILCA<sup>4</sup>, ISABEL DE LAS CASAS<sup>4</sup> y BERNARDO MILLONES<sup>4</sup>

<sup>1</sup>Servicio de Cirugía, <sup>2</sup>Servicio de Radiología Intervencionista, <sup>3</sup>Servicio de Patología,  
<sup>4</sup>Servicio de Endocrinología. Hospital Nacional Guillermo Almenara Irigoyen. EsSalud. Lima - Perú.

### RESUMEN

Se presenta un caso de síndrome de Cushing por adenoma suprarrenal con niveles no suprimidos de ACTH, el cual fue intervenido con éxito por vía laparoscópica. El seguimiento ha sido de 2 años comprobándose en este tiempo normalidad clínica y bioquímica.

*Palabras claves:* Síndrome de Cushing; Neoplasmas de las Glándulas Suprarrenales; Laparoscopia; Glándulas Suprarrenales, patología.

### LAPAROSCOPIC RESECTION IN A CASE OF NORMAL ACTH SECRETING ADRENAL ADENOMA SUMMARY

A case of Cushing's syndrome due to a normal ACTH secreting adrenal adenoma is discussed. After a successfully laparoscopic surgical removal, neither clinical nor biochemical abnormalities were noticeable two years later.

*Key words:* Cushing's Syndrome; Adrenal Gland Neoplasms; Laparoscopy; Adrenal Glands, pathology.

Mujer de 31 años de edad que presenta un cuadro de aproximadamente 10 meses de evolución, caracterizado por aumento progresivo de peso a predominio de región abdominal, dorsal y facial, debilidad de miembros inferiores, disnea a moderados esfuerzos, amenorrea de 6 meses seguida por un período menstrual normal y edema en ambas piernas.

El examen físico objetivó: peso 64,5 Kg, talla 1,58 m, PA 115/80 mmHg, piel delgada, cara redonda, lesión nodular en párpado superior de 4 mm, cuello corto, giba dorsal, abdomen globuloso con abundante tejido graso, es-

trías rojo vinoso en hipogastrio, edema de ambos maleolos 1+/3+.

### EXÁMENES AUXILIARES

**Estudio analítico:** Hb 132 g/L; leucocitos  $7,2 \times 10^9$  cel/L; glucosa sérica 3,9 mmol/L; urea 3,8 mmol/L; creatinina 73  $\mu$ mol/L; triglicéridos 227 mg/dL; colesterol 254 mg/dL; HDL 62,4 mg/dL; LDL 167 mg/dL; proteínas totales 69 g/L; albúmina 42 g/L; globulinas 2 g/L; bilirrubina total 10,6 mmol/L, indirecta 6,1 mmol/L; TGO 144 U/L; TGP 382 U/L; F. alcalina 260 U/L; Na<sup>+</sup> 145 mmol/L; Cl<sup>-</sup> 102 mmol/L.

**Estudio hormonal:** Cortisol basal 45,9 mg/dL (VN 5-25 mg/dL), cortisol posdexametasona nocturno (1 mg) 45,3 mg/dL (VN <5 mg/dL),

#### Correspondencia:

Dr. Bernardo Millones Santa Gadea  
Calle 10 N° 400. Monterrico Norte  
San Borja. Lima 41 - Perú  
E-mail: millomar@amauta.rcp.net.pe

ACTH 39,7 pg/mL, cortisol posdexametasona (2 mg) 41 mg/dL, cortisol posdexametasona (8 mg) 50 mg/dL, cortisol libre urinario posdexametasona (8 mg) 2,987 ng/24h, ACTH basal 28,2 pg/mL (VN: 9-46 pg/mL), ACTH [11:00 am] 32,5 pg/mL.

**Tabla 1.-** Cortisol [mg/dL] de venas adrenales (Cateterismo de venas suprarrenales).

	0 minutos	8 minutos	16 minutos
V. suprarrenal			
Derecha	16,0	18,2	15,9
Izquierda	20,5	27,6	17,3
V. periférica	16,8	18,6	16,4

**Tabla 2.-** ACTH [pg/mL] de senos petrosos (Cateterismo de senos petrosos).

	ACTH
Fosa yugular derecha	30,2
Seno petroso izquierdo	27,7
Periférica	30,9

## ESTUDIO DE IMÁGENES

TAC hipofisiaria: Discreta prominencia glandular, sin lesiones nodulares en su interior.

Resonancia magnética nuclear: Se encontró hipofisis 10 x 14 x 7 mm.

TAC abdominal: Suprarrenal derecha con presencia de tumoración homogénea sólida redondeada, de bordes regulares, de 3 x 2 x 2 cm. Suprarrenal izquierda: Normal.

## DIAGNÓSTICO CLÍNICO

Los resultados obtenidos evidenciaban niveles altos de cortisol con falta de respuesta a las

pruebas de supresión con dexametasona y presencia de una tumoración suprarrenal derecha. Conclusión: Hiperfuncionamiento por adenoma suprarrenal derecho.

## TRATAMIENTO QUIRÚRGICO

Resección de tumoración suprarrenal derecha por vía laparoscópica.

Con el paciente en posición decúbito lateral izquierda (Figura 1), se procedió a incidir la piel 1 cm a la altura de la línea medio clavicular, por debajo del reborde costal derecho, por donde se introdujo la aguja de Veress, procediéndose a la insuflación de la cavidad peritoneal. Seguidamente se introdujo trócares de 10 mm en una línea por debajo del mismo reborde costal, empezando por el de la línea medio clavicular, por donde se introdujo el laparoscopio y luego bajo visión directa se colocó el resto de trócares (el dorsal, axilar anterior y posteriormente un quinto trócar en línea axilar media, a unos cinco centímetros debajo del reborde costal).

Se procedió a la disección del ligamento triangular hepático derecho, prolongando el corte hasta incidir el peritoneo posterior, localizando la tumoración suprarrenal y el riñón derecho. La disección fue peritumoral, respetando el tejido circundante en aproximadamente 1-2 cm, identificando luego el hilio y procediendo a la oclusión y sección correspondientes, tanto superior como inferior, así como del drenaje venoso que va directamente hacia la vena cava inferior (Figura 2).

Hecha la resección se procedió a colocar la pieza operatoria dentro de una bolsa de polietileno, que salió por una de las incisiones de los trócares.

Luego se realizó lavado y aspirado de la zona operatoria, dejando a continuación un drenaje tubular que salía por otra de las incisiones. Se colocó puntos de hilo reabsorbibles en las aponeurosis y puntos con hilo no reabsorbible en piel.

La paciente no presentó complicaciones en el posoperatorio, retirándose el drenaje tubular a las 24 horas. A las 48 horas se encontraba en condiciones de alta quirúrgica.

### ANATOMÍA PATOLÓGICA

**Macroscopía:** Se recibió una glándula suprarrenal de 4 cm en la que se reconocía una tumoración redondeada, pardo oscura, encapsulada, de 3 cm de diámetro, que al corte mostraba un parénquima sólido, homogéneo, pardo oscuro.

**Microscopía:** Se observó proliferación neoplásica bien delimitada que emergía de la corteza suprarrenal, constituida por células de citoplasma amplio eosinófilo, con abundante pigmento marrón oscuro y focos de infiltrado inflamatorio crónico, sin atípias, mitosis ni compromiso vascular.

**Diagnóstico:** Adenoma de glándula suprarrenal derecha.

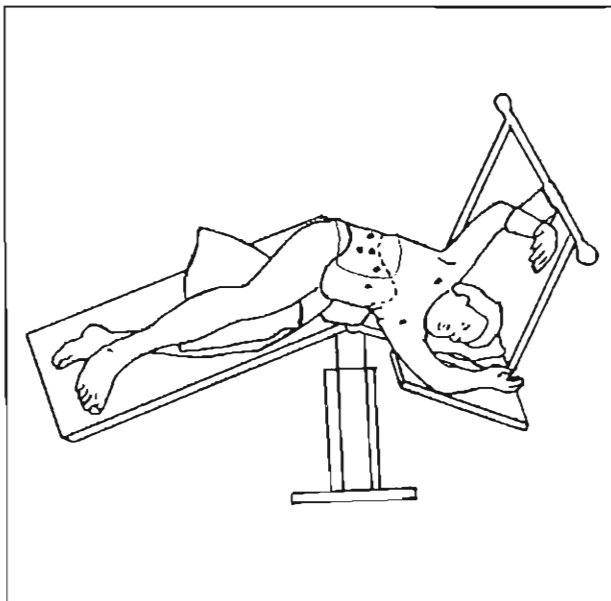


Figura 1.- El paciente en posición lateral izquierda, con la posición de los trócares (\*).

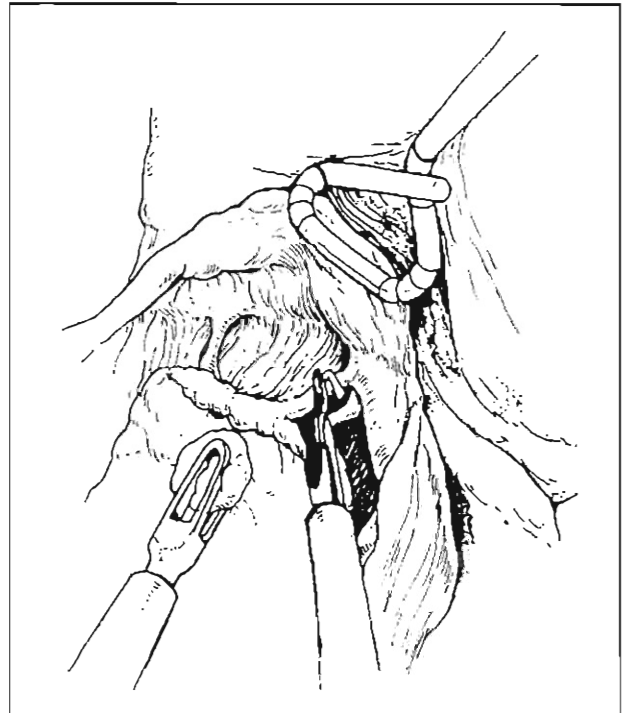


Figura 2.- Adrenalectomía derecha. Los pedículos son identificados, clipados y divididos (\*).

### DISCUSIÓN

El síndrome de Cushing es un síndrome complejo que refleja la exposición crónica de los tejidos a excesivas cantidades de cortisol. Este defecto resulta de una sobreproducción endógena (de origen central, adrenal, ectópica) o de la administración exógena de corticoides (1).

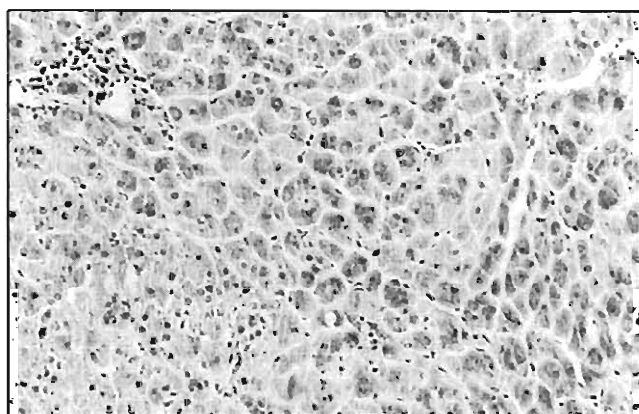
El diagnóstico y tratamiento del Cushing por sobreproducción endógena aún encierra muchas incertidumbres, por lo que representa un reto para los clínicos. Se ha tratado de unificar criterios y de hacer un enfoque protocolizado del diagnóstico (2). Una vez confirmado el hipercortisolismo endógeno, la cuestión clave es detectar los niveles de ACTH plasmática. Un adenoma o carcinoma suprarrenal que segregue cortisol en exceso suprimiría la secreción hipofisiaria de ACTH, con lo que los niveles de esta hormona estarían debajo de lo normal.

A pesar que el diagnóstico de la patología subyacente es difícil, el tratamiento suele serlo más. En el caso del tratamiento del adenoma suprarrenal, la complejidad deriva de que las glándulas suprarrenales son órganos abdominales profundos, retroperitoneales, envueltos por tejido graso, siendo su abordaje quirúrgico difícil.

Se ha descrito numerosas vías de abordaje en cirugía convencional, siendo las dos principales la vía intraperitoneal y la vía posterior.

El abordaje laparoscópico descrito por Gagner <sup>(3)</sup> constituye una verdadera revolución, al obtener un abordaje poco invasivo, una excelente visión operatoria y un perfecto control de pedículos vasculares; así mismo, una marcada reducción en el tiempo operatorio, tiempo de hospitalización, dolor posoperatorio y secuelas posteriores a cirugías de esta magnitud <sup>(4-8)</sup>.

Presentamos un caso valioso por dos razones: es una excepción a las reglas diagnósticas descritas y es el primer adenoma suprarrenal por síndrome de Cushing resecaado por vía laparoscópica en el Hospital Guillermo Almenara.



**Figura 1.-** Microfotografía mostrando proliferación de células neoplásicas con abundante citoplasma conteniendo pigmento marrón y núcleos centrales hipocromáticos (20X).

En la paciente el cuadro clínico era característico, los dosajes basales de cortisol pos-dexametasona (1 mg y 2 mg) confirmaron el diagnóstico de síndrome de Cushing, ya que estas pruebas tienen una sensibilidad de 95% y 100%, respectivamente <sup>(9)</sup>. La falta de supresión a la prueba de dexametasona (8 mg) orientó el diagnóstico a la autonomía suprarrenal.

El síndrome de Cushing, según revisiones anteriores <sup>(10,11)</sup>, puede ser ACTH dependiente si se encuentra más de 15 pg/mL de esta hormona, o ACTH independiente si existe menos de 5 pg/mL. En este caso, la ACTH estaba en rangos de 28,2 a 39,7 pg/mL, lo que no concordaba con la supuesta autonomía en la que se debería hallar la suprarrenal suprimida.

Este hallazgo de ACTH en rangos normales guarda correlación con otros estudios <sup>(12)</sup>, donde el 58% de los pacientes con síndrome de Cushing de causa suprarrenal tenían ACTH detectable en plasma y el 28% estaba dentro de los límites de normalidad. Esto es difícil de explicar fisiológicamente y, si se confirma, deberá hacer que el término de Cushing "independiente de ACTH" fuera inadecuado. La explicación más probable es la existencia de problemas técnicos de los análisis <sup>(12)</sup>.

Las determinaciones de cortisol de venas suprarrenales, a pesar de ser métodos de diagnóstico reconocidos <sup>(13)</sup>, no fue útil e incluso pudo haber llamado a confusión de no haber sido patente el tumor suprarrenal derecho. El cateterismo de senos petrosos indicaba secreción normal de ACTH hipofisiaria, limitación también referida en la literatura <sup>(14)</sup>.

La resonancia magnética nuclear descartó la presencia de una tumoración hipofisiaria. Por su parte, la tomografía suprarrenal objetivó un tumor en la glándula derecha.

En razón de los claros resultados de falta de supresión a la prueba de dexametasona y de la presencia de un tumor suprarrenal, se decidió la extirpación, optándose por la vía laparoscópica, por ser ésta una técnica de me-

nos complicaciones y riesgos, válida para tumoraciones no malignas (15).

El estudio anatomopatológico confirmó el diagnóstico clínico. El presente es el único adenoma suprarrenal de la serie del Hospital Almenara, período 1993-1998 (16). La vía laparoscópica en el tratamiento de las tumoraciones suprarrenales en el Perú ha sido publicado en la bibliografía (17). En dicho reporte la obtención de estudios bioquímicos, utilizando la radiología intervencionista, quizás hubiese permitido mejorar el diagnóstico.

La evolución fue favorable. Luego de la intervención, el cortisol descendió a 1 mg/dL, estabilizándose a los 3 meses en 13 mg/dL.

Después de un seguimiento de 2 años, la paciente ha recuperado sus características normales, menstrúa regularmente, el peso y la presión arterial están en valores normales, el nivel de ACTH sérica es 24 pg/mL (VN: 9-46 pg/mL), cortisol basal de 15 mg/dL (VN: 5-25 mg/dL) y posdexametasona (1mg) 1,1 mg/dL (VN: < 5 mg/dL).

## BIBLIOGRAFÍA

- 1) Cutler NL. Cushing's syndrome. En: DeGroot LJ. Endocrinology. 3ra edición. Filadelfia: WB Sander Co. 1995. 1741-63.
- 2) Meier CA, Biller BM. Clinical and biochemical evaluation of Cushing's syndrome. *Endocrin Metabol Clin North Am* 1994; 26(4):741-62.
- 3) Gagner M, La Croix A, Bolté E. Laparoscopic adrenalectomy in Cushing's syndrome and pheochromocytoma. *New Engl J Med* 1992; 327: 1033.
- 4) Chigot JP, Movschin M, El Bardisi M, Feroq O, Parskevas A. Etude comparative entre la suprénaléctomie laparoscopique et conventionnelle dans les phéochromocytomes. *Ann Chirurgie* 1998; 52(4): 346-9.
- 5) Chapuis Y, Chastanet B, Duclos JM, Chigot JP et al. Surrénalectomie par lumboscopie ou laparoscopie. *Chirurgie* 1997;122:106-10.
- 6) Susuki K, Ushiyama A., Fujita K, Kawabe K. Laparoscopic adrenalectomy. Experience with 50 patients. *Urology* 1996;35:233-7.
- 7) Guazzoni G, Montorsi F, Bocciardi A, Pozzol DA et al. Transperitoneal laparoscopic versus open adrenalectomy for benign hyperfunctioning adrenal tumors: A comparative study. *J Urol* 1994;153:1597-600.
- 8) Marescaux J, Mutter D. Surgical technique of laparoscopic adrenalectomy. *Sem Laparoscop Surg* 1997;4(4):223-9.
- 9) Newel-Price JAC, Trainer PJ. The diagnosis and differential diagnosis of Cushing's syndrome and pseudo Cushing's states. *Endocrinol Rev* 1998;19:647-72.
- 10) Orth DN. Cushing's syndrome. *New Engl J Med* 1995; 332: 791-803.
- 11) Findling JW. Cushing's syndrome. *Endocrinol Metabol Clin North Am* 1994.
- 12) Invitti C, Giraldi FP. Diagnosis and management of Cushing's syndrome: results of an Italian multicentre study. *J Clin Endocrinol Metabol* 1999;84:440-8.
- 13) Doppman JL. Sampling the adrenal veins. *Radiology* 1996; 198(2): 309-12.
- 14) Sopena M. Limitaciones del cateterismo de senos petrosos inferiores en la hiperplasia corticotrópica. *Endocrinología* 1996;43(4): 108-110.
- 15) Gramática L. Cirugía laparoscópica de las glándulas suprarrenales. Técnica transperitoneal. *Rev Argentina Cir* 1996;70(4): 66-67.
- 16) Luna LE. Descripción de 12 casos de síndrome de Cushing en el Hospital Nacional Guillermo Almenara Irigoyen. Unidad de Post Grado. Universidad Nacional Mayor de San Marcos: 1999.
- 17) Salinas Sedó G, Olimpia A, Flores Mena M, Saavedra Tafur L, Velásquez Hawkins C. *Rev Endoscopia Quir* 1999; (1): 24-7.