

CUERPO EDITORIAL

DIRECTOR

- **Dr. Esteban Sánchez Gaitán**, Dirección de Red Integrada de Servicios de Salud Huetar Atlántica, Limón, Costa Rica.

CONSEJO EDITORIAL

- Dr. Cesar Vallejos Pasache, Hospital III Iquitos, Loreto, Perú.
- Dra. Anais López, Hospital Nacional Edgardo Rebagliati Martins, Lima, Perú.
- Dra. Ingrid Ballesteros Ordoñez, Pontificia Universidad Javeriana, Bogotá, Colombia.
- Dra. Mariela Burga, Hospital Nacional Edgardo Rebagliati Martins. Lima, Perú.
- Dra. Patricia Santos Carlin, Ministerio de Salud (MINSa). Lima, Perú.
- Dr. Raydel Pérez Castillo, Centro Provincial de Medicina Deportiva Las Tunas, Cuba.

COMITÉ CIENTÍFICO

- Dr. Zulema Berrios Fuentes, Ministerio de Salud (MINSa), Lima, Perú.
- Dr. Gerardo Francisco Javier Rivera Silva, Universidad de Monterrey, Nuevo León, México.
- Dr. Gilberto Malpartida Toribio, Hospital de la Solidaridad, Lima, Perú.
- Dra. Marcela Fernández Brenes, Caja costarricense del Seguro Social, Limón, Costa Rica
- Dr. Hans Reyes Garay, Eastern Maine Medical Center, Maine, United States.
- Dr. Steven Acevedo Naranjo, Saint- Luc Hospital, Quebec, Canadá.
- Dr. Luis Osvaldo Farington Reyes, Hospital regional universitario José María Cabral y Báez, Republica Dominicana.
- Dra. Caridad María Tamayo Reus, Hospital Pediátrico Sur Antonio María Béguez César de Santiago de Cuba, Cuba.
- Dr. Luis Malpartida Toribio, Hospital Nacional Daniel Alcides Carrión, Callao, Perú.
- Dra. Allison Viviana Segura Cotrino, Médico Jurídico en Prestadora de Salud, Colombia.
- Mg. Luis Eduardo Traviezo Valles, Universidad Centroccidental "Lisandro Alvarado" (UCLA), Barquisimeto, Venezuela.
- Dr. Pablo Paúl Ulloa Ochoa, Instituto Oncológico Nacional "Dr. Juan Tanca Marengo", Guayaquil, Ecuador.

EQUÍPO TÉCNICO

- Msc. Meylin Yamile Fernández Reyes, Universidad de Valencia, España.
- Lic. Margarita Ampudia Matos, Hospital de Emergencias Grau, Lima, Perú.
- Ing. Jorge Malpartida Toribio, Telefónica del Perú, Lima, Perú.
- Srta. Maricielo Ampudia Gutiérrez, George Mason University, Virginia, Estados Unidos.

EDITORIAL MÉDICA ESCULAPIO

50 metros norte de UCIMED,
Sabana Sur, San José-Costa Rica
Teléfono: 8668002
E-mail:
revistamedicasinergia@gmail.com



ENTIDAD EDITORA SOME

SOCIEDAD DE MEDICOS DE AMERICA

Frente de la parada de buses Guácimo, Limón. Costa Rica
Teléfono: 8668002
Sociedadmedicosdeamerica@hotmail.com
<https://somea.businesscatalyst.com/informacion.html>



Lectura de radiografía convencional de tórax Reading of chest X-ray



¹**Dra. Marianela Goic Morales**

Investigadora independiente, San José, Costa Rica

 <https://orcid.org/0000-0002-9432-4617>

²**Dra. Priscilla Montoya Allan**

Investigadora independiente, San José, Costa Rica

 <https://orcid.org/0000-0002-0216-8961>

³**Dra. Katherine Murillo Alvarado**

Investigadora independiente, San José, Costa Rica

 <https://orcid.org/0000-0002-7156-4554>

Recibido
01/03/2021

Corregido
04/03/2021

Aceptado
11/03/2021

RESUMEN

La radiografía de tórax ha sido uno de los estudios de imagen más utilizadas desde hace muchos años como método diagnóstico, de ahí la importancia de saber interpretar bien dicho estudio en la práctica médica diaria. Es importante tener un orden al momento de observarla y conocer las estructuras anatómicas normales en las diferentes proyecciones para poder reconocer datos patológicos. También hay que recordar que las estructuras normales en los niños tienen ciertas variantes a la radiografía del adulto.

PALABRAS CLAVE: radiografía; tórax; patológico; anatómicas; estudios.

ABSTRACT

Chest radiography has been one of the most widely used imaging studies for many years as a diagnostic method, hence the importance of knowing how to interpret this study well in daily medical practice. It is important to have an order when observing it and to know the normal anatomical structures in the different projections to be able to recognize pathological data. It must also be remembered that normal structures in children have certain variants on adult radiography.

KEYWORDS: x-ray; chest; pathologic; anatomical; studies.

¹Médica general, graduada de la Universidad de Ciencias Médicas (UCIMED), cód. [MED13905](#). Correo: nela_gm@gmail.com

²Médica general, graduada de la Universidad de Ciencias Médicas (UCIMED). cód. [MED13645](#). Correo: priella86@gmail.com

²Médica general, graduada de la Universidad de Ciencias Médicas (UCIMED). cód. [MED12617](#). Correo: kat.murilloalvarado@gmail.com

INTRODUCCIÓN

A pesar de las nuevas técnicas de imagen como los es la tomografía computarizada (TAC) o la resonancia magnética (RM), la radiografía de tórax es el estudio de imagen más usado en la práctica hospitalaria y extrahospitalaria. Además de su bajo costo, proporciona imágenes de gran calidad y datos anatómicos como patológicos de utilidad. Sin embargo, relativamente insensible a la pérdida ósea (1-3).

Descubierta por Wilhelm Roentgen en 1895, la radiografía son fotos que llevan energía electromagnética, cuando los fotones de rayos X chocan con los átomos de diferentes tamaños de alguna manera pasan a través de la materia o son absorbidos. Los átomos grandes como calcio o metales son más propensos a absorber energía, que los átomos pequeños como aire o agua". Dando como resultado cinco densidades radiográficas dependiendo de la penetración del rayo hacia la materia, se tiene: aire, grasa, agua, calcio y metal. La necesidad de reconocer esta densidad, aparte de todos los aspectos técnicos y la anatomía visualizada a través de, es indispensable a la hora del análisis de esta (4,5).

La radiografía de tórax es de baja irradiación, donde un 95-99% de los rayos que entran al paciente son absorbidos o dispersados dentro del mismo sujeto, y el 1-5% sobrante son los que alcanza al detector para formar la imagen (chasis) (6).

Anteriormente, se revelaban sobre una película fotográfica y era observada en un negatoscopio, en la actualidad se utiliza un panel fotosensible que es procesado por un lector electrónico, permitiendo el almacenamiento digital de la imagen. Los estudios realizados se mantienen en los servidores de los sistemas de archivado y transmisión de imágenes (PACS, picture archiving and communication systems), permiten comparar estudios previos, archivar, transmitir la imagen e integrarla

con el resto de sistémicos informáticos y los sistemas de información hospitalaria, forma que ya se está utilizando en nuestro medio (2).

Por lo anterior, iniciaron las siguientes interrogantes sobre el aprovechamiento de recursos y la correcta interpretación, por esto el objetivo de esta revisión tema es repasar y reforzar el conocimiento básico actualizado, el reconocer las estructuras normales y ofrecer un orden a la hora de visualizarlas puede cambiar completamente el curso de un paciente, por lo que, se enfocará en la lectura de una radiografía normal en las dos proyecciones más utilizadas a la hora del diagnóstico radiográfico torácico utilizando las proyecciones postero-anterior (PA) y lateral, con mención especial de algunos casos el uso de la anteroposterior (AP) en la práctica de la medicina general en adultos y niños.

MÉTODO

En esta revisión se investigó y repasó las generalidades de la lectura de la radiografía de tórax, específico la PA y lateral, se seleccionaron dieciséis bibliografías entre los años 2017 - 2021, que comprenden diferentes libros de texto que exponen generalidades radiológicas, atlas radio-anatómicos, medicina de urgencias, medicina interna, así como páginas web especializadas en medicina como UpToDate y revista médica como la Revista Americana de Cardiología para obtener las indicaciones de este estudio de imagen lo más actualizada posible.

Además, como fuente de radiografías se utilizó la página web de Radiopaedia, donde se comparten casos, descripciones y radiografías para uso académico sin fines de lucro, además de las pertenecientes a la Dra. Katherine Murillo A, recolectadas en su práctica médica profesional.

Se utilizó búsqueda entre los temas "radiografía de tórax", "análisis de radiografía de tórax", "radiografía de tórax en

niños”, “indicaciones”, “aspectos técnicos radiológicos” donde se recolectó la información y estructuración de la lectura de las radiografías, indicaciones e imágenes.

PASOS PARA LA LECTURA DE RADIOGRAFÍA TORÁCICA NORMAL

1. Primer paso: indicaciones

El estudio debe ser enviado bajo las condiciones donde es útil y pueda colaborar ante la clínica presentada por el paciente, que ayuda a la confirmación o sospecha de alguno de los síntomas o procesos siguientes (7,8-11):

- 1.1. Politraumatismo o trauma costales: fracturas costales, contusión pulmonar, hemoneumotórax, derrame pericardio, rotura aórtica, etc. Sospecha de enfermedad parénquimatosa pulmonar: neumonía, infarto pulmonar, atelectasia, etc.
- 1.2. Enfermedad pulmonar obstructiva crónica (EPOC) o asma bronquial agudizadas para descartar posibles complicaciones. De manera crónica no posee buenoshallazgos y se utiliza para excluir otras neumopatías.
- 1.3. Insuficiencia cardiaca aguda. Se busca alguna causa desencadenante.
- 1.4. Sospecha de mediastinitis aguda, derrame pericárdico o aneurisma disecante de aorta.
- 1.5. Enfisema subcutáneo: neumotórax.
- 1.6. Dolor torácico en punto de costado para descartar neumonía, neumotórax, tromboembolia pulmonar o derrame pleural.
- 1.7. Diagnóstico por imagen de los pulmones como enfermedades intestinales y alveolares del pulmón, estudio inicial de nódulos pulmonares y seguimiento dependiendo del caso, masas

pulmonares, atelectasias, hiperclaridad pulmonar, etc.

- 1.8. Disnea aguda, hemoptisis.
- 1.9. Dolor abdominal agudo: sospecha de perforación de víscera hueca para descartar neumoperitoneo.
- 1.10. Síndrome febril de moderada o larga duración sin foco clínico evidente.
- 1.11. Síndrome constitucional de origen no filiado.
- 1.12. Patologías pared costal.
- 1.13. Patologías del mediastino. Como masas linfomas, teratomas, neurogénicas.

Aunque, las causas posteriores comparten indicaciones entre niños más grandes y adultos, la siguiente lista enunciará las patologías específicas buscadas en tórax pediátricos prematuros y neonatales, basado en lo descrito por Grant, A y Griffin, N (11,12, 13):

- a) Malformaciones congénitas de las vías pulmonares. Representa malformación bronquial. Y se observan lesiones quísticas rellenas de aire.
- b) Secuestro broncopulmonar. Masa congénita de tejido pulmonar aberrante, puede causar infecciones a repetición.
- c) Hiperinsuflación lobar congénita. Hiperventilación congénita marcada en un único lóbulo pulmonar que ocasiona distrés respiratorio.
- d) Agenesia o hipoplasia pulmonar
- e) Síndrome de aspiración meconial
- f) Infección pulmonar neonatal
- g) Estudio inicial de cardiopatías congénitas cianóticas y acianóticas.

1. Segundo paso: generalidades de los aspectos técnicos

1.1. Verificar que la radiografía corresponde al paciente y su historial clínico. Los datos del paciente se encuentran al lado derecho.

1.2. Proyecciones radiográficas, según lo descrito por Federle et al (5):

1.2.1.

Postero lateral (PA): el nombre describe la dirección del rayo, ingresa por el tórax posterior y sale en anterior. Tomada con el paciente de pie e inspiración forzada.

El equipo para la toma de la radiografía en esta proyección se encuentra en horizontal a 1.80 metros del chasis (detector para formar la imagen) y el paciente.

Se coloca al paciente de la siguiente forma:

- Tórax anterior sobre el chasis
- Cabeza verticalizada y barbilla sobre la cuadrícula.
- El dorso de las muñecas sobre las caderas con codos rotados hacia anterior para mover la escápula en lateral.
- Hombros hacia adelante, para que las clavículas queden debajo de los ápices.

1.2.2.

Lateral: la dirección del rayo ingresará desde lado derecho o izquierdo del paciente. Con el aparato de radiografía en horizontal. Tomada con el paciente de pie e inspiración forzada.

- Lado izquierdo o derecho del paciente sobre el chasis (chasis en vertical).

- Brazos sobre la cabeza o a nivel de 90 grados. Se prefiere si el paciente puede hacerlo sobre la cabeza ya que, como la segunda descrita el húmero puede llegar a confundir con patología.

1.2.3.

Antero - posterior (AP): si bien no es el enfoque, se mencionará en casos especiales.

El rayo entra desde anterior y sale a posterior, el estar más alejado del chasis magnifica la silueta cardíaca y estructuras del mediastino. Las clavículas se observan en horizontal y los ápices parcialmente oscurecidos. También, las costillas tornan un curso horizontal.

¿Quiénes? En neonatos, infantes y niños pequeños (menores 5 años) o pacientes inestables en unidades de cuidado intensivo o encamados (5,13). La **figura 1** demuestra las diferencias entre una proyección AP y PA

1.3. Valoración de la calidad de la técnica de la radiografía:

Ejemplificadas en la **figura 2**

1.3.1.

Penetración: se valora si se logra ver los vasos pulmonares, la silueta cardíaca y a través de ésta, visualizar los cuerpos vertebrales y la aorta descendente. Si no se ven los vasos pulmonares y se observa muy oscura hay una excesiva exposición, al contrario, si no se logra diferenciar los cuerpos vertebrales o la aorta descendente a través de la

silueta cardíaca, y todo se observa “muy blanco” más bien hay una disminución de la penetración (7,11).

1.3.2.

Inspiración: la cúpula diafragmática derecha debe estar, aproximadamente a la altura del quinto o sexto arco costal anterior o del décimo arco postal posterior (7).

Si se realizó una técnica correcta se cuentan de 8 a 10 costillas posteriores y 6 a 7 costillas anteriores. Diferenciando los posteriores (horizontales y las que más son notables) y los anteriores (orientadas hacia los pies) (11). En la población pediátrica cuando se realiza una correcta inspiración, el hemidiafragma derecho se sitúa a nivel de la octava o novena costilla posterior (13) y si no se realiza una correcta técnica puede dar la impresión de un aumento en la silueta cardíaca y acentuar la trama pulmonar

1.3.3.

Centrada / no rotación: en una imagen radiográfica rotada se altera el contorno de las estructuras por que se aleja del chasis y esto hace que se magnifique la anatomía como agrandamiento del hilio que sucede en estos casos.

1.3.4.

Angulada: se refiere a la angulación de la fuente de rayos X sobre el paciente/chasis. Para una PA y lateral su ángulo es 0 grados o paralelo al piso. No obstante,

hay opción de una proyección lordótica cuyo foco son los ápices pulmonares, cuya angulación es 20 grados (5,11).

1.3.5.

Valoración de las densidades radiológicas (5,7).

Ejemplificadas en la **figura 3:**

1.3.5.1.

Aire: la más oscura o “negro”, se observa en el aire de los tejidos pulmonares.

1.3.5.2.

Grasa: los tejidos grasos, como alrededor de los órganos, ápice cardíaco.

1.3.5.3.

Agua: refiere a los tejidos blandos como sombras musculares, vasos sanguíneos, vísceras, diafragma.

1.3.5.4.

Calcio: estructuras óseas.

1.3.5.5.

Metal: usualmente cuerpos extraños.

2. Tercer paso: lectura sistémica

El sistema de lectura anatómica recomendada por Jiménez, L et al, en el texto “medicina de urgencias y emergencias”, iniciando con partes blandas, hueso, parénquima pulmonar, pleura, mediastino, hilios, vasos pulmonares, corazón y aorta o viceversa, lo importante a este punto es que debe mantenerse un esquema y siempre abarcar todos los puntos (7). En este artículo se aplicará la metodología de lectura de afuera hacia adentro, y siempre debe comprarse un lado con respecto al otro, en busca de asimetrías.

Figura 1. Diferencias radiográficas entre una proyección AP y PA

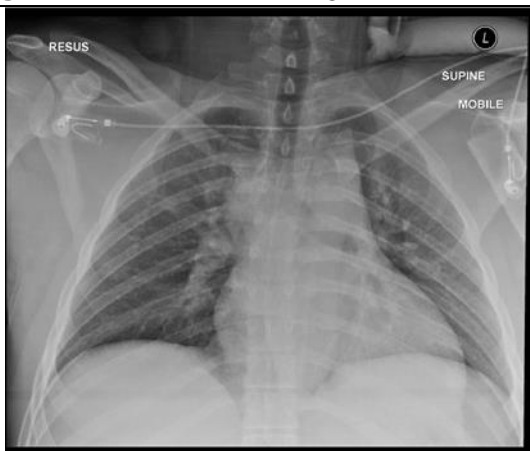


Figura 1A. La proyección AP se observa magnificación del mediastino y disminución de los espacios intercostales. Usualmente este tipo de vista presenta a un paciente grave con instrumentación de cuidados intensivos.

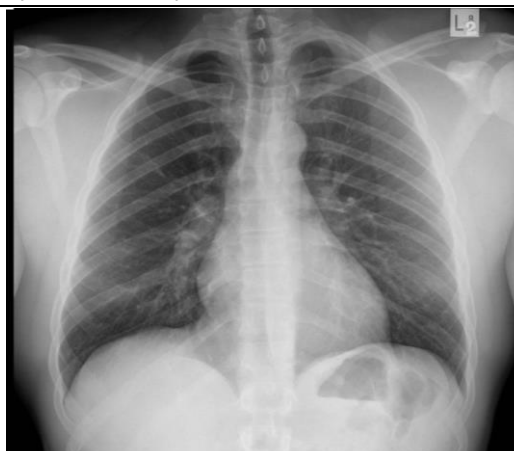

Figura 1B. La proyección PA, más cercana al tamaño de la silueta cardíaca y mediastínica reales, con adecuado espacio intercostal. Burbuja gástrica presente al ser una proyección en bipedestación

Fuente. Cortesía del caso del Dr Yi-Jin Kuok en radiopaedia.org. <https://radiopaedia.org/cases/differences-in-pa-versus-ap-projection-on-a-chest-radiograph?lang=us>

Figura 2. Valoración de la calidad de la técnica de la radiografía

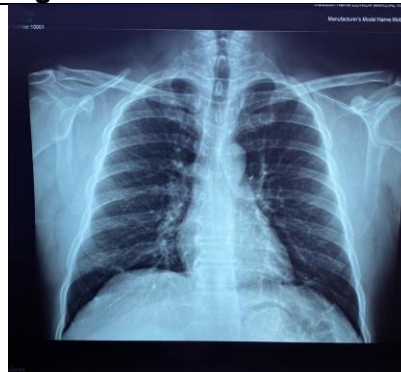


Figura 2A. Penetración. Se logra ver la columna a través del corazón.

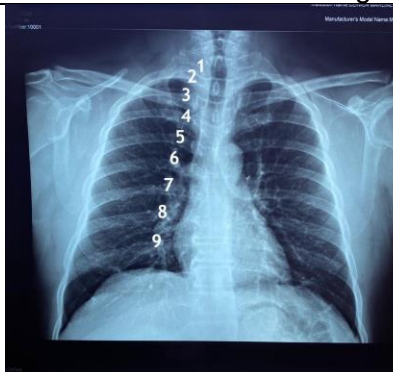


Figura 2B. Inspiración. Se debe contar 8-10 costillas posteriores.

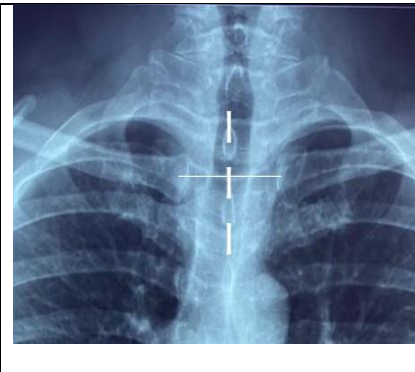
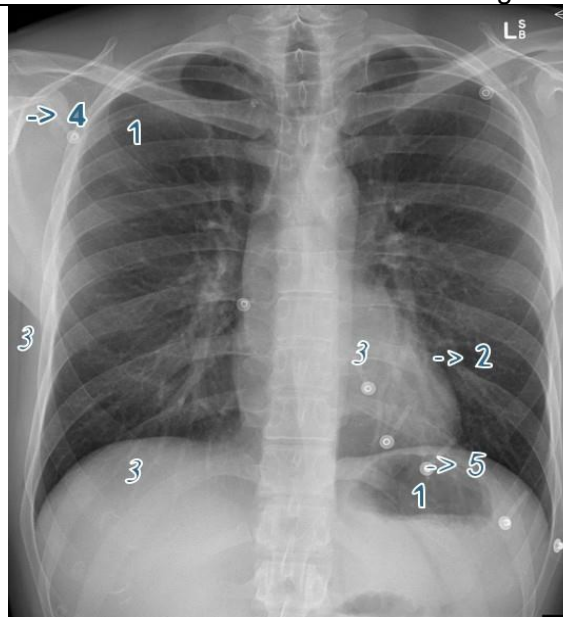


Figura 2C. Rotación. Los extremos mediales de ambas clavículas deben ser equidistantes a la línea media, representada por las apófisis espinosas de los cuerpos vertebrales dorsales.

Fuente. Cortesía del caso del Dr Yi-Jin Kuok en radiopaedia.org. <https://radiopaedia.org/cases/differences-in-pa-versus-ap-projection-on-a-chest-radiograph?lang=us>

Figura 3. Valoración de las densidades radiológicas



Densidades radiológicas. 1. Aire, 2. Grasa, 3. Agua, 4. Calcio y 5. Metal.

Fuente. Cortesía del caso del Assoc Prof Craig Hacking en radiopaedia.org. Editado por autores. Link: <https://radiopaedia.org/cases/effect-of-expiration-on-the-mediastinum?lang=us>

2.1. **Tejidos blandos:** la piel, músculos, tejidos blandos no se debe ver ninguna interrupción ni densidades de aire (como es el caso de enfisema subcutáneo), en mujeres buscar las densidades mamarias que se sobreponen en tórax anterior (ver **figura 4**) o densidades metálicas como joyas o algún otro cuerpo extraño (7). Los niños los tejidos blandos pueden ser prominentes y el pliegue axilar anterior que cruza la pared torácica puede similar neumotórax (13).

En la visualización postero anterior el diafragma es una sombra lineal de convexo superior que es delimitada con la densidad de aire del pulmón y agua del abdomen (7).

No se logra observar de manera continua, si no, se ve como dos mitades o “hemidiafragmas”. Si se logra ver una sola línea bien

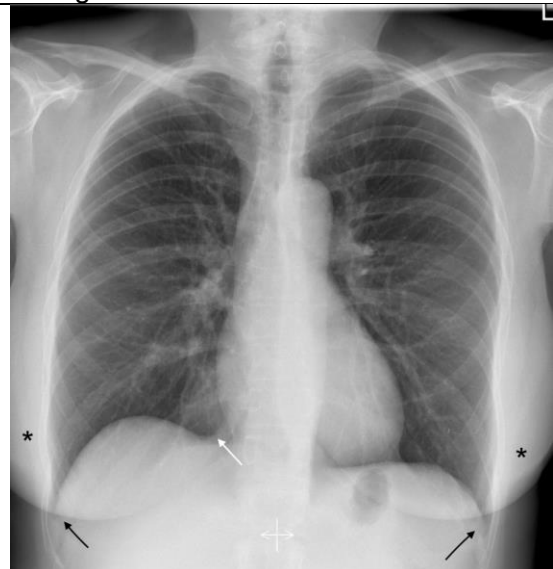
delimitada se debe pensar en aire subdiafragmático debido a aire en cavidad abdominal.

El hemidiafragma derecho se localiza a nivel del quinto o sexto arco costal anterior y con respecto a su contraparte izquierdo está más superior debido al hígado en inferior. El hemidiafragma izquierdo se halla en un espacio intercostal más abajo. Y en inferior se encuentra el estómago que al tomar la radiografía el PA se logra ver su burbuja gástrica y entre la línea del hemidiafragma y la cámara gástrica no debe superar los 1,5-2 cm (ver **figura 5**) (5,7).

Los senos formados por el diafragma con la superposición del corazón (ángulo cardio frénico) y con las costillas (costo frénicos) buscar que no estén abolidos, con bordes bien delimitados.

Y en la visión lateral el hemidiafragma derecho es levemente más alto que el izquierdo, y forma el seno costo frénico posterior que está bien delimitado.

Figura 4. Valoración de las sombras en la radiografía de tórax



Se observan sombras (asteriscos) mamarias, ángulo cardiofrénico (flecha blanca) y los ángulos costofrénicos (flecha negra).

Fuente. Cortesía del caso Dr. Usman Bashir en [radiopaedia.org](https://radiopaedia.org/cases/normal-chest-radiograph-female-1?lang=us).
<https://radiopaedia.org/cases/normal-chest-radiograph-female-1?lang=us>

2.2. Estructura ósea: en ambas proyecciones, inicialmente se debe valorar la densidad ósea, líneas de fractura, desniveles o asimetrías. Los centros de osificación en los niños pueden simular fracturas u opacidades pulmonares (12). La columna vertebral se visualiza en el centro se reconocer su morfología normal: cuerpo vertebral, las apófisis espinosas, apófisis transversas, espacios intervertebrales, dependiendo de la edad del paciente existencia de los signos degenerativos. Se valoran mejor todos estos aspectos en la lateral que en PA. Así como los arcos costales, cintura

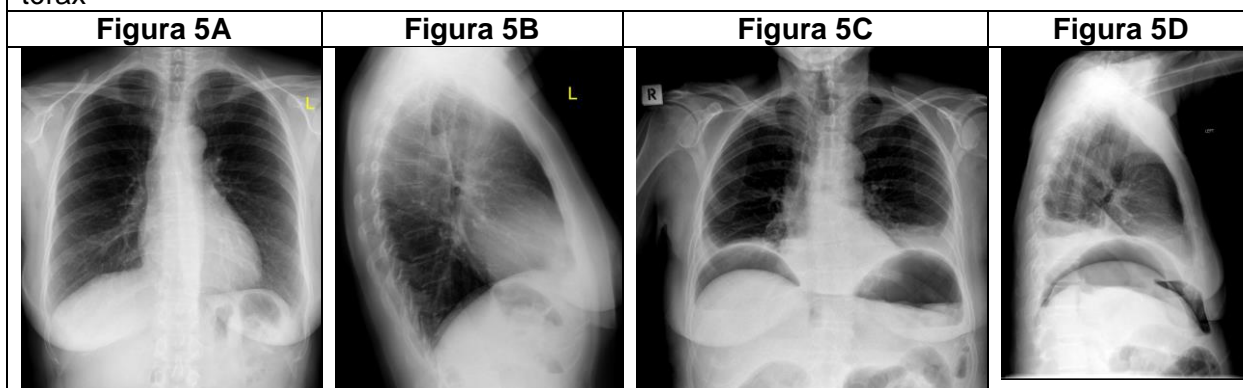
escapulohumeral, articulación esternoclavicular, esternón (7).

2.3. Parénquima pulmonar: los pulmones por su forma en cono, posee límite anatómico un vértice y una base pulmonar. Se ve mayor densidad pulmonar en las bases que los vértices (7,8) y se observan en densidad aire, anatómicamente las cisuras se dividen en lóbulos especificados (ver **tabla 1**). Las cisuras se observan como una línea fina, como dibujada con un lápiz muy fino. Si se ve engrosada o en proyecciones que normalmente no aparecen, hay que pensar en alguna patología (12). El signo de la columna en las radiografías laterales denota que la columna se va haciendo más “oscura”, porque hay menor tejido denso. Si se observan más “blancas” y se pierde esta radio lucidez hay que valorar en que haya alguna patología interviniendo (ver **figura 6**). Normalmente se pueden detectar cisuras accesorias, visibles en la PA:

- Cisura accesoria de la ácidos. Variante normal vista en un 0,5% de los casos, predominio en hombres y es provocada desarrollo anómalo de la vena ácidos. Localizada en el lóbulo superior derecho (5).
- Cisura menor izquierda. Divide la llingua del resto del lóbulo superior izquierdo (5).
- Cisura accesoria superior e inferior. Infrecuentes localizados en el lóbulo inferior (5).

2.4. Pleuras: normalmente invisibles en ambas proyecciones, excepto en casos de neumotórax que se observa el contorno de la pleura visceral, en derrames pleurales o calcificación de esta (7,11).

Figura 5. Características normales y evidencia de aires subdiafragmático en la radiografía de tórax



La **figura 5A** (radiografía PA) y **figura 5D** (radiografía lateral) son normales. Destacar en ver la misma densidad agua en el lado derecho en PA por su sobreposición hepática. Mientras que el lado izquierdo se observa la burbuja gástrica, no debe ser la diferencia mayor de 1,5 a 2 cm
 Las **figuras 5C y 5D** se evidencia aire subdiafragmático y se observa la diferencia tanto el lado derecho en proyección PA como en lateral de la continuidad con la densidad hepática, mientras que en lado izquierdo se nota la mayor separación con la cámara gástrica

Fuente. Figura 5A y 5B: Cortesía del caso: Dr. Henry Knipe en radiopaedia.org.

<https://radiopaedia.org/cases/normal-chest-x-ray-1>

Figura 5A y 5B: Cortesía del caso: Dr. Henry Knipe en radiopaedia.org.

Link: <https://radiopaedia.org/cases/subdiaphragmatic-free-gas-secondary-to-anastomotic-leak?lang=us>

Figura 6. Valoración de la columna vertebral en la radiografía de tórax

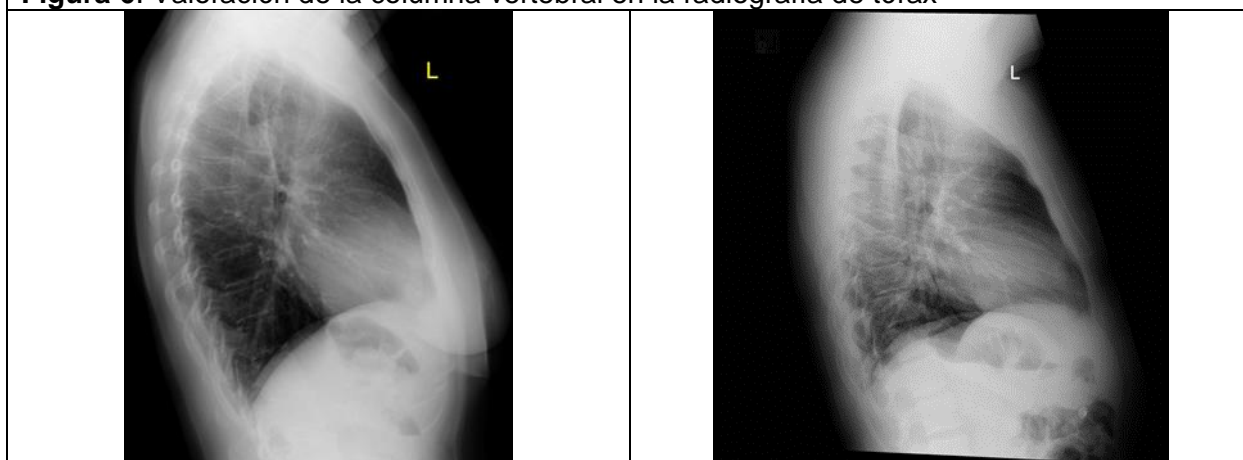


Figura 6A: Signo de columna. Se. Observa cómo se va oscureciendo las densidades de la columna torácica.

Figura 6B: En este caso se observa los cuerpos vertebrales de igual densidad en toda su longitud, lo que hace pensar en un posible infiltrado pulmonar lóbulos inferiores en esta radiografía.

Fuente. Figura 6A: Cortesía del caso: Dr. Henry Knipe en radiopaedia.org. <https://radiopaedia.org/cases/normal-chest-x-ray-1>

Figura 6B: Cortesía del caso: Dr. Yi-Jin Kuok en radiopaedia.org. <https://radiopaedia.org/cases/differences-in-pa-versus-ap-projection-on-a-chest-radiograph?lang=us>

Tabla 1. Visibilidad de las cisuras lóbulos pulmonares según la proyección radiográfica			
		Proyección radiográfica	
Pulmón	Cisura	Postero Anterior	Lateral
Derecho	<ul style="list-style-type: none"> • Mayor <ul style="list-style-type: none"> ○ Divide los lóbulos superior y medio del inferior ○ Orientación vertical ○ Inicia desde la quinta vértebra torácica al diafragma 	No es visible	Es visible
	<ul style="list-style-type: none"> • Menor <ul style="list-style-type: none"> ○ Divide el lóbulo superior y el medio ○ Localizada desde la 4ta costilla en anterior ○ Orientación horizontal 	Es visible	Es visible
Izquierdo	<ul style="list-style-type: none"> • Mayor <ul style="list-style-type: none"> ○ Divide el lóbulo superior con la llingula e inferior. 	No es visible	Es visible

Fuente. . Realizado por Dra. Priscilla Montoya Fuentes: Jiménez Murillo L, Montero Pérez J. Medicina de urgencias y emergencias. 6.ª ed. Elsevier Inc.; 2018.
 Herring W. Learning Radiology: Recognizing the Basics. 4.ª ed. Elsevier Inc.; 2020

2.5. **Mediastino:** en una vista lateral donde se traza una línea desde el ángulo esternal hasta el cuarto espacio intervertebral, lo que resulta mediastino superior e inferior (7).

La parte inferior se divide en tres compartimientos: anterior, medio y posterior. Entre sus estructuras destacadas en la **tabla 2** y la **figura 7** se observa en la radiografía lateral.

El timo es una estructura importante para tener en cuenta en un tórax pediátrico, en menos de 2 años es normal poder visualizarlo en una radiografía torácica (14). El margen lateral suele mostrar una ondulación (onda tímica), que corresponde a las incidencias de las costillas sobre la superficie interna de la caja torácica. Puede tener forma triangulas, similar a una vela (sobre todo en el lado derecho) demostrado en **figura 8**. Así como, involucionar en periodos de estrés y luego volver a la forma normal (13).

2.6. f) Vasos pulmonares:

2.6.1.

Proyección PA: debe observarse una tráquea centralizada que llegue alrededor de T4, ligeramente desviada en su tercio inferior a la derecha por la posición anatómica del bronquio derecho verticalizado y el izquierdo en posición horizontal. Hallazgo normal es la calcificación de los anillos traqueales en adultos, seleccionada en **figura 9**. El timo se presenta normalmente entre mediastino anterior y superior, bilateral de bordes lisos (11).

2.6.2.

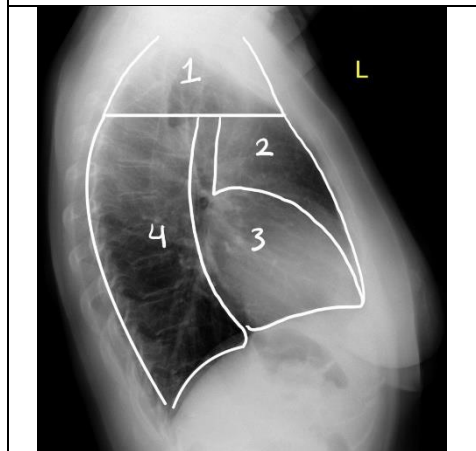
Proyección lateral: debe visualizar la tráquea en mediastino medio mostrada en **figura 9**, valorar el espacio retroesternal que es un espacio radiolúcido entre el esternón y la aorta ascendente (11). Normalmente, el timo se

presenta en mediastino anterior
 y superior, con frecuencia
 presenta su borde interno

delineado que se extiende hacia
 mediastino medio.

Tabla 2. Divisiones anatómicas del mediastino		
Mediastino superior	Mediastino medio	Mediastino posterior
<ul style="list-style-type: none"> • De la cara posterior del esternón al borde anterior del corazón y grandes vasos. • Contiene: <ul style="list-style-type: none"> ○ Timo ○ Ganglios mamaros internos ○ Venas braquiocefálicas 	<ul style="list-style-type: none"> • Entre mediastino anterior y posterior • Fundamentalmente vascular • Contiene <ul style="list-style-type: none"> ○ Pericardio ○ Arco aórtico ○ Arterias y venas pulmonares centrales ○ Bronquios principales y ganglios ○ Tráquea 	<ul style="list-style-type: none"> • Del borde cardiaco posterior al borde anterior de la columna vertebral • Contiene: <ul style="list-style-type: none"> ○ Aorta descendente ○ Vena ácigos y hemiácigos ○ Conducto torácico ○ Ganglios y nervios intercostales y autonómicos
<p>Fuente. Federle M, Rosado-de-Christenson M, Raman S, Carter B, Woodward P, Shaaban A. Imaging Anatomy: Chest, Abdomen, Pelvis. 2.^a ed. Elsevier Inc.; 2017. Herring W. Learning Radiology: Recognizing the Basics. 4.^a ed. Elsevier Inc.; 2020</p>		

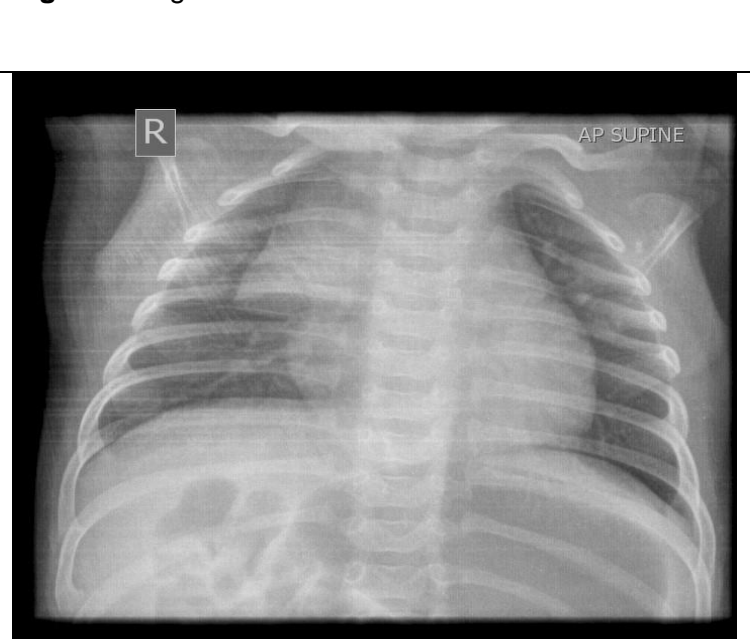
Figura 7. Anatomía del mediastino en la radiografía de tórax



1. Mediastino superior
2. Mediastino anterior
3. Mediastino medio
4. Mediastino posterior.

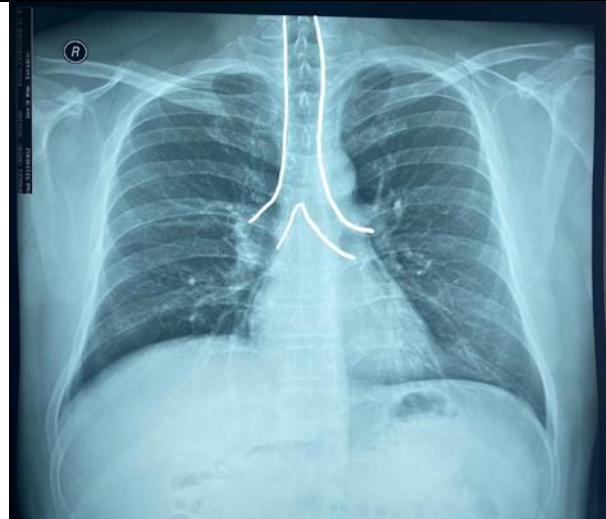
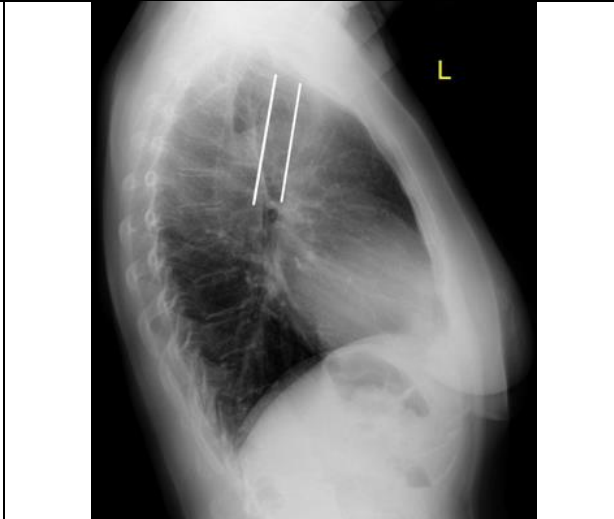
Fuente. Cortesía del caso: Dr. Henry Knipe en radiopaedia.org. Link: <https://radiopaedia.org/cases/normal-chest-x-ray-1>
 Editado por los autores

Figura 8. Signo de la vela



Fuente. Cortesía del caso: Dr. Hidayatullah Hamidi en radiopaedia.org. Link: <https://radiopaedia.org/cases/thymic-sail-sign-1>

Figura 9. Visualización de la tráquea en la radiografía de tórax

	
<p>Figura 9A. Proyección PA se destaca la tráquea, la cual debe estar centralizada, en su tercio inferior leve desviación a la derecha.</p>	<p>Figura 9B. Proyección lateral se denotan las líneas traqueal anterior y posterior.</p>
<p>Fuente. Cortesía de la imagen: Dra. Katherine Murillo A. Editado. Por autores.</p>	<p>Fuente. Cortesía del caso: Dr. Henry Knipe en radiopaedia.org. https://radiopaedia.org/cases/normal-chest-x-ray-1 Editado. Por autores</p>

2.7. Hilios pulmonares: el hilio es formado por las arterias pulmonares y sus ramas principales, los bronquios principales y los ganglios linfáticos, y su función podría ser de estabilizador del pulmón (5,11). Sin embargo, las arterias pulmonares son las que mayor contribuyen a la sombra observada, los bronquios no se observan al estar contenidos de aire, y los ganglios linfáticos son demasiado pequeños. Normalmente, los vasos pulmonares desde el hilio se van adelgazando hacia la periferia (11).

En el caso pediátrico el grado del marcado de la vasculatura pulmonar es clave ante los diferentes diagnósticos de defectos cardiacos congénitos (15). En los hilios se presenta una arteria pulmonar prominente.

- **Proyección PA:** el hilio pulmonar derecho está

ligeramente más bajo que el izquierdo (aproximadamente 1 cm) debido a que la arteria pulmonar izquierda está situada más alta (7), ver **figura 10**.

- Proyección lateral: la opacidad hiliar derecha se localiza en anterior y posterior el izquierdo (principal hallazgo arteria pulmonar izquierda). Valorar que no se encuentren masas (11) ver **figura 10**.

2.8. Corazón: valoración.

2.8.1.

Tamaño torácico: es la relación del diámetro transversal del corazón con el diámetro total transversal del tórax que normalmente es menor del 50% en adultos y niños mayores, mientras que en niños menores de los 2 años es del 65% (12). En el tórax pediátrico la anchura del tórax

en la proyección lateral es similar la misma dimensión transversa que en una PA, y los pulmones pueden lucir más radiolucentes (16). Ejemplificado en **figura 11**.

2.8.2.

Silueta cardiaca. un tercio a la derecha y dos tercios hacia la izquierda, se evalúan los siguientes contornos:

- **Proyección PA**

- Ilustrado en **figura 12**.
- Lado derecho: vasos braquiocefálicos derechos, vena cava superior, atrio derecho y ocasionalmente línea de vena cava inferior. (5,15).
- Lado izquierdo: vasos braquiocefálicos izquierdos, arco aórtico, tronco pulmonar, atrio y ventrículo izquierdos. (5,15).

- **Proyección lateral**

- Ilustrado en **figura 12**.
- **Línea anterior:** línea traqueal anterior, tronco pulmonar y ventrículo derecho.
- **Línea posterior:** línea traqueal posterior, atrio izquierdo, ventrículo izquierdo, y un 25% de los casos contorno cóncavo de vena cava inferior. (5,11,15)

Se observa el hilio derecho, bronquio lobar superior derecho (superior) y bronquio lobar superior izquierdo (inferior) y arteria pulmonar izquierda (visible en el 95%

de los casos) en posterior. (5,11,15).

2.8.3.

Aorta: cayado aórtico y la aorta descendente, niños y adultos jóvenes es normal ver el botón aórtico prominente, en edades avanzadas es normal valorar calificaciones (ateroma aórtico) y debe descartarse ensanchamientos como aneurismas (5,7).

Hay que tener en cuenta que la dilatación, elongación y tortuosidad de la aorta torácica son variantes que están relacionadas con la edad, aterosclerosis e hipertensión arterial (7).

Figura 10. Visualización de los hilos pulmonares en la radiografía de tórax.

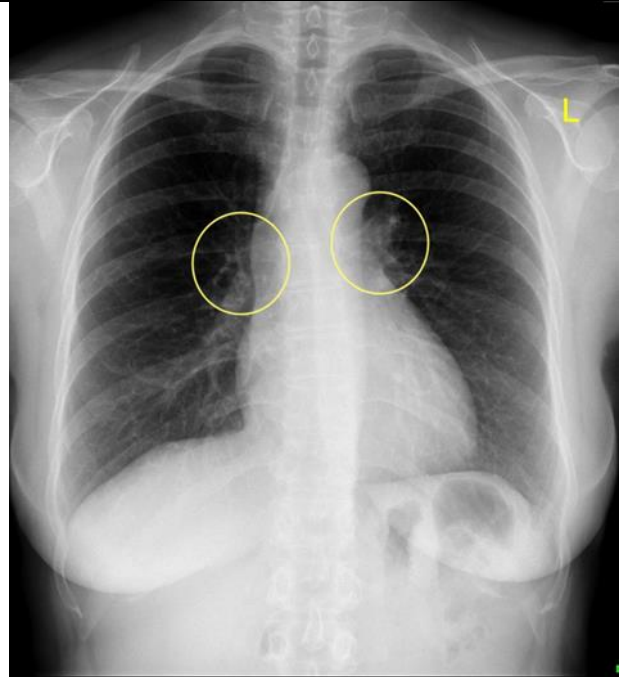


Figura 10A. En la proyección PA se observa el hilio (círculo amarillo), donde normalmente el derecho está inferior con respecto al izquierdo.

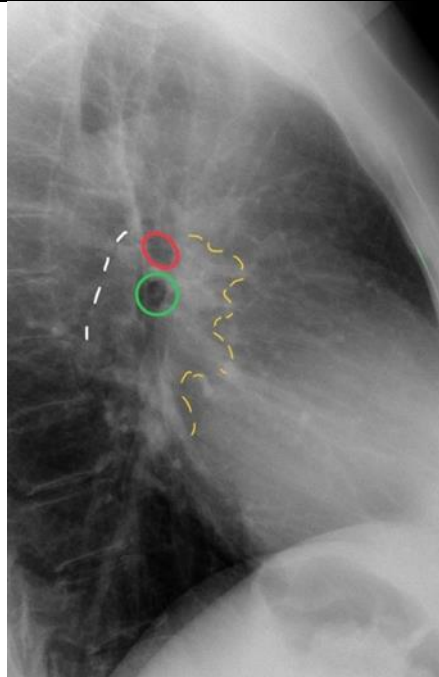


Figura 10B. En la proyección lateral se observa la sombra hiliar derecha (línea punteada amarilla), bronquio principal derecho (círculo rojo), bronquio principal izquierdo (círculo verde) y la arteria pulmonar izquierda (línea punteada blanca).

Fuente. Cortesía del caso: Dr. Henry Knipe en radiopaedia.org. <https://radiopaedia.org/cases/normal-chest-x-ray-1>. Editado por autores.

Figura 11. Índice torácico en radiografía de tórax

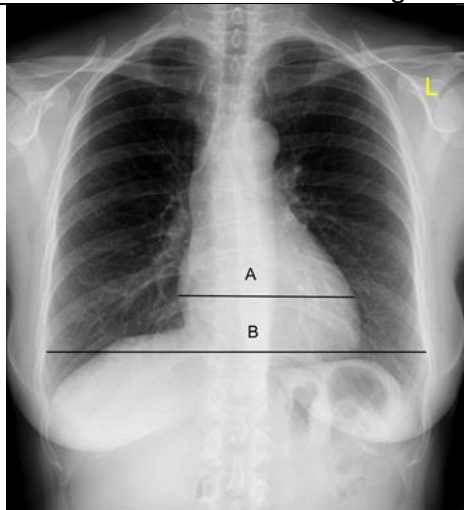


Figura 11A Índice torácico normal menor del 50%.

Fuente. Cortesía del caso: Dr. Henry Knipe en radiopaedia.org.

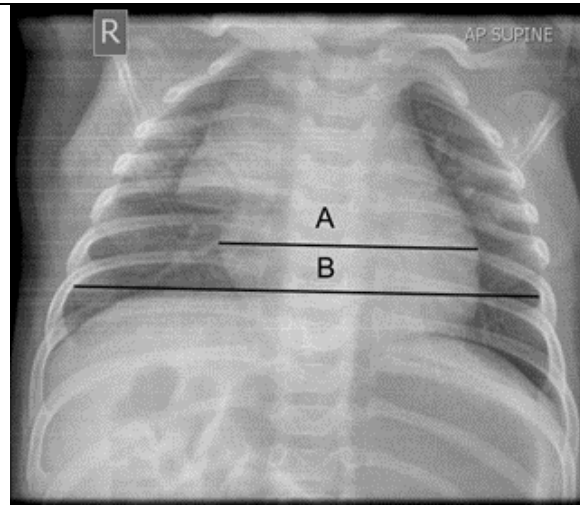


Figura 11B. Índice torácico en niños normal menor de 65%.

Fuente Cortesía del caso: Dr. Hidayatullah Hamidi en radiopaedia.org.

https://radiopaedia.org/cases/normal-chest-x-ray-1 Editado por autores	https://radiopaedia.org/cases/normal-chest-x-ray-1 Editado por autores.
--	---

Figura 12. Visualización de silueta cardiaca en la radiografía de tórax	
	
Figura 12A. 1. Vena cava superior, 2. Atrio derecho, 3. Botón aórtico, 4. Tronco pulmonar y 5. Ventriculo derecho. Cortesía de la imagen, Dra. Katherine Murillo A. Editado por autores	Figura 12B. 1. Línea traqueal posterior, 2. Aurícula izquierda, 3. Ventriculo izquierdo, 4. Línea tráquea anterior, 5. Arteria pulmonar derecha y 6. Ventriculo derecho.
Fuente. Cortesía de la imagen, Dra. Katherine Murillo A. Editado por autores	Fuente. Cortesía del caso: Dr. Henry Knipe en radiopaedia.org. https://radiopaedia.org/cases/normal-chest-x-ray-1 Editado por autores

CONCLUSIONES

La radiografía de tórax es uno de los estudios de gabinete de gran ayuda y fácil obtención en la práctica médica diaria.

Para poder dar buen uso a este recurso, los médicos deben tener claras las indicaciones de uso que sea un apoyo como método diagnóstico.

Se debe conocer sobre los aspectos técnicos para saber reconocer si una radiografía está bien realizada, con la penetración y magnificación adecuada.

También se debe reconocer los tipos de proyecciones radiográfica y si están bien tomadas o no.

Uno de los aspectos más importantes al momento de analizar una radiografía de tórax es tener un orden al analizarla para no recurrir en algún error o que se pase por alto observar alguna estructura.

Aunque este es uno de los exámenes de gabinete más comunes en la práctica médica diaria, se tiende a no tener una estructura para analizarla por lo cual se recomienda comenzar analizando de afuera hacia adentro, logrando observar cada densidad y reconocer las características normales descritas de cada una de ellas para poder identificar cuando se observa algo patológico

Los autores declaran no tener conflicto de interés.

REFERENCIAS

1. Drake R, Wayne Vogl A, Mitchell A. Gray's Anatomy for Students. 4.^a ed. Elsevier Inc. 2020.
2. Gómez Barrena E, J C. Traumatología y ortopedia. Generalidades. 1.^a ed. Elsevier Inc.; 2020.
3. Adam A, Dixon A, Gillard J, Schaefer-Prokop C. Grainger & Allison's Diagnostic Radiology. 7.^a ed. Elsevier Inc.; 2021.
4. Ellenbogen R, Sekhar L, Kitchen N. Principles of Neurological Surgery. 4.^a ed. Elsevier Inc.; 2018.
5. Federle M, Rosado-de-Christenson M, Raman S, Carter B, Woodward P, Shaaban A. Imaging Anatomy: Chest, Abdomen, Pelvis. 2.^a ed. Elsevier Inc.; 2017.
6. Hirshfeld J, Ferreri V, Bengel F, Bergensen L, Chambers C, Einstein A. et al., Consensus Document on Optimal Use of Ionizing Radiation in Cardiovascular Imaging: Best Practices for Safety and Effectiveness. JACC (Journal of the American College of Cardiology) [Internet]. 2018 [citado 6 enero 2021];71 (24):283–351. Disponible en: <https://www.clinicalkey-es.binasss.idm.oclc.org/#!/content/journal/1-s2.0-S0735109718332224?scrollTo=%23top>
7. Jiménez Murillo L, Montero Pérez J. Medicina de urgencias y emergencias. 6.^a ed. Elsevier Inc.; 2018.
8. Goldman L, Ausiello D, Schafer A. Goldman-Cecil. Tratado de medicina interna. 25.^a ed. Elsevier Inc.; 2017.
9. Stark P. Evaluation of diffuse lung disease by conventional chest radiography [Internet]. UpToDate. 2019 [citado 6 enero 2021]. Disponible en: https://www.uptodate-com.binasss.idm.oclc.org/contents/evaluation-of-diffuse-lung-disease-by-conventional-chest-radiography?search=chest%20radiography&source=search_result&selectedTitle=1~150&usage_type=default&display_rank=1#H6
10. Weinberger S, McDermott S. Diagnostic evaluation of the incidental pulmonary nodule [Internet]. UpToDate. 2020 [citado 6 enero 2021]. Disponible en: https://www.uptodate-com.binasss.idm.oclc.org/contents/diagnostic-evaluation-of-the-incidental-pulmonary-nodule?search=chest%20radiography%20evaluation&source=search_result&selectedTitle=14~150&usage_type=default&display_rank=14#H73842142
11. Herring W. Learning Radiology: Recognizing the Basics. 4.^a ed. Elsevier Inc.; 2020.
12. Grant L, Griffin N. Fundamentos del diagnóstico en radiología. 2.^a ed. Elsevier Inc.; 2020. 13.
13. Wilmott R, Bush A, Deterding R, Ratjen F, Sly P, Zar H, Li A. Kendig. Enfermedades respiratorias en niños. 9.^a ed. Elsevier Inc.; 2019.
14. Abrahams P, Spratt J, Loukas M, Neels van Schoor A. Abrahams' and McMinn's Clinical Atlas of Human Anatomy . 8.^a ed. Elsevier Inc.; 2020.
15. Walls R, Hockberger R, Gausche-Hill M. Rosen's Emergency Medicine: Concepts and Clinical Practice. 9.^a ed. Elsevier Inc.; 2018.
16. Zitelli B, McIntire S, Nowalk A. Zitelli and Davis' Atlas of Pediatric Physical Diagnosis. 7.^a ed. Elsevier Inc.; 2018