



Cistogastroanastomosis laparoscópica en un paciente pediátrico: reporte de un caso.

Laparoscopic cystogastroanastomosis in a pediatric patient: a case report.

Berly J Ocharan-Díaz ^{1a}, A Ailyn Wong-Leyva ^{1,2b}, Angel F Vera-Portilla ^{1,2b}.

¹ Hospital Regional Honorio Delgado. Arequipa-Perú.

² Universidad Nacional de San Agustín. Arequipa-Perú.

^a Médico Especialista en Cirugía Pediátrica.

^b Médico Residente de Cirugía General.

Correspondencia

Angel F Vera-Portilla
angel.veraportilla218@gmail.com

Recibido: 30/07/2020

Arbitrado por pares

Aprobado: 10/06/2021

Citar como: Ocharan-Díaz BJ, Wong-Leyva AA, Vera-Portilla AF. Cistogastroanastomosis laparoscópica en un paciente pediátrico: reporte de un caso. Acta Med Peru. 2021;38(2):127-33. doi: <https://doi.org/10.35663/amp.2021.382.1068>

RESUMEN

Los trastornos pancreáticos, las pancreatitis agudas de etiología biliar son infrecuentes en pediatría y más aún los pseudoquistes pancreáticos, los cuales son colecciones líquidas rodeadas por una cápsula fibrosa sin epitelio, generalmente secundario a una pancreatitis aguda. Presentamos el caso de una paciente femenina de 14 años, con antecedente de pancreatitis aguda de origen biliar hace 10 meses, que presenta dolor abdominal y una masa palpable en epigastrio. Se realizaron estudios imagenológicos, confirmando el diagnóstico de pseudoquiste pancreático y coledocistiasis. Se optó por las bondades técnicas y estéticas de la laparoscopia, para esta población. Por lo cual, se realizó una cistogastroanastomosis y colecistectomía laparoscópica, con una evolución favorable. Nosotros reafirmamos que esta técnica, es un método seguro y efectivo, para el manejo de esta patología en pacientes pediátricos, y debería considerarse como primera opción, al no contar con procedimientos endoscópicos. Siendo este, el primer reporte en nuestro medio.

Palabras clave: Colecistectomía Laparoscópica; Seudoquiste pancreático; Adolescente; Anastomosis Quirúrgica; Gastrostomía; Perú

ABSTRACT

The pancreatic disorders, as acute pancreatitis, of biliary etiology are rare in pediatrics, even more the pancreatic pseudocysts. They are liquid collections surrounded of a fibrous capsule without epithelium, secondary to acute pancreatitis. We present the case of a 14-year-old female patient with a history of acute pancreatitis because of biliary etiology, 10 months prior. She complained of intermittent abdominal pain and a palpable mass in the epigastrium. The Imaging studies showed a pancreatic pseudocyst and cholelithiasis. The laparoscopy was chosen because the technical and esthetic benefits for this population. Therefore, a laparoscopic cystogastro-ostomy-anastomosis and cholecystectomy were performed, with good progress. We affirm this technique is a safe and effective method for the management of this pathology in pediatric patients, and it should be considered as the first option in case endoscopic procedures are not available. This is the first report in our settings.

Key words: Cholecystectomy, Laparoscopy; Pancreatic Pseudocyst; Adolescent; Anastomosis, Surgical; Gastrostomy; Perú.

INTRODUCCIÓN

Los pseudoquistes pancreáticos son las lesiones quísticas más frecuentes del páncreas ^[1-3], siendo alrededor del 75 % de todas las masas quísticas pancreáticas ^[2,4,5]. Constituyen colecciones líquidas uniloculares o multiloculares ^[1,6], la mayoría únicos ^[2,7]; cuyo interior es estéril ^[8] y contiene secreción pancreática ^[1,6], habitualmente amilasa ^[1,3]; y está rodeado de una pared no epitelizada ^[1-3,6], por lo que se denomina pseudoquiste ^[5]. Son el resultado de una pancreatitis aguda o crónica, un trauma pancreático, o una obstrucción del conducto ^[1-3]; esto debido a una disrupción ductal y fuga de enzimas pancreáticas desde el área inflamada o lesionada de la glándula, a los tejidos blandos adyacentes ^[1,3,6].

Los trastornos pancreáticos en los niños son poco frecuentes y se desconoce su incidencia exacta ^[8,9]. Siendo la pancreatitis aguda de origen biliar infrecuente en la población pediátrica ^[6,9,10], dado que su causa más habitual es el traumatismo abdominal cerrado ^[4,6,8]. Se sabe que los pseudoquistes pancreáticos ocurren en 2-10 % de los pacientes después de una pancreatitis aguda ^[2], ocurriendo en la infancia en el 8-10 % aproximadamente de los casos ^[3]. Siendo el sitio más común de este acúmulo, el espacio de la transcavidad de los epiplones ^[1,2,5,7], con un tiempo de formación promedio de 2-4 semanas desde dicho proceso ^[7,8].

Los pseudoquistes pancreáticos pueden ser asintomáticos o presentar síntomas gastrointestinales ^[3]. La presentación habitual, el dolor abdominal inespecífico ^[6], con inicio insidioso en epigastrio, irradiándose más hacia el hipocondrio izquierdo y dorso ^[1,3], que puede aliviarse con los cambios de posición ^[3]; también puede presentarse con pérdida de peso y vómitos, secundarios a compresión gástrica, dada su localización típica retrogástrica ^[6]. La exacerbación brusca del dolor ocurre por la ingesta de alimentos o por hemorragia significativa dentro del pseudoquiste ^[1]. El diagnóstico presuntivo se origina: i) por la falla de resolución de la pancreatitis a pesar del tratamiento, ii) cuando persisten altos niveles de amilasa sérica, iii) cuando persiste el dolor abdominal luego de la resolución de la pancreatitis aguda, y iv) cuando la masa epigástrica se palpe luego de un episodio

de pancreatitis aguda o traumática ^[1,3]. La amilasa sérica puede estar elevada hasta en un 75 % de los pacientes ^[1], siendo habitual el aumento paralelo de sus niveles tanto en suero como en el contenido del quiste ^[3,8].

La ecografía abdominal y la tomografía axial computarizada son los estudios por imágenes de elección para el diagnóstico ^[2,5,6], siendo la ecografía el método para el seguimiento de la evolución del pseudoquiste una vez hecho el diagnóstico, permitiendo planificar el momento quirúrgico o la continuación del tratamiento médico ^[6]. La imagen ecográfica muestra una masa bien definida, de paredes lisas, anecoicas o hipoecoicas. Además, nos permite observar la existencia de patología litiasica y/o dilatación de la vía biliar ^[6]. Por otro lado, la tomografía axial computarizada sirve para visualizar el pseudoquiste a partir de la sexta semana de evolución ^[1,6,7], dado que en ese momento el pseudoquiste se encuentra conformado como tal, con cápsula bien definida, con un área central de densidad líquida; su realización previa a la sexta semana de evolución no aporta datos superiores a los de la ecografía y expone al paciente a radiación ^[6]. La tomografía es de utilidad para planear la estrategia quirúrgica, ya que permite delimitar su tamaño, ubicación, estructura, la presencia o ausencia de tabiques, sus relaciones anatómicas, y visualiza complicaciones asociadas ^[6].

La resolución por cirugía convencional en los últimos años ha sido sustituida por procedimientos mínimamente invasivos (percutáneos, endoscópicos y laparoscópicos) ^[2]. Sin embargo, la resolución exitosa del manejo con dichos procedimientos puede lograrse si es realizada por un endoscopista terapéutico experimentado, y según el tipo de colección drenada ^[7]. Existen escasos reportes acerca del diagnóstico y manejo de pseudoquistes pancreáticos secundarios a pancreatitis aguda de origen biliar ^[6]. Por lo que, el objetivo de esta presentación es reportar el manejo quirúrgico en el caso de un pseudoquiste pancreático en un paciente pediátrico; llevado a cabo en un hospital de referencia del sur del Perú.

REPORTE DE CASO

Paciente femenina de 14 años con antecedentes de pancreatitis aguda litiasica hace 10 semanas, que ingresa por emergencia, presentando dolor abdominal intermitente en epigastrio, que se irradia a región dorsal; y vómitos en varias oportunidades. A la exploración física se evidencia tumoración de consistencia regular, de bordes definidos, dolorosa a la palpación, en región de epigastrio. Los exámenes de laboratorio revelan amilasa de 374, PCR 48mg/dl, hematológico y perfil hepático dentro de parámetros normales. La ecografía abdominal reveló litiasis vesicular múltiple y páncreas con imagen anecogénica ovalada de contornos definidos con escaso contenido denso en zonas de declive, de dimensiones de 110x78x99 mm con un volumen aproximado de 441cc (**Figura 1**). Y la RMN mostró páncreas de tamaño conservado con colección de 81x113x123mm de paredes delgadas, bien definidas con escasos detritus en su interior, que se localiza anterior al cuerpo pancreático (**Figura 2**), y en íntimo contacto con este, lo que sugiere un pseudoquiste pancreático. Se decide manejo médico del cuadro inflamatorio pancreático, y programar su intervención quirúrgica. Durante su control, la amilasa continuó en ascenso llegando a 469 y la PCR resultó negativa. Por lo que, a las 2 semanas aproximadamente con base a los hallazgos anteriores y los antecedentes, se optó por

la exploración quirúrgica de la cavidad para drenaje, y realización de colecistectomía laparoscópica.

El procedimiento duró en total aproximadamente 6 horas, y se realizó mediante exploración laparoscópica con 4 trócares según técnica francesa (10mm umbilical, 5mm flancos y epigastrio), evidenciándose un pseudoquiste pancreático de paredes gruesas, de aparente tejido de granulación, conteniendo líquido serohemático aproximadamente 800-1000ml, localizado en la transcavidad de los epiplones, comprometiendo al estómago, duodeno, páncreas, hígado, bazo y colon transverso. Primero se realizó la colecistectomía laparoscópica bajo técnica habitual, encontrándose múltiples litiasis en su interior. Posteriormente, con el uso de las pinzas, Maryland, grasper, portaagujas, hook, tijeras y aspiración-irrigación, se realizó apertura de pared anterior de estómago y se suspendió su borde superior de cara anterior hacia pared anterior de cavidad con seda negra, apertura de pared posterior de estómago e identificación del pseudoquiste (**Figura 3A**), identificado el mismo, se realizó su apertura y aspiración del contenido (**Figura 3B**) Se identificó el páncreas en la base del quiste y de apariencia saponificada (**Figura 3C**), y se realizó la anastomosis cistogástrica con sutura continua bloqueante en borde superior e inferior, y cierre de estómago con sutura continua bloqueante, con ac. Poliglicólico

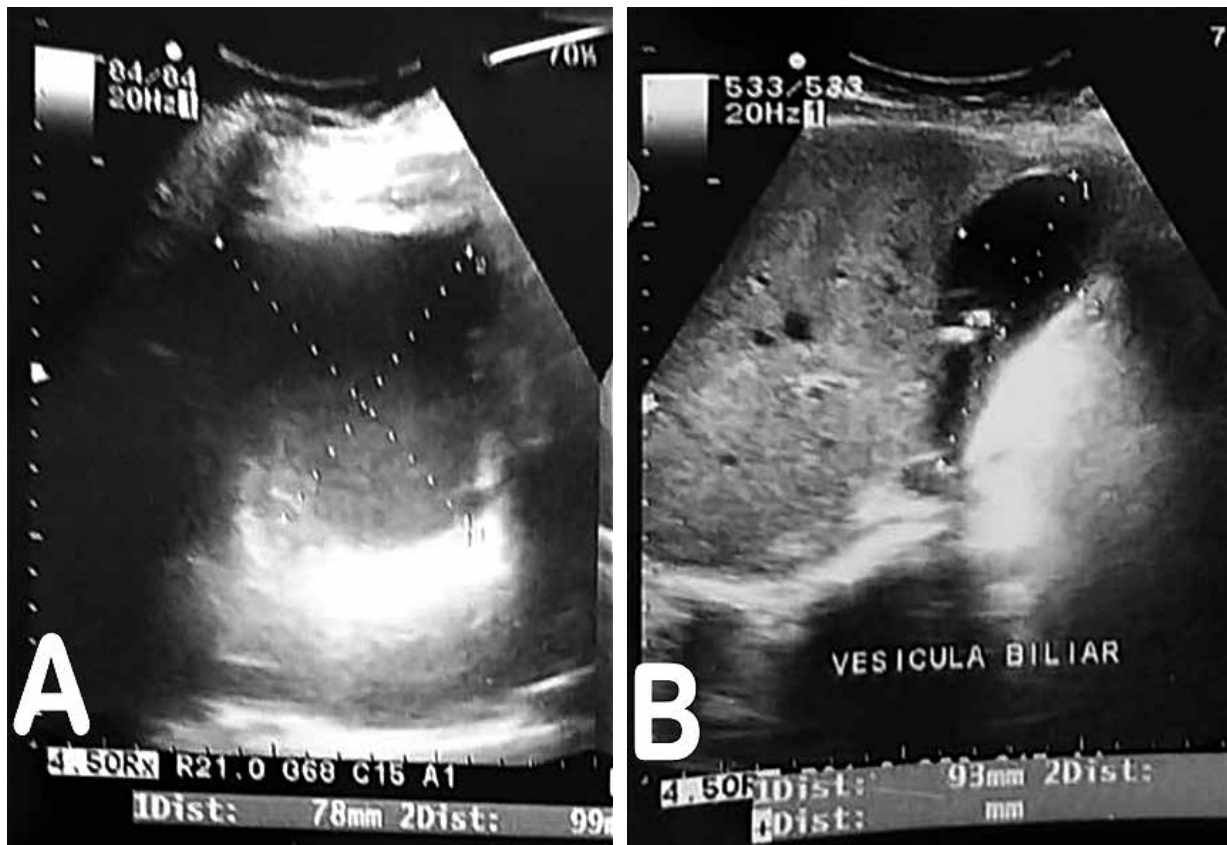


Figura 1. Ecografía abdominal. A) Pseudoquiste pancreático: páncreas ocupado por imagen anecogénica ovalada de contornos definidos con escaso contenido denso en zonas de declive, de 110x78x99mm; con un volumen de 441cc. **B) Colelitiasis.**

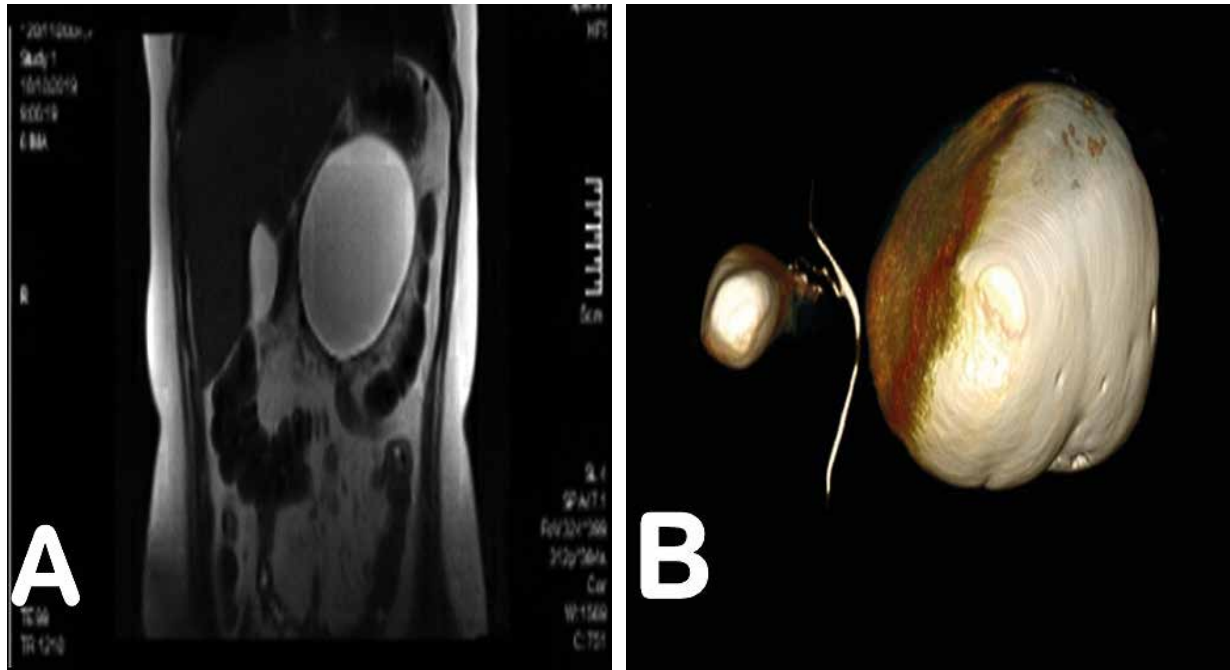


Figura 2. Resonancia Magnética Nuclear de Abdomen. A) Colección redondeada, que se localiza anterior al cuerpo pancreático. **B)** Reconstrucción 3D: colección de 81x113x123mm de paredes delgadas.

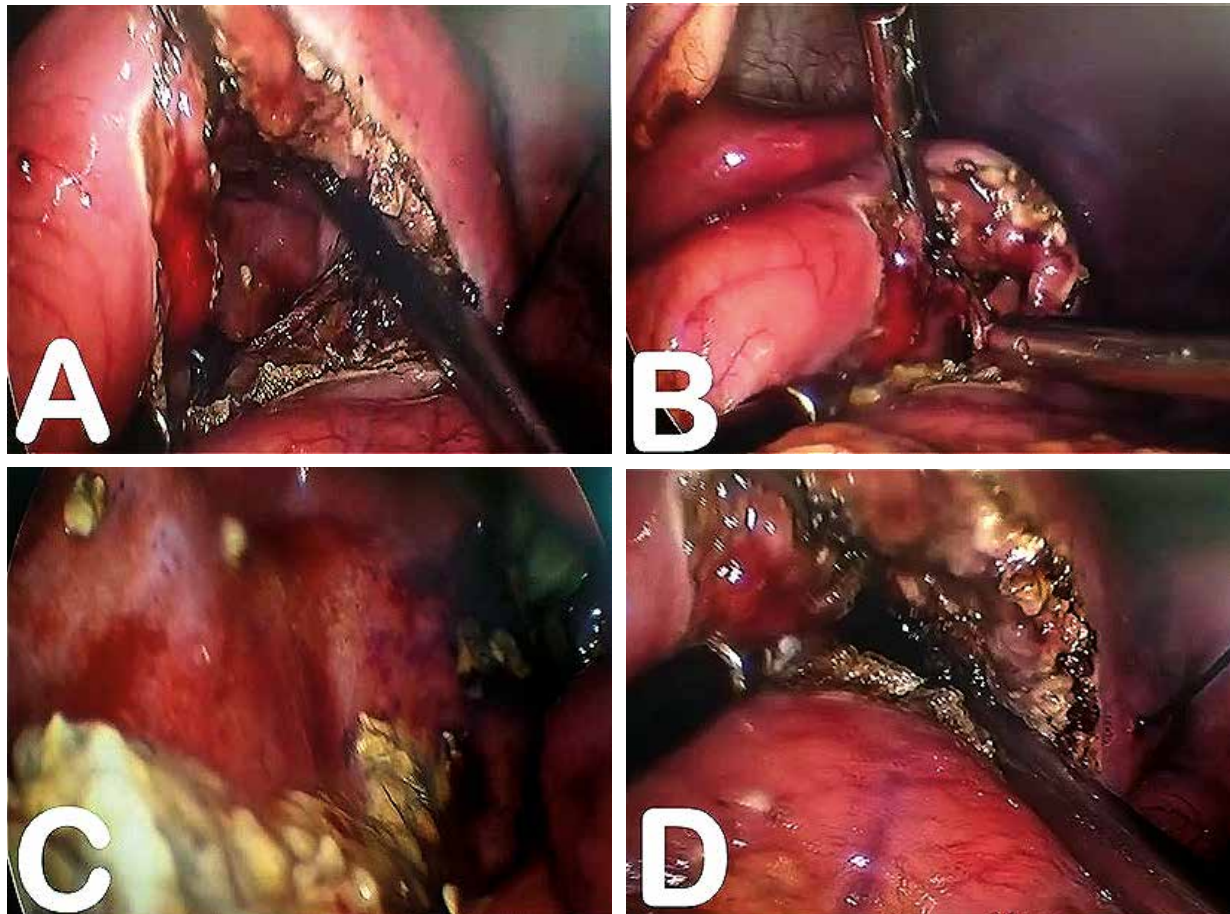


Figura 3. Procedimiento laparoscópico. A) Identificación de pseudoquiste y apertura de cara posterior de estómago. **B)** Apertura de pseudoquiste y aspiración del contenido. **C)** Páncreas saponificado. **D)** Cierre de pared anterior de estómago.

2/0 aguja HR 15 (**Figura 3D**), lavado de cavidad, aspiración de líquido libre, cierre de aponeurosis. Durante el postoperatorio se indica antibioticoterapia con ceftriaxona a dosis de 1gr c/12h por vía endovenosa por 7 días, y se colocó sonda nasogástrica para vigilancia de secreciones, la cual también se retira a los 7 días y se inició la vía oral con líquidos, los cuales fueron bien tolerados. Doce días después de la intervención, la paciente es dada de alta sin complicaciones, tolerando dieta blanda, y con una ecografía control que revela ausencia de colecciones pancreáticas (**Figura 4**).

Se guardó la confidencialidad de los datos, y se solicitó previo consentimiento informado.

DISCUSIÓN

El manejo del pseudoquiste pancreático es de inicio conservador, debido a su tendencia a la autoresolución ^[6], ya que en el 50 % de los pacientes se resuelve espontáneamente en un periodo de 6 semanas ^[1-3,5,7,8]; es por ello, que no se realizan intervenciones sobre los pseudoquistes antes de ese tiempo, además que los mismos no cuentan aún con una pared desarrollada ^[6]. Así también, aquellos pseudoquistes que miden menos de cinco centímetros de diámetro podrían ser resueltos de forma no quirúrgica, con tratamiento médico ^[2,6,9], que consiste en reposo intestinal y nutrición parenteral, ya que esto aumenta la probabilidad de regresión espontánea ^[2,5,6]. Considerando como indicadores de resolución espontánea: la tolerancia a la vía enteral y su progresión; y el seguimiento con ecografías

donde se demuestre la disminución de su tamaño, además del control de laboratorio con medición de proteína C reactiva y lipasa tendientes a la normalidad ^[6].

Por otro lado, los indicadores que sugieren la posibilidad de tratamiento invasivo incluyen: dolor abdominal persistente o recurrente; o mala evolución debido a infección y ruptura ^[6], es decir, fallo del tratamiento médico o aparición de complicaciones antes de las 6 semanas ^[1,4]; así como, pseudoquistes asintomáticos mayores de 5 cm, que no haya modificado su tamaño o morfología en más de 6 semanas, o mayores de 4 cm, que originen complicaciones extra-pancreáticas, en pacientes con pancreatitis crónica por alcoholismo, o sospecha de malignidad ^[5] (esta última, como única indicación de resección del quiste). Aquellos mayores a 10 centímetros de diámetro representan mayor riesgo de ruptura y, por lo tanto, requieren monitoreo agresivo ^[6]. También se considera la etiología de la pancreatitis, siendo más frecuente la intervención del pseudoquiste pancreático de etiología no traumática. En nuestro caso, la paciente persistía con dolor abdominal y se evidenció un pseudoquiste de más de 5 cm después de 10 semanas del cuadro de pancreatitis aguda. Además, el seguimiento se realizó mediante RMN y ecografías, dada la alta radiación que representa la tomografía en un paciente pediátrico.

Existen diferentes abordajes en el tratamiento del pseudoquiste pancreático: desde el drenaje percutáneo, endoscópico, la cirugía convencional o el abordaje laparoscópico, realizando diferentes cistoanastomosis ^[6,11]. Sin embargo, existen desventajas y limitaciones con cada una de estas técnicas ^[12]. La indicación de

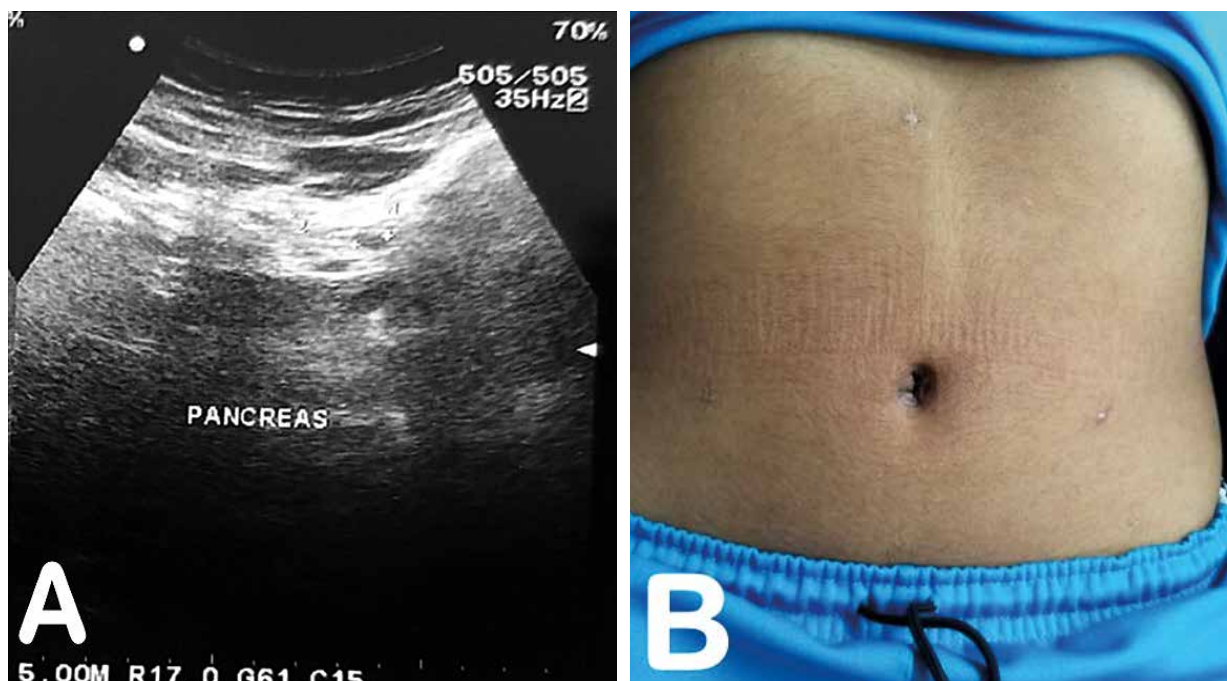


Figura 4. A) Control ecográfico informado como ausencia de colecciones peripancreáticas. B) Pared Abdominal al Control postoperatorio.

la técnica a realizar depende del tipo de pseudoquiste, el tiempo de evolución, la ubicación, el estado general del paciente y de la experiencia del cirujano [6].

Muchos pseudoquistes se resuelven por drenaje percutáneo, sin embargo, existen altas posibilidades de infección y/o fistula pancreática [2,4,5,9]. Además, están indicados en pacientes críticos e inestables [6] o pseudoquistes infectados [4]. En niños, el drenaje percutáneo guiado por contraste ha tenido muy buenos resultados, pero la experiencia es muy limitada [8].

El tratamiento endoscópico, por sí solo implica identificar la región del quiste con el endoscopio, la localización del tracto con la aguja y la colocación de un stent para el drenaje interno [11,12]. El mismo, tiene malos resultados, llegando a fracasar hasta en un 25 % en series de adultos [11]. Ya que la abertura cisto-entérica es pequeña y se tiende a ocluir, lo que provoca recurrencia e infección. Y al mismo tiempo, generaría procedimientos repetidos, que requieren anestésicos adicionales, los cuales no son ideales en la población pediátrica [12]. Dicho procedimiento no se realizó en nuestra paciente, por la falta de equipos y poca experiencia en pacientes pediátricos en nuestro hospital, además de su elevada mortalidad y complicaciones [2]. Además, algunos sostienen que el drenaje endoscópico es más recomendable en pseudoquistes secundarios a pancreatitis crónica, y que la cirugía laparoscópica debe ser reservada para pseudoquistes secundarios a pancreatitis aguda [5].

El tratamiento quirúrgico puede ser de abordaje convencional o laparoscópico [6]. Los factores que determinan la intervención incluyen el tamaño (mayor a 6 cm), grosor de la pared del pseudoquiste (maduración), persistencia (más de 6 semanas), si el paciente presenta síntomas o no, y la presencia de complicaciones [2,4]. La cirugía convencional requiere una incisión grande, además de asociarse a una mortalidad, complicaciones, y tasas de recurrencia, mayores a la laparoscopia, además de prolongar la estancia hospitalaria [12]. Así también, se ha demostrado que ambas modalidades son seguras y efectivas en la literatura para adultos, pero pueden ser técnicamente desafiantes y engorrosas en el espacio de trabajo más pequeño en la población pediátrica [12].

En los últimos años, la cirugía laparoscópica del páncreas se ha convertido cada vez más en una opción en el tratamiento de adultos, habiendo solo escasos reportes en niños [6,9,12], aportando mejores beneficios cuando están localizados en el cuerpo y cola del páncreas [9]. El drenaje laparoscópico, mediante la cistogastroanastomosis es una técnica que ofrece mínima modificación de la anatomía del aparato digestivo, al crear una comunicación entre el pseudoquiste y el estómago se asegura un drenaje continuo y definitivo, que contribuye al colapso de las paredes del pseudoquiste [7], una mejor hemostasia y mejor manejo de las complicaciones durante el procedimiento, en comparación con el drenaje percutáneo o endoscópico [13]. Además, el tiempo de recuperación postoperatorio es significativamente menor que otras opciones terapéuticas [6,13]. Su tasa de conversión hacia laparotomía es de aproximadamente 3.3 %,

morbilidad del 3.3 % y con una recidiva del 7 % [13] ya que está asociado a menores tasas de recurrencia comparado con el drenaje percutáneo o endoscópico [4,6]. Es por ello que el manejo quirúrgico laparoscópico es altamente exitoso [4,6].

En nuestro caso, se optó por el tratamiento quirúrgico laparoscópico transgástrico, similar a otros reportes [11]. Primero por todas las bondades conocidas de la laparoscopia, como su pronta recuperación, rápido regreso a la vida activa, menor índice de infecciones de herida quirúrgica, menor dolor postoperatorio, y estéticamente mejores resultados [4], situación de particular interés en pediatría [12]. Adicional a ello, la laparoscopia agrega la capacidad de añadir otros procedimientos como la colecistectomía laparoscópica [12], lo cual fue aprovechado.

Existen reportes en niños, de técnicas de uso combinado de laparoscopia y endoscopia (gastroscopia), mediante visualización intraperitoneal e intragástrica con resultados favorables, ya que la gastroscopia y la insuflación durante el procedimiento ayudan a visualizar la ubicación del puerto transgástrico primario, y a evitar lesiones en la pared gástrica. Así como, la menor necesidad de puertos adicionales conduce a un mejor resultado cosmético [11,12].

En ambas situaciones se pueden crear cistogastroanastomosis con éxito. Aunque la técnica intragástrica requiere el cierre de múltiples gastrotomías anteriores, a diferencia del abordaje transgástrico. Hay reportes en los que el número de puertos utilizados y los resultados post operatorios no mostraron diferencia. Y la comparación del tiempo operatorio entre ambas, sugiere que el obtener acceso y trabajar dentro del estómago puede ser más difícil, sin ningún beneficio obvio. Por otro lado, el uso de una grapadora requiere un puerto de 12 mm y el uso de técnicas de sutura requiere habilidades laparoscópicas más avanzadas [11].

Por lo tanto, es recomendable que los cirujanos trabajen dentro de su zona de comodidad técnica al realizar este procedimiento poco común [11], ya que la factibilidad de realizar el procedimiento depende más del entrenamiento adecuado, la destreza quirúrgica y la confianza del cirujano; apoyándose en una estrecha relación médico-paciente, mostrándole los riesgos, beneficios y bondades de la cirugía laparoscópica; contemplando siempre la posibilidad de la conversión a cirugía abierta [4]. Las complicaciones como la peritonitis, la dehiscencia de sutura, el sangrado y la lesión de los órganos viscerales [9], no se presentaron en nuestro caso.

Por lo tanto, nosotros reafirmamos que la cistogastroanastomosis laparoscópica es un método seguro y efectivo en la resolución del pseudoquiste pancreático [2,4,6], y en especial, cuando se debe a una pancreatitis aguda de etiología biliar, en la población pediátrica [6,12]. Y debería ser considerado como primera opción, al no contar con procedimientos endoscópicos en nuestro hospital [2,4]. Hasta donde se tiene conocimiento, este sería el primer reporte de una cistogastroanastomosis laparoscópica en nuestro medio.

Contribución de los autores: Los tres autores, BIOD, AAWL, y AFVP recolectaron los datos y revisaron críticamente el artículo. Así también, se responsabilizan por el contenido del artículo y se comprometen a responder adecuadamente las preguntas que pudieran ser necesarias para garantizar la precisión de los datos e integridad de cualquier parte de su investigación y responsabilidad ética en la elaboración del trabajo.

Potenciales conflictos de interés: Ninguno.

Fuente de financiamiento: Autofinanciado

ORCID

Berly J Ocharan Díaz ORCID: <https://orcid.org/0000-0003-0405-5888>

A Ailyn Wong-Leyva ORCID: <https://orcid.org/0000-0001-7083-0390>

Angel F Vera-Portilla ORCID: <https://orcid.org/0000-0002-4128-8990>

REFERENCIAS BIBLIOGRÁFICAS

- Sánchez Aguilar JR, Delgado Marín N, Jiménez Morejón J. Pseudoquiste de páncreas. *MediSur*. 2005;3(5):104–8.
- Ramírez Colín G, De la Peña Méndez S, Liho Necochea A. Cistogastroanastomosis laparoscópica en el tratamiento de pseudoquiste pancreático: Reporte de un caso y revisión de la literatura. *Rev Mex Cirugía Endoscópica*. 2010;11(1):20–4.
- Sánchez Aguilar JR, Delgado Marín N, Jiménez Morejón J. Pseudoquiste pancreático en edad pediátrica. *Arch Médico Camagüey*. 2015;9(4):1–11.
- Correa Burciaga G, Garza G, Yáñez Leija A. Cistogastroanastomosis por laparoscopia: manejo del pseudoquiste pancreático. *Cir Gen*. 2012;34(4):280–5.
- Alvarez-De Bejar F, Ticona-Gutierrez M, Cristian-Rivas E. Cistoyunoanastomosis Laparoscópica en el Tratamiento del Pseudoquiste Pancreático Gigante. *Rev la Soc Peru Cirugía Endoscópica*. 2019;1(2):64–7.
- Parmigiani P, Arriaga V, Gutierrez V. Pseudoquiste Pancreático. Pseudocistogastroanastomosis laparoscópica en pediatría. *Revista de Cirugía Infantil*. 2019;64–72.
- Guardado-Bermúdez F, Azuara-Turrubiates AJ, Josafat Ardisson-Zamora F, Guerrero-Silva LA, Villanueva-Rodríguez E, Gómez-De Leija NA. Pseudoquiste pancreático. Revisión y reporte de caso. *Cir Cir*. 2014;82(4):425–31.
- López Suárez O, Mirás Veiga A, Curros Novo C, Porto Acero JA, Rodrigo Sáez E, Méndez Gallart R, et al. Seudoquiste pancreático en dos pacientes menores de 24 meses. *Acta Pediatr Española*. 2007;65(10):529–32.
- Seitz G, Warmann SW, Kirschner HJ, Haber HP, Schaefer JW, Fuchs J. Laparoscopic cystojejunostomy as a treatment option for pancreatic pseudocysts in children—a case report. *J Pediatr Surg*. 2006;41(12):E33–5.
- Pattillo S. JC, Montecinos A. G, Luque H. MJ, Harris D. P. Alta frecuencia de pancreatitis aguda asociada a patología biliar en niños chilenos. *Rev Chil Pediatr*. 2011;82(6):525–530. doi: 10.4067/S0370-41062011000600010.
- Yoder SM, Rothenberg S, Tsao K, Wulkan ML, Ponsky TA, St. Peter SD, et al. Laparoscopic treatment of pancreatic pseudocysts in children. *J Laparoendosc Adv Surg Tech*. 2009;19(1):10–13. doi: 10.1089/lap.2008.0124.supp.
- Slater B, Pimpalwar A. Laparoscopic Gastroscopic Transgastric Cystogastrostomy and Cholecystectomy for Pseudopancreatic Cyst after Gallstone Pancreatitis in Children. *Eur J Pediatr Surg Reports*. 2013;2(1):10–12. doi: 10.1055/s-0033-1357503.
- Medina-Donoso G, Espinosa-Calderón P, Gonzales-Pardo S, Báez-Morales W. Cistogastrostomía laparoscópica como tratamiento para pseudoquiste pancreático: reporte de un caso. *Bionatura*. 2019;4(4):991–993. doi: 10.21931/RB/2019.04.04.9.