



Neumonía por *Raoultella planticola* en paciente con COVID-19 crítico

Raoultella planticola pneumonia in a patient with critical COVID-19

Carlos Mauricio Martínez Montalvo¹, Daniel Valery Rojas Kozhakin² María Alejandra Villamil Forero³, Mateo Rodríguez Giraldo³, José Gabriel Montenegro Vargas³, Natalia Cabal⁴

¹ Resident de Medicina Interna, Universidad del Rosario, Bogotá – Colombia.

² Médico Internista, Universidad del Rosario, Bogotá – Colombia.

³ Estudiante de pregrado, Universidad del Rosario, Bogotá – Colombia.

⁴ Médico General, Universidad del Cauca, Colombia

Correspondencia

Carlos Mauricio Martínez Montalvo
carlitos220792@gmail.com

Recibido: 22/07/2021

Arbitrado por pares

Aprobado: 10/01/2022

Citar como: Martínez Montalvo CM, Rojas Kozhakin DV, Villamil Forero MA, Rodríguez Giraldo M, Montenegro Vargas JG, Cabal N. Neumonía por *Raoultella planticola* en paciente con COVID-19 crítico. Reporte de Caso. Acta Med Peru. 2022; 39(1): 079-83. doi: <https://doi.org/10.35663/amp.2022.391.2200>

Este es un artículo Open Access publicado bajo la licencia Creative Commons

ISSN electrónica 1728-5917
Atribución 4.0 Internacional. (CC-BY 4.0)



RESUMEN

Raoultella Planticola es una bacteria que se ha descrito recientemente en la literatura como patógeno emergente de infecciones urinarias, abdominales y pulmonares. A continuación, se presenta el caso de un paciente de 63 años con antecedente de sobrepeso y dislipidemia hospitalizado en contexto de neumonía por SARS CoV2 quien presenta sobreinfección por *R. Planticola* y *E. Aerogenes*. Recibió manejo con Cefepime por 7 días con adecuada evolución clínica.

Palabras clave: *Raoultella planticola*; *Klebsiella planticola*; *Klebsiella trevisanii*; Neumonía; Covid-19; *Raoultella* sp. Fuente: (DeCS BIREME).

ABSTRACT

Raoultella planticola is a bacterium that has been recently described in the literature as an emerging pathogen that causes urinary, abdominal, and lung infections. We present the case of a 63-year-old overweight and with dyslipidemia that was hospitalized because of a SARS-CoV-2 infection. He developed *R. planticola* and *E. aerogenes* superinfections. He was treated with cefepime for seven days, and he recovered uneventfully.

Key words: *Raoultella planticola*; *Klebsiella planticola*; *Klebsiella trevisanii*; Pneumonia; Covid-19. Source: (MeSH NLM).

INTRODUCCIÓN

Raoultella planticola es una bacteria de la familia *enterobacteriaceae* que se encuentra en el suelo y el agua, la cual se estima que coloniza del 9 al 18 % de los seres humanos^[1]. Aunque inicialmente considerada como inocua, el número de casos descritos ha venido en aumento en los últimos años, principalmente consistentes en cistitis, bacteriemia y neumonía^[2]. A continuación, se describe un caso de un paciente con antecedente de sobrepeso y dislipidemia quien presentó sobreinfección pulmonar bacteriana por este microorganismo secundario a infección pulmonar por SARS CoV2.

Presentación de caso

Hombre de 63 años, con antecedente de dislipidemia y sobrepeso, quien ingresa al servicio de urgencias por cuadro clínico de 11 días de evolución consistente en rinorrea, tos seca, picos febriles, mialgias, disnea, dolor torácico con accesos de tos, disnea y desaturación que empeoran 3 días antes del ingreso. Se encontraba con manejo en casa con ivermectina, piroxicam, aspirina, vitamina D3, bromuro de ipratropio, N-acetilcisteína, azitromicina y prednisolona. Previo al ingreso hospitalario presentaba prueba RT PCR para SARS CoV2 de hace 1 semana

y había completado esquema de vacunación con Sinovac hace 2 semanas.

Al ingreso, paciente en regulares condiciones generales, alerta, afebril, taquipneico, saturación de oxígeno al 84% con máscara de no reinhalación a 15 L/min, con presencia de tirajes costales y crépitos pulmonares generalizados bilaterales. Paraclínicos de ingreso con leucocitosis marcada, neutrofilia, linfocitosis, elevación de ferritina, LDH y dímero D (Tabla 1). Gases arteriales con trastorno severo de la oxigenación (Tabla 1).

Radiografía de tórax de ingreso con evidencia de neumonía multilobar con extenso compromiso del parénquima pulmonar (Imagen 1).

Ante sospecha de tromboembolismo pulmonar concomitante se realizó tomografía computada de vasos de tórax, la cual fue negativa para tromboembolismo pulmonar. Por empeoramiento de cuadro clínico, parámetros imagenológicos e índices de oxigenación, se decidió realizar intubación orotraqueal e inicio de Dexametasona 6 mg intravenoso al día durante diez días de acuerdo al protocolo Recovery, dado la demostración de disminución en la mortalidad a 28 días en dicho estudio (3). Además, por sospecha

Tabla 1. Reporte de paraclínicos

Reporte de paraclínicos				Valores Normales
Hemograma	1	2	3	
Leucocitos	20.100	16.400	13.100	5.000 – 10.000 cel
Neutrófilos	17.800	11.800	9.640	2.000 – 7.000 cel
Linfocitos	1.660	2.740	1.940	1.500 – 4.000 cel
Hemoglobina	16.60	12.00	13.60	12-16 gr/dL
Hematocrito	48.30	35.30	39.30	38-48%
Plaquetas	291.000	453.000	694.000	150.000 – 450.000 cel
VSG	29	53	116	0-15
Paraclínicos adicionales				
Troponina		0.000		0.10 ng/mL
LDH		912		81-234 U/L
Ferritina		1652.33		250 ng/mL
Dímero D		2.32		0.5 mg/L
Glucosa		109		90 mg/dL
BUN		31		5-20 mg/dL
Creatinina		1.3		0.6-1.1 mg/dL
Gases arteriales		FiO2:0.90, pH:7.455, PcO2:25.0, PO2:54.7, HCO3:17.2, BE:-4.7, PaFi:60.8, Lact:1.72		FiO2: 0.21 pH: 7.35-7.45 PCO2: 27-33 PO2: 55-65 Lactato: 0.4-2.2
Bilirrubina		BT:1.0, BD:0.6, BI:0.4		0,2-1,5 mg/dL

1. Ingreso 02/07/21

2. Inicio de tratamiento antibiótico 10/07/21

3. Posterior al tratamiento antibiótico 14/07/21

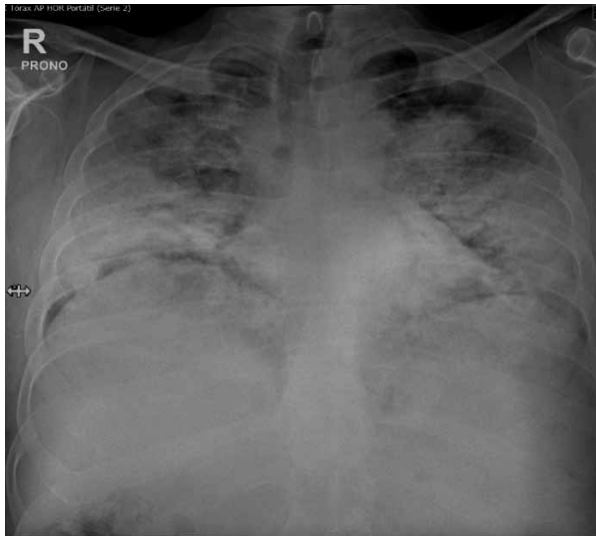


Imagen 1. Radiografía de tórax de ingreso, múltiples infiltrados alveolares bilaterales con compromiso bibasal.

de coinfección bacteriana, se inicia cubrimiento antibiótico con ampicilina/sulbactam más claritromicina, toma de hemocultivos (Tabla 2) y cultivo de secreción orotraqueal (Tabla 2).

Al octavo día de hospitalización, persiste con requerimiento de ventilación mecánica invasiva, infiltrados pulmonares bilaterales en radiografía de tórax y paraclínicos con aumento de respuesta inflamatoria, por lo que se solicitó muestra de secreción orotraqueal de adecuada calidad, con crecimiento en cultivo de *Enterobacter aerogenes* AmpC y *raoultella planticola* multisensible (Tabla 3).

Con dicho aislamiento se cambió manejo antibiótico a cefepime 2 gr cada 8 horas IV. Posterior a la semana de antibioticoterapia instaurada, presentó adecuada evolución clínica, con disminución de respuesta inflamatoria sistémica y posibilidad de retiro de ventilación mecánica invasiva por lo que se trasladó al área de hospitalización general. Finalmente, el paciente fue dado de alta después de 1 mes de estancia, no presentó ninguna complicación adicional.

Tabla 2. Resumen de otros aislamientos documentados durante estancia hospitalaria.

Fecha	Aislamiento	Resultado
08/07/21	Hispado rectal KPC	Negativo para KPC
07/07/21	Hemocultivos	Negativos a los 7 días de incubación
07/07/21	Urocultivo	Negativo a las 48 horas
02/07/21	Hemocultivo	1/3 CGP tipo contaminación a las 102 horas (contaminación)
02/07/21	RT PCR SARS CoV 2	Positivo

DISCUSIÓN

Raoultella es un género bacteriano de la familia enterobacteriaceae de reciente descripción, que se compone de bacilos gramnegativos, aerobios, catalasa positivos, oxidasa negativos, fermentadores de glucosa y de lactosa, reducen nitratos a nitritos, encapsulados e inmóviles^[1,4]. Actualmente se han identificado cuatro especies dentro de este género: *R. terrigena*, *R. eléctrica*, *R. planticola* y *R. ornithinolytica*. Clínicamente destacan *R. planticola*, *R. ornithinolytica* y *R. terrigena* al ser las especies que han sido identificadas como causales de infección en seres humanos. Estas se asocian a consumo de comida de mar, enfermedades del tracto biliar, malignidad, diabetes, trauma, inmunosupresión e infección nosocomial^[4,5].

Inicialmente, las especies del género *Raoultella* fueron clasificadas dentro del género *Klebsiella* hasta 2001, cuando se diferenció

Tabla 3. Aislamiento en cultivo de secreción orotraqueal durante ingreso a UCI.

Enterobacter aerogenes		
Aztreonam	Sensible	<=1
Cefepime	Sensible	<=0,12
Ertapenem	Sensible	<=0,12
Imipenem	Sensible	0,5
Meropenem	Sensible	<=0,25
Raoultella planticola		
Meropenem	Sensible	<=0,25
Piperacilina/tazobactam	Sensible	<=4
Amicacina	Sensible	<=1
Ampicilina/sulbactam	Sensible	<=2
Imipenem	Sensible	<=0,25
Ertapenem	Sensible	<=0,12
Cefepime	Sensible	<=0,12
Ceftazidima	Sensible	<=0,12
Aztreonam	Sensible	<=1

como género aparte basado en la secuencia de genes 16S rRNA y rpoB^[2,6]. *R. planticola* fue conocida como *Klebsiella planticola* y como *Klebsiella trevisanii* antes de su actual asignación. Ambos géneros presentan estructuras y orgánulos comunes, lo que implica mecanismos de infección comunes y representa un reto en la identificación microbiológica. En cuanto a factores de virulencia, se ha evidenciado que el género *Raoultella* comparte con *Klebsiella* fimbrias tipo 1 responsables de la hemaglutinación sensible a manosa (MSHA), factores implicados en infección urinaria e infecciones severas respiratorias en inmunosuprimidos y recién nacidos^[1,7]. El serotipo capsular más frecuente en el género *Raoultella* es el K14, a diferencia del K2 para *Klebsiella pneumoniae*. Sin embargo, el serotipo K2 se asocia a cepas más virulentas en ambos géneros. También es común en ambos géneros la producción de enterobactina, responsable de quelar el hierro del hospedero^[7]. También existe evidencia de transmisión horizontal de genes entre ambos géneros, lo que podría explicar la aparición de cepas multidrogoresistentes^[8]. Para reducir el error a la hora de la identificación microbiológica se ha propuesto realizar cultivo junto con el sistema de identificación VITEK-2, lo que permite tanto la identificación de *Raoultella* como su diferenciación de *Klebsiella*^[9]. En el caso expuesto, el aislamiento de *Raoultella Planticola* se realizó por medio de cultivo de secreción orotraqueal.

Como agente infeccioso, un estudio retrospectivo realizado de 2010 a 2014 en pacientes con aislamiento de bacterias del género *Raoultella* identificó a *R. planticola* principalmente como agente de cistitis (50 %; n=16), bacteriemia y neumonía (9,4 %, n=3)^[2]. También se han reportado casos de fascitis necrotizante^[10], colecistitis y pancreatitis^[11], conjuntivitis^[12], prostatitis^[13], sobreinfección en nefropatía por IgA^[9] y en mieloma múltiple^[5], entre otros. Se resalta la importancia de reconocer al género *Raoultella* como un patógeno nosocomial emergente debido al creciente número de casos^[2].

En cuanto a susceptibilidad antibiótica, la mayoría de cepas de *R. planticola* suele ser multisensibles^[4,8]. El tratamiento suele ser efectivo con cefalosporinas de segunda y tercera generación, aminoglucósidos y fluoroquinolonas^[8]. En cuanto a sus patrones de resistencia, presentan resistencia natural a las Aminopenicilinas (principalmente a ampicilina, con resistencia variable a amoxicilina-clavulanato^[2]) debido a producción de beta-lactamasas de clase A cromosómicas, además de la capacidad de adquirir genes responsables de otros mecanismos de resistencia por medio de transferencia horizontal^[8]. Preocupa la creciente aparición de cepas resistentes, incluyendo reportes recientes de cepas multidrogoresistentes consistentes en beta-lactamasas de espectro extendido (TEM, SHV, CTX-M), oxalicinasas (OXA48), MBL y carbapenemasas (KPC)^[4,8]

Los virus de la familia Coronaviridae, como el SARS-1 y MERS se han asociado a infecciones atípicas tales como *Mycoplasma* y *Chlamydia*, siendo la excepción la infección por enterobacterias como *Raoultella* o *Klebsiella*^[14,15]. Entretanto, la coinfección bacteriana en el COVID-19 se define como la aparición de infección bacteriana confirmada por pruebas de laboratorio

en las primeras 48 horas a partir del diagnóstico de la infección por SARS CoV2, con porcentajes de aproximadamente el 7 % de pacientes^[16]. En un metaanálisis de 3834 pacientes, se demostró que los aislamientos más frecuentemente reportados son *Mycoplasma Pneumoniae*, *Pseudomonas Aeruginosa* y *Haemophilus Influenzae*^[17]. Con respecto a la infección por *R. planticola* como complicación de la infección por COVID-19 hay escasez de casos reportados en la literatura. A conocimiento de los autores se ha reportado una infección por *R. planticola* como complicación de bulla pulmonar secundaria a infección por SARS CoV2^[16]. La bulla pulmonar es de por sí una complicación rara de COVID-19, que afecta sólo a 1 % de pacientes.

En el caso expuesto fueron aislados dos agentes: *R. planticola* y *E. Aerogenes*, algo esperable debido a que un porcentaje importante de infecciones por *Raoultella* son polimicrobianas^[2]. Sin embargo, se requieren estudios para comprender mejor la posible relación entre ambos patógenos. Debido al patrón de resistencia ampC expresado por *E. aerogenes* y el patrón multisensible de *R. planticola* se indicó tratamiento con Cefepime por 7 días, al cual el paciente respondió con favorable evolución clínica.

CONCLUSIÓN

Este es el segundo caso documentado en la literatura de infección pulmonar por *R. planticola* en el contexto de neumonía por SARS CoV2. Dado el creciente interés por la identificación de *R. planticola* como patógeno nosocomial emergente, y la rareza del caso en el contexto del COVID-19, es de importancia conocer la presentación clínica del mismo. Identificar y diferenciar las infecciones por *Raoultella* de las infecciones por *Klebsiella* es importante para aportar datos epidemiológicos sobre la prevalencia e incidencia de esta infección en el contexto hospitalario.

ORCID

Carlos Mauricio Martínez Montalvo, <https://orcid.org/0000-0003-3136-4395>

Daniel Valery Rojas Kozhakin <https://orcid.org/0000-0002-3040-5223>

María Alejandra Villamil Forero, <https://orcid.org/0000-0002-6761-9460>

Mateo Rodríguez Giraldo, <https://orcid.org/0000-0003-2438-0928>

José Gabriel Montenegro Vargas, <https://orcid.org/0000-0002-7087-2897>

REFERENCIAS

- Castillo-Macías A, Flores-Aréchiga A, Llaca-Díaz J, Pérez-Chávez F, Casillas- N, Vega. Microbiología del género *Raoultella*, características clínicas y dificultades para su diagnóstico. Rev Med Inst Mex Seguro Soc. 2018;56(81):486-90.

2. Boattini M, Almeida A, Cardoso C, Cruz CS, MacHado C, Vesza Z, et al. Infections on the rise: Raoultella spp., clinical and microbiological findings from a retrospective study, 2010 - 2014. *Infect Dis (Auckl)*. 2016;48(1):87–91.
3. The RECOVERY Collaborative Group. Dexamethasone in Hospitalized Patients with Covid-19. *N Engl J Med*. 25 de febrero de 2021;384(8):693-704.
4. Sękowska A. Raoultella spp.—clinical significance, infections and susceptibility to antibiotics. *Folia Microbiol (Praha)*. 2017;62(3):221–7.
5. Skelton WP, Taylor Z, Hsu J. A rare case of Raoultella planticola urinary tract infection in an immunocompromised patient with multiple myeloma. *IDCases* [Internet]. 2017;8:9–11. Available from: <http://dx.doi.org/10.1016/j.idcr.2017.02.002>
6. Drancourt M, Bollet C, Carta A, Rousselier P. Phylogenetic analyses of Klebsiella species delineate Klebsiella and Raoultella gen. nov., with description of Raoultella ornithinolytica comb. nov., Raoultella terrigena comb. nov. and Raoultella planticola comb. nov. *Int J Syst Evol Microbiol*. 2001;51(3):925–32.
7. Podschun R, Fischer A, Ullman U. Expression of putative virulence factors by clinical isolates of Klebsiella planticola. *J Med Microbiol*. 2000;49(2):115–9.
8. Sekowska A, Bogiel T, Woźniak M, Gospodarek-Komkowska E. Raoultella spp.-reliable identification, susceptibility to antimicrobials and antibiotic resistance mechanisms. *J Med Microbiol*. 2020;69(2):233–8.
9. Mehmood H, Pervin N, Israr Ul Haq M, Kamal KR, Marwat A, Khan M. A Rare Case of Raoultella planticola Urinary Tract Infection in a Patient With Immunoglobulin A Nephropathy. *J Investig Med High Impact Case Reports*. 2018;6:10–2.
10. Kim SH, Roh KH, Yoon YK, Kang DO, Lee DW, Kim MJ, et al. Necrotizing fasciitis involving the chest and abdominal wall caused by Raoultella planticola. *BMC Infect Dis*. 2012;12(59):2–4.
11. Teo I, Wild J, Ray S, Chadwick D. A rare case of cholecystitis caused by Raoultella planticola. *Case Rep Med*. 2012;2012(5):2014–5.
12. Vassallo J, Vella M, Cassar R, Caruana P. Four cases of Raoultella planticola conjunctivitis. *Eye* [Internet]. 2016;30(4):632–4. Available from: <http://dx.doi.org/10.1038/eye.2015.260>.
13. Gian J, Cunha BA. Raoultella planticola chronic bacterial prostatitis with prostatic calcifications: Successful treatment with prolonged fosfomicin therapy. *Int J Antimicrob Agents* [Internet]. 2016;47(5):414. Available from: <http://dx.doi.org/10.1016/j.ijantimicag.2016.02.009>.
14. Mirzaei R, Goodarzi P, Asadi M, Soltani A, Aljanabi HAA, Jeda AS, et al. Bacterial co-infections with SARS-CoV-2. *IUBMB Life*. octubre de 2020;72(10):2097-111.
15. Lai C-C, Wang C-Y, Hsueh P-R. Co-infections among patients with COVID-19: The need for combination therapy with non-anti-SARS-CoV-2 agents? *J Microbiol Immunol Infect*. agosto de 2020;53(4):505-12.
16. Lansbury L, Lim B, Baskaran V, Lim WS. Co-Infections in People with COVID-19: A Systematic Review and Meta-Analysis. *SSRN Electron J*. 2020;(January).
17. Jadav RS, Avula A, Robles M. COVID 19 Bullous Lung Disease Superinfected by Raoultella Planticola. In 2021. p. A4080–A4080.