



REVISTA ODONTOLOGÍA

Manejo endodóntico de un primer premolar superior con 3 conductos utilizando tomografía computarizada de cone-beam

Endodontic management of a maxillary first premolar with 3 root canal using cone-beam computed tomography

Gabriela Tapia^a | Jennifer Sinchiguano^b | Adriana Rodríguez^c | José Burgos^d | Fabio Duarte da Costa^e

^a iD Universidad Central del Ecuador, Ecuador

^b iD Universidad Central del Ecuador, Ecuador

^c iD Universidad de São Paulo, Brasil

^d iD Universidad de São Paulo, Brasil

^e iD Universidad de São Paulo, Brasil

HISTORIAL DEL ARTÍCULO

Recepción: 18-09-2020

Aceptación: 16-03-2022

PALABRAS CLAVE

Endodoncia, tratamiento del conducto radicular, diente premolar, tomografía.

KEY WORDS

Endodontics, root canal therapy, bicuspid, tomography.

RESUMEN La endodoncia es una rama de la odontología que consiste en realizar un tratamiento a la pulpa dental. Es importante realizar un correcto diagnóstico. Los primeros premolares superiores presentan variaciones anatómicas no muy comunes y probablemente ellas lleven al fracaso del tratamiento. De acuerdo a varios estudios realizados a través de radiografías, diafanizaciones y tomografías computarizadas, los primeros premolares superiores pueden presentar tres raíces y tres conductos los cuales varían de 0,5 a 6%, siendo poco frecuente esta variante anatómica. Realizar el tratamiento de conductos de un primer premolar superior con tres conductos con la ayuda de la tomografía computarizada localizando tres conductos: conducto mesiovestibular, distovestibular y palatino. Al realizar la exploración intraoral del primer premolar maxilar derecho mostró pérdida coronal, pruebas térmicas negativo y positivo a la prueba de percusión vertical, en radiografía periapical se muestra anatomía inusual, se realiza tomografía computarizada localizando tres conductos: conducto mesiovestibular, distovestibular y palatino. Posteriormente se realizó la preparación bio-químico-mecánica con limas protapper manuales, protocolo de irrigación final terminando así con la obturación con técnica lateral. La imagen 3D de la tomografía logró localizar el conducto mesiovestibular, distovestibular y palatino, impidiendo una posible perforación de este órgano dentario. La tomografía computarizada es un examen utilizado para observar variaciones anatómicas de órganos dentales, evitando cometer errores en el diagnóstico y localización de conductos.

ABSTRACT Endodontics is a branch of dentistry, which consists of treating the dental pulp, being important to make a correct diagnosis, collecting all the signs and symptoms. The upper first premolars present anatomical variations and there are probably failures during said therapy due to ignorance of it. According to several studies carried out through radiographs, diaphanizations and computed tomography, the upper first premolars can present three roots and three canals which vary from 0,5 to 6%, this anatomical variant being infrequent. To perform root canal treatment of a maxillary first premolar with 3 canals with the help of computed tomography. An 18-year-old male patient attends the FOUCE clinic for root canal treatment. When performing the intraoral exploration of the right maxillary first premolar, it showed coronal loss, negative thermal tests and positive to the vertical percussion test, in periapical radiography unusual anatomy is shown, computed tomography is performed locating three ducts: mesiovestibular duct, distovestibular duct and palatine. Subsequently, the bio-chemo-mechanical preparation was carried out with manual protapper files, final irrigation protocol, thus ending with the obturation with the lateral technique. Thanks to the 3D image of the tomography, the mesiovestibular, distovestibular, and palatal ducts will be detected, preventing a possible perforation due to the morphological complexity of this dental organ. Computed tomography is a test used for anatomical variations of dental organs, avoiding mistakes in the diagnosis and location of canals.

INTRODUCCIÓN

Además de una correcta instrumentación y obturación, uno de los aspectos importantes al momento de realizar un tratamiento endodóntico es conocer la anatomía tanto interna como externa de la pieza dentaria a tratar. Entre los dientes con morfología variable, tanto interna como externa, está el primer premolar superior. Las variaciones que este elemento dentario presen-

ta están en el sistema de conductos radiculares, ya que éstos pueden sufrir ramificaciones, así como uniones, llegando a complicar los procedimientos técnicos de tratamiento endodóntico.¹⁻⁵

Diversos autores mencionan la morfología del primer premolar como compleja indicando que suele encontrarse con mayor frecuencia dos conductos radiculares, un vestibular y un palatino, independientemente del número de raíces; también mencionan la presencia de un tercer conducto y una tercera raíz en menor frecuencia, pero no descartando la posibilidad de su existencia.²⁻⁶

Actualmente existen pocas investigaciones sobre el tratamiento de primeros premolares superiores con tres conductos. Los estudios realizados sobre este tema dan como conclusión que el primer premolar superior presenta en un porcentaje mayor dos conductos radiculares, seguidos de un conducto y en menor porcentaje tres conductos, respectivamente.^{6-9, 13-15} Por lo tanto, al llegar a presentarse un premolar con tres conductos, es significativo conocer la manera correcta de actuar ante tan complejo caso. El objetivo de este trabajo es mostrar el manejo endodóntico otorgado a un primer premolar superior con tres conductos radiculares, con auxilio de tomografía cone-beam, utilizando un protocolo orientado a evitar perforaciones y debilitamiento excesivo de las paredes.

PRESENTACIÓN DEL CASO

Paciente masculino de 18 años, acude a la consulta odontológica a la clínica integral de la Facultad de Odontología de la Universidad Central del Ecuador, referido de un Centro de Salud en donde le realizaron la urgencia odontológica por presencia de dolor intenso en el o. d. 24.

FASE PREOPERATORIA

Mediante el interrogatorio directo se obtuvieron los siguientes datos; antecedentes personales y familiares no refiere tener datos patológicos, antecedente de caries en el o. d. 24, pérdida de tejido dentario, presencia de dolor agudo hace unas dos semanas. Al paciente se le informó acerca de los riesgos del tratamiento, así como las ventajas de conservar el diente en boca, por lo que el paciente aceptó y firmó el consentimiento informado, una vez hecho esto se continuó con el protocolo de la atención al paciente.

Se realizó una exploración directa e indirecta del o. d. 24 y se encontró pérdida de tejido dentario de la cara oclusal y presencia de obturación provisional. Se consideró al o. d. 14 como diente testigo para realizar las pruebas de sensibilidad pulpar, la cual en el o. d. 24 presentó respuestas negativas. En las pruebas periodontales tuvo un ligero dolor a la percusión vertical, a la palpación no tuvo presencia de inflamación, ausencia de bolsas periodontales sin presencia de movilidad.

Se obtuvo una radiografía inicial que reveló una sombra radiotransparente a nivel de cámara pulpar, conductos radiculares estrechos, periodonto apical sin aumento del espacio del ligamento periodontal, presencia de una pequeña sombra radiolúcida a nivel apical de la raíz palatina y una anatomía radicular difícil de discernir a primera vista, por lo que se mandó a tomar una tomografía computarizada (ver Imagen 1). Se emitió el diagnóstico pulpar: diente previamente iniciado, y el diagnóstico periapical: periodontitis apical asintomática.

MATERIALES Y MÉTODOS

FASE OPERATORIA

Se efectuó la anestesia con la técnica de infiltración local. Para este propósito se utilizó anestesia tópica en gel topicaína (Laboratorios Zeyco s. A., Jalisco-México), se infiltró a nivel vestibular newcaína 2% (New Stetic s. A., Antioquia-Colombia) en carpule de 1,8 ml y se realizó el aislamiento absoluto. Se eliminó la restauración provisional con pieza de mano de alta velocidad, fresa de diamante de bola mediana (JOTA AG, Ruthi-Suiza), se retiró el algodón, se desinfectó la cámara pulpar con hipoclorito de sodio al 2,5%.

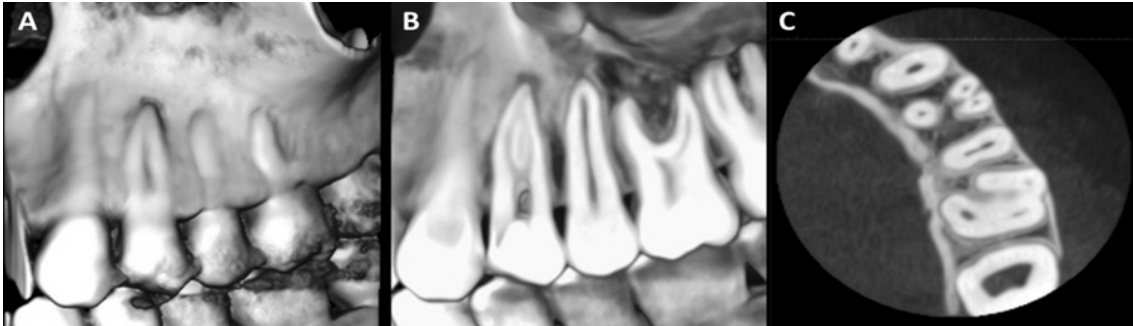


Imagen 1. Tomografía cone-beam. A. reconstrucción tridimensional; B. corte sagital, visualizando las raíces vestibulares, con imagen hipodensa correspondiente al ensanchamiento de ligamento periodontal; y C. corte axial visualizando los tres conductos radiculares individualizados

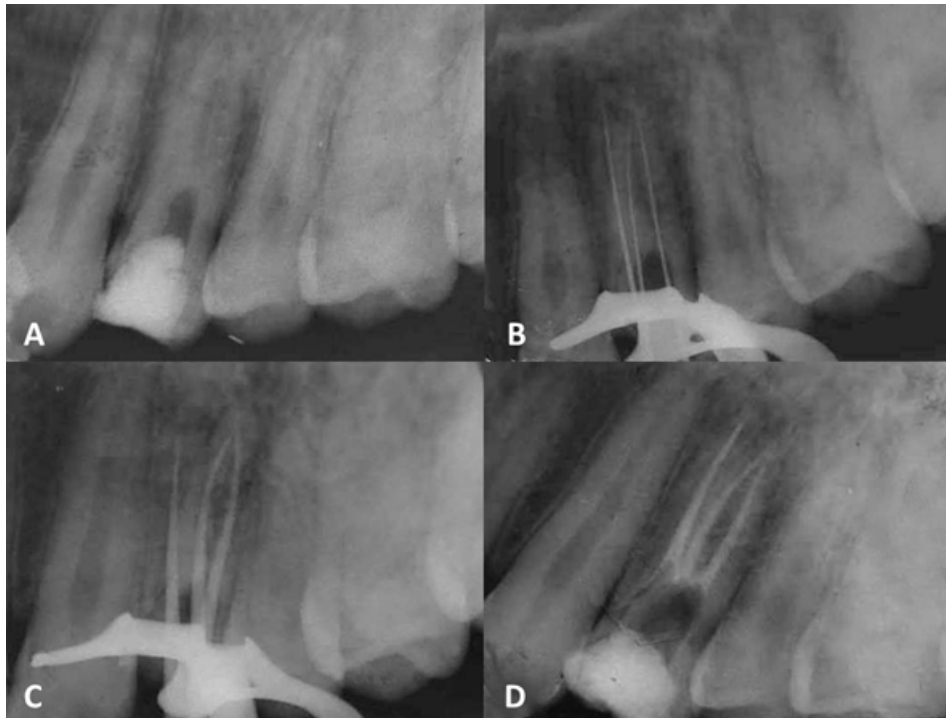

Imagen 2. Secuencia radiográfica. A. radiografía inicial: se observa material provisional en cámara pulpar amplia y anatomía radicular aparentemente compleja; B. odontometría; C. prueba de cono; y D. radiografía final: se observan los tres conductos radiculares obturados

Se modificó el acceso utilizando para este fin una fresa de carburo de bola # 4 y # 2 con vástago largo (JOTA AG, Ruthi-Suiza), con ayuda de la fresa Endo Z (Dentsply Maillefer, Suiza) se regularizó las paredes del acceso. El explorador endodóntico DG16® (Hu-Friedy, Berlín-Alemania) se usó para localizar los tres conductos (mesiovestibular, distovestibular y palatino); Sin embargo, solo el conducto palatino estaba visible clínicamente por lo que con la ayuda de la tomografía computarizada se logró ubicar los conductos mesiovestibular y mesiodistal (Imagen 1).

La preparación de los conductos se realizó mediante limas de acero inoxidable tipo K. Se inició la patentización del conducto con lima K # 08® (Maillefer, Dentsply, Suiza) en palatino y lima K # 06® (Maillefer, Dentsply, Suiza) en los conductos mesio y distovestibular. Se ampliaron los conductos hasta la lima K # 10® (Maillefer, Dentsply, Suiza) con el localizador de conductos Raypex 6® (VDW, Berlín-Alemania) y la toma de la radiografía se comprobó las medidas arrojadas por el localizador (ver Imagen 2B). La odontometría (conducto distovestibular: 22,5mm; conducto mesiovestibular: 25 mm; conducto palatino: 21,5 mm).

Después se realizó la conformación de los conductos con limas del sistema Protaper Universal Manual. Para la longitud de trabajo se utilizaron limas Protaper F3® (Maillefer, Dentsply, Suiza) en el conducto palatino y F2® (Maillefer, Dentsply, Suiza) en los conductos vestibulares. Posteriormente se colocó medicación intraconducto (hidróxido de calcio químicamente puro Eufar (Laboratorios Eufar S.A., Bogotá-Colombia) algodón y coltosol® F (Coltene S.A., Altstätten, Suiza) y se dio cita en siete días.

En la siguiente cita, se realizaron todas las acciones preliminares; anestesia local, aislamiento absoluto del o. D. 24. Después se removió la restauración provisional el algodón y se procedió a eliminar la medicación intraconducto con hipoclorito de sodio al 2,5% y lima K # 25[®] (Maillefer, Dentsply, Suiza). Como paso siguiente se realizó la conometría (ver Imagen 2c). Posteriormente se realizó el protocolo de irrigación final, secado de conducto. Finalmente se obturó con técnica lateral los tres conductos y cemento a base de hidróxido de calcio Sealapex Base (Kerr Italia S.p.a., Scafati, Italia), la conometría fue realizada con conos de gutapercha protaper Universal (Dentsply Maillefer, Suiza) del número correspondiente a las limas finales: mesiovestibular F2, distovestibular F2 y palatino F3 (ver Imágenes 2C-2D).

FASE POSOPERATORIA

El paciente fue remitido al posgrado de rehabilitación oral de la FOUCE para la rehabilitación el o. D. 24.

DISCUSIÓN

En la odontología actual el clínico debe estar atento a las posibles variaciones que pueden presentar las piezas dentales, nunca se puede asumir que el sistema de conductos radiculares es simple, así los exámenes complementarios como radiografías o tomografías que ayuden al correcto análisis del caso y éxito del tratamiento endodóntico. Vertucci en su estudio realizado a 400 primeros premolares superiores diafanizados buscaba comprobar la complejidad de estos conductos, obteniendo como resultado que el 26% de dientes presentó un conducto radicular, el 69% dos conductos y el 5% tres, de esta manera se dio a conocer un tercer conducto con presencia poco común.¹⁰⁻¹⁴

Una revisión literaria, en la cual se analizaron 92 estudios de primeros premolares superiores dio como conclusión que estos dientes presentaban 86,6% dos conductos radiculares, 11,2% un solo conducto, y apenas un 2,2% tres conductos radiculares. Sumándose a esta investigación, un estudio realizado en 700 pacientes que indagó la anatomía radicular de premolares, obteniendo los siguientes resultados, los primeros premolares superiores tenían principalmente dos raíces con predominancia de dos conductos; sin embargo, se mostró un 2% de probabilidad de presentar tres conductos radiculares.^{11, 17} Muchos autores mencionan no descartar la posibilidad de un tercer conducto radicular y una tercera raíz mostrando datos que concuerdan con las investigaciones antes mencionadas.^{2-5, 14}

Aznar y cols.⁵ en su estudio informan que el conocimiento de los reparos anatómicos normales de los conductos radiculares y de sus variaciones, es imprescindible para tener una práctica profesional con éxito. Dentro de estas variables morfológicas, se encuentran descrita en la literatura la posibilidad de la presencia de tres conductos radiculares en los primeros premolares superiores. Debido a las dificultades de la realización del tratamiento endodóntico, que estos dientes pueden ofrecer, el profesional debe estar preparado para utilizar recursos tecnológicos en la búsqueda de un tratamiento eficaz. En el presente artículo, se describe un tratamiento endodóntico realizado en un primer premolar superior con tres raíces y tres conductos radiculares. Este tratamiento se realizó con la ayuda de un localizador apical. Para la preparación de los tres conductos fue utilizado un sistema de instrumentos de níquel titanio.¹⁵⁻²⁰

Al ser un caso complejo el plan de tratamiento debe ser analizado minuciosamente. Un estudio realizado en primeros premolares con anatomía complicada dio como conclusión que la mejor técnica de manejo biomecánica para premolares con tres conductos es la *step-back* debido a la anatomía dificultosa que presenta las raíces vestibulares, ya que suelen ser muy finas; esta técnica mostró mayor porcentaje de éxito comparada con la técnica *crown down* y *circunferencial*.¹³⁻¹⁸

Al ser un caso de alta complejidad, los exámenes clínicos, radiográficos y tomografías realizadas ayudaron a un correcto diagnóstico. Aportando información importante sobre la morfología de la pieza, ubicación y forma de los conductos radiculares. Así, de esta manera, se puede planificar el tratamiento adecuado.

CONCLUSIONES

La tomografía *cone-beam* es un método muy eficaz a la hora de realizar un correcto diagnóstico sobre la morfología que puede haber con respecto a los órganos dentales.

El *cone-beam* demostró también ser seguro a la hora de observar la anatomía externa e interna de un órgano dental a través de imágenes en 3D.

REFERENCIAS

1. Cobos-Parra D, Moscoso-Abad M. Estudio morfológico de los canales radiculares del primer premolar superior, utilizando radiografía periapical y tomografía de haz cónico, en el centro radiológico dental-maxilofacial, Cuenca 2015. *Odontología activa, UCACUE*. 2016;1(1):56-65.
2. Canalda C, Brau E. *Endodoncia técnicas clínicas y bases científicas*. 3.ª ed. Elsevier Health Sciences. 2014;53:309-24.
3. Kenneth H, Cohen S, Berman L. *Cohen, Vías de la pulpa*. 10.ª ed. México: Elsevier. 2011.
4. Riojas-Garza MT. *Anatomía dental*. 2.ª ed. Martínez-Moreno M, editor. Anatomía Dental. México, D. F.: Manual Moderno. 2009.
5. Aznar FDC, Baca-Wiesse PE, Nishiyama CK. Tratamiento endodóntico de un primer premolar superior con 3 raíces: Relato de caso clínico. *Acta Odontol. Venez.* 2007;45(4):568-71.
6. Dávila G, Fierro J. *Revisión bibliográfica de la morfología interna de premolares superiores e inferiores*. Tesis. Quito: Universidad de las Américas. 2019.
7. Zaldumbide-Balazero AB. Resolución endodóntica clínica y tomográfica de un primer premolar superior con anatomía dental interna compleja utilizando instrumentación mecanizada. Reporte de caso clínico. Facultad de Ciencias Médicas, de la Salud y de la Vida, Escuela de Odontología. Universidad Internacional del Ecuador. 2019.
8. De la Rosa-Fernández K, Farfán-Chacha A. Estudio de la prevalencia de un tercer conducto en primeros premolares superiores mediante diafanización *Rev Odontología*. 2016;18(1):26-32.
9. Plascencia H, Ortiz D, Gascón G, Cruz Á, Díaz M. Manejo endodóntico de un primer premolar maxilar con tres raíces. *Rev Asoc Odontol Argent.* 2014;102(3):126-9.
10. Vertucci FJ, Gegauff A. Root canal morphology of the maxillary first premolar. *J Am Dent Assoc.* 1979;99(2):194-8.
11. Ahmad IA, Alenezi MA. Root and root canal morphology of maxillary first premolars: a literature review and clinical considerations. *J Endod.* 2016;42(6):861-72.
12. Bürklein S, Heck R, Schäfer E. Evaluation of the root canal anatomy of maxillary and mandibular premolars in a selected german population using cone-beam computed tomographic data. *J Endod.* 2017;43(9):1448-52.
13. Tobares MGC, Carranza TMF, Corona AGL, Peña RD. Preparación biomecánica ideal de primeros premolares maxilares con anatomía complicada. *Oral.* 2017;17(53):1310-5.
14. Sierra LG, Gualtieri A, Cuadros MV, Labarta, AB. Evaluación de la morfología radicular interna de premolares inferiores mediante la técnica de diafanización, obtenidos de una población argentina. *Revista Científica Odontológica [Internet]*. 2016;12(1):19-27. <https://www.redalyc.org/articulo.oa?id=324248526004>
15. Corona-Tabares MG, Barajas-Cortez L, Villegas-Medina O, Quiñónez-Zárate LA, Gutiérrez-Dueñas I. *Manual de endodoncia básica*. México: Ecorfan. 2014.
16. Moreano Granizo SA, Vallejo Lara SV, Cárdenas Guamán SV, Silva Tapia GC. Anatomía interna del primer premolar superior mediante la técnica de diafanización [Internet]. 2021. <http://dx.doi.org/10.23857/pc.v6i1.2144>
17. Garofletti J, Luján G. Tratamiento endodóntico total en premolar superior [Internet]. 2014. Disponible en: <https://rdu.unc.edu.ar/bitstream/handle/11086/15796/Tratamiento%20endod%C3%B3ntico%20total%20en%20premolares%20superiores.pdf?sequence=3&isAllowed=y>
18. Fernández R, Cardona JA. Anatomía radicular, una mirada desde la micro-cirugía endodóntica: Revisión. *Revista CES Odontología [Internet]*. 2015;n 28:30. Disponible en: <http://dx.doi.org/0120-971X>
19. Oporto G, Fuentes R, Soto C. Variaciones anatómicas radiculares y sistemas de canales. Scielo. 2010;6.
20. Moreano-Granizo S. Estudio in-vitro de la anatomía interna de conductos radiculares del primer premolar superior, estudio mediante la técnica de diafanización dental. [Ecuador]: Universidad Nacional de Chimborazo. 2018.