







Primera evidencia de *Cichlidogyrus* Paperna, 1960 (Monogenea: Ancyrocephalidae) en cultivos de *Oreochromis* spp. de Ecuador

Lenin Cáceres-Farías^{1,2} ; Yanis Cruz-Quintana¹ ; Leonela Griselda Muñoz-Chumo^{1,3} ;
Ana María Santana-Piñeros^{1*} 

¹Universidad Técnica de Manabí. Facultad de Ciencias Veterinarias. Departamento de Acuicultura, Pesca y Recursos Naturales Renovables. Grupo de Investigación en Sanidad Acuícola, Inocuidad y Salud Ambiental. Bahía de Caráquez, Ecuador.

²AquaCEAL Corporation, Ave. Capitán Byron Palacios & General Quisquis, #8 EC230101, Santo Domingo de los Colorados, Ecuador.

³Universidad Técnica de Manabí, Instituto de Posgrado, Maestría de Investigación en Acuicultura, Bahía de Caráquez, Manabí, Ecuador.
Correspondencia: ana.santana@utm.edu.ec

Recibido: Julio 2021; Aceptado: Diciembre 2021; Publicado: Mayo 2022.

RESUMEN

Objetivo. Evidenciar la presencia de dos especies de monogeneos del género *Cichlidogyrus* que causan daño al tejido de las branquias, en tilapias (*Oreochromis* spp.) cultivadas en Ecuador. **Materiales y métodos.** Las branquias se colocaron en una caja Petri, se le adicionó agua a punto de ebullición para que los parásitos se relajen, y posteriormente se fijaron en formalina al 4%. Las muestras fueron revisadas en un microscopio estereoscopio. Los parásitos fueron contados y preservados en etanol al 70% para su identificación taxonómica según sus características morfológicas. Los parámetros de infección (prevalencia, abundancia e intensidad medias) fueron calculados para cada especie de parásito. Para la descripción de daños histológicos, fragmentos de branquias parasitadas fueron fijados en formalina neutra al 10% y procesados mediante la técnica histológica de inclusión en parafina. **Resultados.** *Cichlidogyrus sclerosus* mostró los parámetros de infección más altos, prevalencia de 65%, abundancia media de 24.24 ± 68.62 e intensidad media de 37.62 ± 82.93 . *Cichlidogyrus dossoui* fue observada en una prevalencia de 4.5%, abundancia media de 0.13 ± 0.66 e intensidad media de 3 ± 1.41 . Las dos especies causaron hiperplasia en las lamelas. **Conclusiones.** Este estudio constituye el primer reporte de infestación por *Cichlidogyrus sclerosus* y *C. dossoui* en sistemas de cultivos de tilapias del Ecuador.

Palabras clave. Acuicultura; histopatología; parásitos; piscicultura; tilapia (*CAB Thesaurus*).

ABSTRACT

Objective. To evidence of the presence of two species of monogeneans of the genus *Cichlidogyrus* that cause damage to gill tissue, in tilapia *Oreochromis* spp. grown in Ecuador. **Materials and methods.** The gills were placed in a Petri dish with boiling water so that the parasites relax, and later they were fixed in 4% formalin. The samples were checked under a stereoscope microscope. The

Como citar (Vancouver).

Cáceres-Farías L, Cruz-Quintana Y, Muñoz-Chumo LG, Santana-Piñeros AM. Primera evidencia de *Cichlidogyrus* Paperna, 1960 (Monogenea: Ancyrocephalidae) en cultivos de *Oreochromis* spp. de Ecuador. Rev MVZ Córdoba. 2022; 27(2):e2402. <https://doi.org/10.21897/rmvz.2402>



©El (los) autor (es) 2022. Este artículo se distribuye bajo los términos de la licencia internacional Creative Commons Attribution 4.0 (<https://creativecommons.org/licenses/by-nc-sa/4.0/>), que permite a otros distribuir, remezclar, retocar, y crear a partir de su obra de modo no comercial, siempre y cuando den crédito y licencien sus nuevas creaciones bajo las mismas condiciones.

parasites were counted and preserved in 70% ethanol for their taxonomic identification according to their morphological characteristics. The infection parameters (prevalence, mean abundance and mean intensity) were calculated for each species of parasite. For the description of histological damages, fragments of parasitized gills were fixed in 10% neutral formalin and processed by the histological paraffin embedding technique. **Results.** *Cichlidogyrus sclerosus* showed highest infection parameters, prevalence of 65%, mean abundance of 24.24 ± 68.62 and mean intensity of 37.62 ± 82.93 . *Cichlidogyrus dossoui* was observed in a prevalence of 4.5%, mean abundance of 0.13 ± 0.66 and mean intensity of 3 ± 1.41 . Both species caused hyperplasia in lamellae. **Conclusions.** This study constitutes the first report of infestation by *Cichlidogyrus sclerosus* and *C. dossoui* in tilapia culture systems of Ecuador.

Keywords. Aquaculture; histopathology; parasites; fish farming; tilapia (*CAB Thesaurus*).

INTRODUCCIÓN

Alrededor del mundo, se ha reportado una gran diversidad de especies de parásitos infestando a *Oreochromis* spp., tanto en ambientes de cultivo como en ambientes naturales (1,2). Entre estos, los monogeneos de la familia Gyrodactylidae y Dactylogyridae son reconocidos por causar pérdidas económicas importantes en cultivos de tilapia (3), principalmente en las fases de cría y alevinaje (4).

Oreochromis spp. fue introducida con fines acuícolas en Ecuador desde 1965 convirtiéndose en una de las tres principales especies de peces en la acuicultura ecuatoriana (5). La producción de tilapia se ha incrementado desde 18 t en 1990 a 10774 t en el año 2019, con un máximo de 47733 t en el 2010 y se basa casi exclusivamente en *O. niloticus* (6). Pese a su importancia tanto en el mercado local como internacional, se conoce poco sobre los patógenos y enfermedades que afectan a la tilapia en Ecuador. Actualmente solo existen dos reportes de monogeneos en tilapia, ambos estudios en *O. niloticus* cultivadas en la provincia de Guayas; en el primero se registran los géneros *Dactylogyrus* y *Gyrodactylus* pero no se identifican las especies, en el segundo se identifica a *Gyrodactylus cichlidarum* (3).

El género *Cichlidogyrus* fue introducido en América desde la década de los 80s, y ha sido reportado infestando tilapias cultivadas en Panamá, Brasil, Costa Rica, Colombia, Cuba, Nicaragua y México (3). A pesar de su amplia distribución en Suramérica, este género no ha sido reportado en Ecuador. Por lo tanto, el objetivo del presente trabajo fue registrar la presencia de dos especies de *Cichlidogyrus* en cultivos de *Oreochromis* spp. de Ecuador y describir los daños histopatológicos ocasionados por los parásitos.

MATERIALES Y MÉTODOS

Sitios de colecta. El material fue colectado en noviembre de 2018 en tres granjas acuícolas de tilapia ubicadas en Calceta ($0^{\circ}50'58''S-80^{\circ}09'36''O$), provincia de Manabí; Puerto Quito ($0^{\circ}06'59''N-79^{\circ}16'0''O$), provincia de Pichincha y en Alluriquín ($0^{\circ}19'22''S-78^{\circ}59'43''O$), provincia de Santo Domingo de los Tsáchilas (Figura 1).

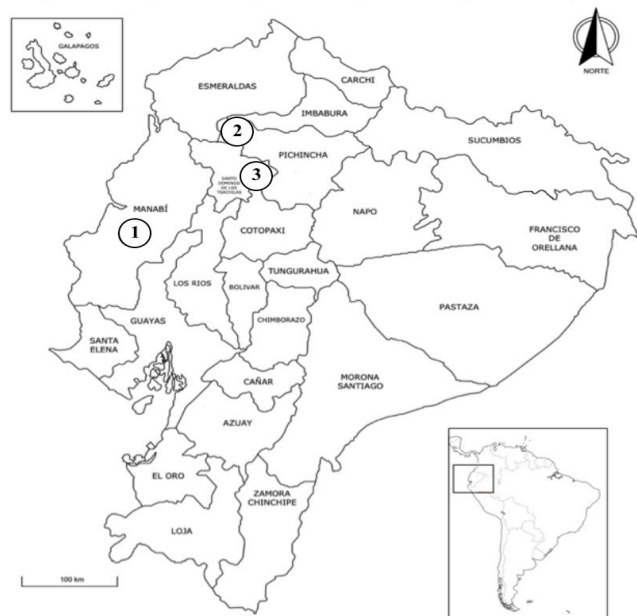

Figura 1. Ubicación de las granjas muestreadas. Círculo: muestra las granjas de cultivo de tilapia *Oreochromis* spp.

Procedimientos parasitológicos. En cada granja se procesaron 15 peces para el análisis parasitológico. Con la ayuda de un ictiómetro y una balanza, se obtuvieron los datos morfométricos de cada pez (longitud total (cm) y el peso (g)). Posteriormente, a cada uno de

los peces se les revisó la superficie corporal, cavidad bucal, ojos, aletas, cavidad del opérculo, branquias, en búsqueda de monogeneos. Las branquias se colocaron en frascos individuales de 125 mL y se fijaron con agua a punto de ebullición. Todo el material biológico se trasladó al Centro de Sanidad Acuícola del Departamento de Acuicultura, Pesquería y Recursos Naturales Renovables de la Universidad Técnica de Manabí, donde las muestras fueron revisadas bajo un microscopio estereoscópico. Los parásitos encontrados fueron colectados, contados y preservados en alcohol 70% en tubos eppendorf de 2.5 mL. Para la identificación de los monogeneos se utilizó la técnica con jugo de digestión artificial preparado con 0.7 mL de HCl y 0.1 g de pepsina en 100 mL de agua destilada. Para la identificación de los parásitos se usó la clave de Pariselle y Euzet (7). La identificación de los monogeneos fue basada en la morfología de las estructuras esclerotizadas del haptor y el sistema reproductor masculino.

Análisis de la información. Los datos biométricos de los peces analizados se muestran con promedio \pm desviación estándar. Se calcularon los parámetros de infección (prevalencia, abundancia media e intensidad promedio) para cada especie de parásito (8).

Análisis histológicos. Para la descripción de daños histológicos, fragmentos de branquias de 3 peces parasitados por granja ($n=9$) fueron fijados en formalina neutra al 10% por 72 h. Las branquias fueron descalcificadas con ácido clorhídrico al 7% por 30 min (9) y procesadas por la técnica histológica de inclusión en parafina, cortadas en secciones finas (5 μ m) y teñidas con los colorantes de rutina hematoxilina-eosina (H-E) (10). Las laminillas fueron montadas con resina Entellan (10) y observadas con ayuda de un microscopio óptico con objetivos de 4, 10 y 40x. Las imágenes fueron capturadas con una cámara digital de 18 MP acoplada al microscopio.

Aspectos éticos. Los procedimientos de bioética animal del presente estudio cuentan con el permiso emitido por el Comité de Bioética Institucional de la Universidad Técnica de Manabí, asentado en tomo 021-5 folio 21-5-1.

RESULTADOS

A continuación, se muestran los valores mínimos, máximos y promedios de las variables biológicas registradas en los peces analizados (Tabla 1).

Tabla 1. Variables biológicas registradas en tilapia (*Oreochromis* spp.). Se presentan los valores promedios \pm desviación estándar (D.E); valores mínimos y máximos.

Granja	Longitud total (cm)	Peso (g)
1	15 \pm 5.6; 10-29.5	90.66 \pm 48.28; 15-175
2	16.5 \pm 5.83; 11.5-20.5	98.7 \pm 56.66; 32-154
3	17 \pm 4.4; 10.5-20.5	77.5 \pm 45.44; 17.4-127

Se encontraron las siguientes especies de monogeneos:

Cichlidogyrus dossoui Douëllou, 1993

Sitio de infección: Branquia

Localidad: Granja acuícola de Calceta.

Descripción (Figura 2): (basada en 5 monogeneos). Lóbulo cefálico con 4 pares de órganos frontales. Un par de ocelos. Opistohaptor más amplio que el cuerpo, no se encuentra separado del cuerpo (Figura 2A). Opistohaptor con 2 pares de hamuli ventrales, 2 pares de hamuli dorsales y 7 pares de microganchos (Figura 2A-B). Hamuli ventrales amplio de base, con eje largo que termina en punta y raíz bien desarrollada (Figura 2C). Barra ventral en forma de U con extremidades redondeadas. Hamuli dorsales más pequeño y con una raíz más corta que el hamuli ventral. Barra dorsal arqueada con ramas largas y asimétricas (Figura 2B). Microganchos extremadamente largos excepto el par 2 que es más corto (Figura 2D). Órgano copulador muy grande, redondeado y localizado en la parte anterior del monogeneo (Figura 2E). Tubo copulatorio curvado con una pieza accesoria en forma de S.




Figura 2. *Cichlidogyrus dossoui* colectados en tilapia *Oreochromis* spp. de granjas. A. Vista ventral; B. Barra dorsal, ventral y hamuli ventral; C. Detalle de la base de hamuli dorsal mostrando la raíz. D. Detalle de microgancho IV. E. Lóbulo cefálico. OC: órgano copulador.

Otros registros: *Cichlidogyrus dossoui*, fue descrito por primera vez en *Tilapia rendalli*, *Oreochromis mortimeri* y *Serranochromis macrocephalus* colectados en el lago Kariba, Zimbabwe, África (11). Posteriormente fue registrado en varias especies de cíclidos de África *O. mossambicus* (12,13); *C. guineensis* y *C. camerunensis* (14); *Tilapia sparrmanii* y *Coptodon rendalli* (16). En Sur América se ha registrado en *O. niloticus*, *O. aureus* y *O. mossambicus* colectados en México (2) y *O. niloticus* en Panamá (2).

Cichlidogyrus sclerosus Paperna y Thurston, 1969

Sitio de infección: Branquia

Localidad: Granjas acuícolas de Calceta, Puerto Quito y Alluriquín.

Descripción (Figura 3): (basada en 15 monogéneos). Lóbulo cefálico con 4 pares de órganos frontales con un par de ocelos. Opistohaptor redondeado (Figura 3A), con dos pares de hamuli y 7 pares de microganchos. Microganchos cortos; 2 pares más cortos y sin base, otros pares con base corta (Figura 3B). Hamuli dorsal y ventral de forma y tamaño similar, sin distintivas raíces y fuertemente curvados (Figura 3B). Hamuli con filamento. Barra ventral en forma de V y extremidades redondeadas (Figura 3B). Barra dorsal en forma de X con amplios surcos. Vagina ligeramente esclerotizada y recta (Figura 3C). Órgano copulador con pieza accesoria grande (Figura 3C).

Otros registros: *Cichlidogyrus sclerosus*, fue descrito por primera vez en el continente africano infestando a varias especies de cíclidos *O. mossambicus*, *O. niloticus*, *O. leucosticus*, *Haplochromis* sp., *O. spilurus niger*, *T. zillii*; *O. mortimeri* y *S. macricephalus* (11,16). Esta especie también ha sido identificada en el Medio Oriente en *O. aureus*, en Asia en *O. mossambicus*, *O. niloticus* (ver 11), en América en *O. mossambicus*, híbridos de *O. urolepis hornorum* x *O. mossambicus*, *O. aureus* y *O. hornorum* (11).

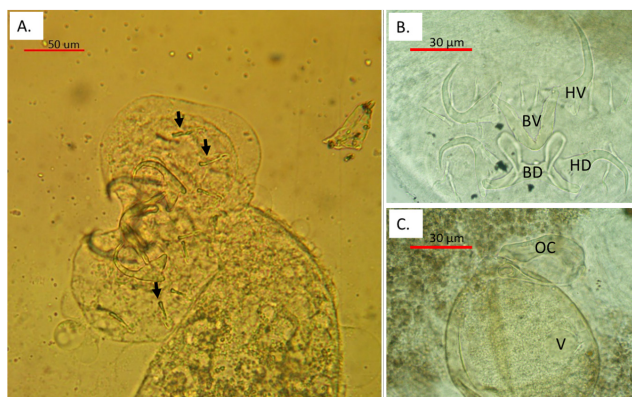


Figura 3. *Cichlidogyrus sclerosus* colectados en tilapia *Oreochromis* spp. de granja. A. Opistohaptor; B. Vista de las estructuras esclerotizadas del haptor en un mismo plano. Nótese la ausencia de raíz y la similitud en el tamaño de los hamuli dorsales y ventrales. C. Complejo genital. HV: Hamuli ventral; HD: Hamuli dorsal; BV: Barra ventral; BD: Barra dorsal. Flechas muestran microganchos. OC: Órgano copulador; V: Vagina.

Parámetros de infección. De los 45 peces analizados, 31 (69%) resultaron positivos para la presencia de al menos una especie de monogéneo. De las dos especies identificadas, *C. sclerosus* presentó los valores de parámetros de infección más altos (Tabla 2). *Cichlidogyrus dossoui* solo se identificó en la granja 1 (Calceta) con una prevalencia del 13% (Tabla 2).

Daños histológicos. Los hospederos parasitados mostraron diferentes grados de hiperplasia en el tejido branquial en función a la intensidad de infección (Figuras 4A-D), e infiltración de leucocitos entre filamentos secundarios. En los hospederos poco parasitados se observó leve hiperplasia cubriendo hasta un 30% de los filamentos secundarios (Figura 4B); en los hospederos con niveles medios de infección, se observó hiperplasia moderada, con fusión de lamelas secundarias y abundantes células mucosas (Figura 4C). En los hospederos con abundantes parásitos se observó hiperplasia severa cubriendo completamente los filamentos secundarios, congestión de vasos sanguíneos con engrosamiento de filamentos secundarios, y abundantes células mucosas (Figura 4D).

Tabla 2. Parámetros de infección prevalencia, abundancia e intensidad medias de cada especie de parásito identificada en las granjas piscícolas de tilapia *Oreochromis* spp.

Granja	Especies de parásitos	Prevalencia %	Abundancia media (D.E)	Intensidad media (D.E)
1 Calceta	<i>Cichlidogyrus sclerosus</i>	60	37 ± 115.43	61.67 ± 146.98
	<i>C. dossoui</i>	13.33	0.4 ± 1.12	3 ± 1.41
2 Puerto Quito	<i>C. sclerosus</i>	66.67	25.67 ± 31.20	38.5 ± 31.07
3 Alluriquín	<i>C. sclerosus</i>	80	10.47 ± 10.15	13.08 ± 9.69

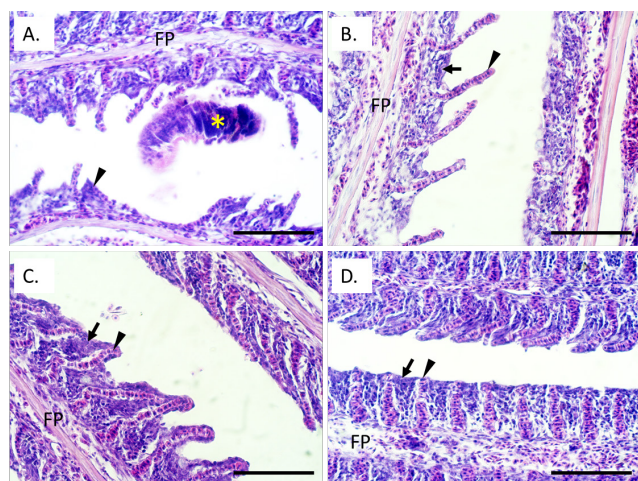


Figura 4. Secciones histológicas de tejido branquial de tilapia *Oreochromis* spp. parasitadas con *Cichlidogyrus* spp. A. Desplazamiento y fusión de filamentos secundarios (cabeza de flecha) por la presencia de *Cichlidogyrus sclerosus* (*). Nótese la hiperplasia moderada entre los filamentos secundarios. B. Hiperplasia leve (flecha) entre los filamentos secundarios (cabeza de flecha) de un hospedero parasitado con 4 *Cichlidogyrus dossoui*. C. Hiperplasia moderada (flecha) entre los filamentos secundarios (cabeza de flecha) de un hospedero parasitado con 68 *Cichlidogyrus sclerosus*. D. Hiperplasia severa (flecha) entre filamentos secundarios (cabeza de flecha) de un hospedero parasitado con 452 *Cichlidogyrus sclerosus*. Nótese el engrosamiento por la congestión de los filamentos secundarios y la congestión en el filamento primario. FP = Filamento primario. Tinción H&E, Escala de barra = 100 μ m

DISCUSIÓN

En todas las granjas de tilapia analizadas encontramos la presencia de monogeneos pertenecientes al género *Cichlidogyrus*. Este género es uno de los grupos de parásitos monogeneos más diversos que infestan a la familia Cichlidae, reportándose en la actualidad aproximadamente 100 especies (15). Originalmente estaba restringido a los ríos y lagos de África, sin embargo, con la expansión de la acuicultura de tilapia en la actualidad se registra tanto en ambientes de cultivo como naturales parasitando cíclidos exóticos y especies nativas de todo el mundo (17,18). A pesar de su amplia distribución en Suramérica (3) este género no ha sido reportado en Ecuador. Soler-Jiménez et al. (3) erróneamente mencionan que Jiménez (19) en su trabajo sobre parásitos de tilapia del Ecuador, reporta *Cichlidogyrus* spp.; sin embargo, este último

autor solo reportó *Dactylogyrus* y *Gyrodactylus* sin identificar las especies. En este sentido, este trabajo constituye el primer registro del género *Cichlidogyrus* infestando a *Oreochromis* spp. del Ecuador.

Los monogeneos de este estudio fueron identificados como *C. dossoui* y *C. sclerosus*. Los monogeneos identificados como *C. dossoui* presentaron características morfológicas distintivas de la especie como: hamuli con raíces bien desarrolladas, hamuli dorsales más pequeños que los ventrales, microganchos III-VII largos, vagina esclerotizada y órgano copulador grande, con piezas accesorias desarrolladas, con extensión digitiforme curvada y con denticulos en la parte convexa (11). Los monogeneos identificados como *C. sclerosus* presentaron las características morfológicas distintivas de la especie como: hamuli grandes con escasa raíz, barras cortas y sólidas, apéndices piriformes en la barra dorsal, vagina recta, ligeramente esclerotizada y órgano copulador grande (7,11). Sin embargo, los ejemplares de este estudio difieren de la descripción original en un menor desarrollo de la raíz de los hamuli, de manera similar a lo reportado en ejemplares de *C. sclerosus* colectados en *Tilapia* (= *Oreochromis*) *mossambica* de Colombia (20). Estudios posteriores que involucren morfometría y/o biología molecular serán necesarios para describir las variaciones intraespecíficas que se puedan presentar en todo el rango de distribución de estas especies; como sugieren algunos autores, quienes han recomendado análisis genéticos para revelar la existencia de plasticidad fenotípica y convergencia evolutiva específicamente en el género *Cichlidogyrus* (21,22).

De las dos especies de monogeneos identificadas en este estudio, *C. sclerosus* se encontró en las tres granjas muestreadas, con parámetros de infección más altos (prevalencias del 60 a 80%, abundancia media de 24.24 ± 68.62 e intensidad promedio de 37.62 ± 82.93) que *C. dossoui*. Probablemente los mayores parámetros de infección en *C. sclerosus* se deban a una mayor distribución de esta especie en tilapias del Ecuador. *Cichlidogyrus sclerosus* se ha reportado infestando a tilapias cultivadas en América, África y Asia (3,12,18), y es considerada la especie de *Cichlidogyrus* más ampliamente distribuida en Latinoamérica (3). De manera similar a este estudio, reportes en *O. niloticus*, *O. mossambicus* y *Tilapia zillii* colectadas en granjas de Japón han mostrado

prevalencias altas (60-100%) y variables entre granjas (18). Esta diferencia en los parámetros de infección entre granjas podría ser el resultado de variaciones en la calidad del agua, así como, en las medidas de manejo de los sistemas acuícolas. Ojwala et al (23) también reportan diferencias en los parámetros de infección de *C. sclerosus* asociados a parámetros fisicoquímicos del agua. Adicionalmente se ha encontrado que los parámetros de infección se modifican con la variabilidad ambiental como el incremento de la temperatura y los cambios hidrológicos (24,25). Este aspecto sería importante evaluarlo en las granjas de tilapia de Ecuador, ya que se presentan dos temporadas climáticas muy marcadas en cuanto a la temperatura ambiental y la precipitación; probablemente las infecciones de este parásito se incrementen durante la temporada climática de lluvias, cuando la temperatura ambiental aumenta en comparación a la temporada climática de secas.

Cichlidogyrus dossoui fue identificado en una sola granja, con parámetros de infección bajos (prevalencia de 13%, abundancia media de 0.4 ± 1.12 e intensidad media de 3 ± 1.41). Esta especie ha sido reportada en sistemas de cultivo de América y África (3,12), y en ambiente natural infectado a *O. niloticus* en México (3). Los parámetros de infección reportados para *C. dossoui* difieren entre estudios, mostrando valores de prevalencia de 18 a 48% (12,26), probablemente asociados a calidad del agua y densidad de cultivo (2). Sin embargo, aunque es menos frecuente que *C. sclerosus*, cuando se presenta con altas prevalencias e intensidad promedio, se han reportado efectos negativos en los hospederos (18).

Existen pocos reportes de los daños histopatológicos producidos por *Cichlidogyrus* en tilapias. En este estudio detectamos que aún en organismos infestados con bajas intensidades, los parásitos causan hiperplasia de las lamelas, lo cual concuerda con lesiones detectadas en *O. niloticus* infectadas con monogéneos de este género (27). La hiperplasia produce un distanciamiento entre el agua y los vasos sanguíneos, afectando el intercambio gaseoso y el equilibrio osmótico; algunos estudios han determinado que dichos daños ocasionan hipoxia, pérdida del equilibrio y movimientos erráticos (28,29), adicionalmente estas lesiones son puerta de entrada de otros patógenos como es el caso de los hongos y las bacterias (10,30). Aunque en muchos estudios no se han analizado

los daños histológicos, las infecciones con *C. sclerosus* han mostrado efectos negativos en las tasas de crecimiento y factores de condición de los hospederos, problemas respiratorios y mortalidad (10,26), probablemente asociados a las alteraciones branquiales.

En este estudio, se reporta por primera vez dos especies del género *Cichlidogyrus* parasitando tilapias en cultivos del Ecuador. Este resultado es importante, ya que varios autores mencionan que los miembros de este grupo de parásitos afectan severamente el estado de salud de los peces en sistemas de cultivo con altas densidades de siembra y pobre calidad de agua (3,26). Se recomienda ampliar el estudio a granjas de otras zonas del Ecuador, con mayor enfoque en fase de alevinaje donde estos parásitos causan más daños, para proponer medidas de prevención y control que minimicen el impacto negativo de estos patógenos. *Cichlidogyrus sclerosus* no solo se ha registrado en cultivos de tilapias a nivel mundial, sino que también se han encontrado en peces nativos de varios países (3), por lo que es importante estudiar la posible presencia e impacto de estos monogéneos en especies nativas del Ecuador, un país con gran diversidad de peces y un alto endemismo de muchas especies.

Conflicto de intereses

Los autores declaran no tener intereses en competencia.

Agradecimientos

Al proyecto de investigación "Solapamiento de nichos e interacciones tróficas y de parásitos entre el chame (*Dormitator latifrons*) y la tilapia (*Oreochromis niloticus*) en el estuario del río Chone y el humedal La Segua". Al Ing. Ac. Milton Montufar-Romero MBA. del Instituto Público de Investigación de Acuicultura y Pesca (IPIAP); Ministerio de Producción, Comercio Exterior, Inversiones y Pesca (MPCEIP) zonal 7; A la Ing. Maggy Castro propietario de Acuimag International CIA. LTDA y al B.Sc. Arturo Silva propietario de la Empresa Acuatisa, por el apoyo logístico; Al Centro de Sanidad Acuícola y al grupo SAISA del Departamento de Acuicultura, Pesca y Recursos Naturales Renovables; Universidad Técnica de Manabí, por financiar parte de este estudio.

REFERENCIAS

1. Wilson JR, Saunders RJ, Hutson KS. Parasites of the invasive tilapia *Oreochromis mossambicus*: evidence for co-introduction. *Aquat Invasions*. 2019; 14(2):332–349. https://www.reabic.net/aquaticinvasions/2019/AI_2019_Wilson_et al.pdf
2. Paredes-Trujillo A, Velázquez-Abunader I, Torres-Irineo E, Romero D, Vidal-Martínez VM. Geographical distribution of protozoan and metazoan parasites of farmed Nile tilapia *Oreochromis niloticus* (L.) (Perciformes: Cichlidae) in Yucatán, Mexico. *Parasit Vectors*. 2016; 9(66). <https://doi.org/10.1186/s13071-016-1332-9>
3. Soler-Jiménez LC, Paredes-Trujillo AI, Vidal-Martínez VM. Helminth parasites of finfish commercial aquaculture in Latin America. *J Helminthol*. 2017; 91(2):110–136. <https://doi.org/10.1017/S0022149X16000833>
4. Gonzales-Fernández JG. Parasitofauna of tilapia cause mortalities in fingerlings in two fishfarms, Lima, Peru. *Neotrop Helminthol*. 2012; 6(2):219–229. <https://sisbib.unmsm.edu.pe/BVRevistas/neohel/v6n2/pdf/a08v6n2.pdf>
5. Jacome J, Quezada C, Sánchez O, Pérez JE, Nirchio M. Tilapia en Ecuador: paradoja entre la producción acuícola y la protección de la biodiversidad ecuatoriana. *Rev peru de biol*. 2019; 26(4):543–550. <http://dx.doi.org/10.15381/rpb.v26i4.16343>
6. FAO. (2020). Fisheries Division, Statistics and information Branch. FishStatJ: Universal software for fishery statistical time series. Copyright 2020. <http://www.fao.org/fishery/statistics/software/fishstatj/es>
7. Pariselle A, Euzet L. Systematic revision of dactylogyridean parasites (Monogenea) from cichlid fishes in Africa, the Levant and Madagascar. *Zoosystema* 2009; 31(4):849–898. <https://doi.org/10.5252/z2009n4a6>
8. Bush AO, Lafferty KD, Lotz JM, Shostak AW. Parasitology Meets Ecology on Its Own Terms: Margolis et al. Revisited. *J Parasitol*. 1997; 83(4):575–583. <https://www.doi.org/10.2307/3284227>
9. Wolf J, Baumgartner W, Blazer V, Camus AC, Engelhardt JA, Fournie JW, et al. Non-lesions, misdiagnoses, missed diagnoses, and other interpretive challenges in fish histopathology studies: a guide for investigators, authors, reviewers, and readers. *Toxicol Pathol*. 2014; 43: 297–325. <https://www.doi.org/10.1177/0192623314540229>
10. Steckert LD, Cardoso L, Jerônimo GT, Benites S, Martins ML. Investigation of farmed Nile tilapia health through histopathology. *Aquaculture*. 2018; 486:161–169. <https://www.doi.org/10.1016/j.aquaculture.2017.12.021>
11. Douellou L. Monogeneans of the genus *Cichlidogyrus* Paperna, 1960 (Dactylogyridae: Ancyrocephalinae) from cichlid fishes of Lake Kariba (Zimbabwe) with descriptions of five new species. *Syst Parasitol*. 1993; 25:159–186. <https://www.doi.org/10.1007/BF00007007>
12. Madanire-Moyo GN, Matla MM, Olivier PAS, Luus-Powell WJ. Population dynamics and spatial distribution of monogeneans on the gills of *Oreochromis mossambicus* (Peters, 1852) from two lakes of the Limpopo River System, South Africa. *J Helminthol*. 2011; 85(2):146–152. <https://www.doi.org/10.1017/S0022149X10000301>
13. Madanire-Moyo GN, Luus-Powell WJ, Olivier PA. Diversity of metazoan parasites of the Mozambique tilapia, *Oreochromis mossambicus* (Peters, 1852), as indicators of pollution in the Limpopo and Olifants river systems. *OJVR*. 2012; 79:1–9. <https://doi.org/10.4102/ojvr.v79i1.362>

14. Pariselle A, Bitja Nyom AR, Bilong Bilong C. Checklist of the ancyrocephalids (Monogenea) parasitizing *Tilapia* species in Cameroon, with the description of three new species. *Zootaxa*. 2013; 3599, 78–86. <https://doi.org/10.11646/zootaxa.3599.1.7>
15. Fannes W, Vanhove MPM, Huyse T. Redescription of *Cichlidogyrus tiberianus* Paperna, 1960 and *C. dossoui* Douëllou, 1993 (Monogenea: Ancyrocephalidae), with special reference to the male copulatory organ. *Syst Parasitol*. 2017; 94(1):133–44. <https://www.doi.org/10.1007/s11230-016-9685-1>
16. Paperna I, Thurston JP. (1969) Monogenetic trematodes collected from cichlid fish in Uganda; including the description of five new species of *Cichlidogyrus*. *Rev Zool afric*, 1969; 79(1-2):15-33. <https://www.cabdirect.org/cabdirect/abstract/19700802719>
17. Aguirre-Fey D, Benítez-Villa GE, Pérez-Ponce de León G, Rubio-Godoy M. Population dynamics of *Cichlidogyrus* spp. and *Scutogyrus* sp. (Monogenea) infecting farmed tilapia in Veracruz, México. *Aquaculture*. 2015; 443:11–15. <https://www.doi.org/10.1016/j.aquaculture.2015.03.004>
18. Maneepitaksanti W, Nagasawa K. Monogeneans of *Cichlidogyrus* Paperna, 1960 (Dactylogyridae), gill parasites of tilapias, from Okinawa Prefecture, Japan. *Biogeography* 2012; 14:111–119. https://ir.lib.hiroshima-u.ac.jp/files/public/3/34082/20141016200842209265/Biogeography_14_111.pdf
19. Jiménez R. Enfermedades de tilapia en cultivo. Cámara Ecuatoriana del Libro, Núcleo de Pichincha; 2007. <https://isbn.cloud/9789942010735/enfermedades-de-tilapia-en-cultivo/>
20. Kritsky DC, Thatcher VE. Monogenetic trematodes (Monopisthocotylea: Dactylogyridae) from freshwater fishes of Colombia, South America. *J Helminthol*, 1974; 48:59-66. <https://doi.org/10.1017/S0022149X00022604>
21. Messu Mandeng FDM, Bilong Bilong CF, Pariselle A, Vanhove MPM, Bitja Nyom AR, Agnès J-F. A phylogeny of *Cichlidogyrus* spp. (Monogenea, Dactylogyridae) clarifies a host-switch between fish families and reveals an adaptive component to attachment organ morphology of this parasite genus. *Parasit Vectors*. 2015; 8:582. <https://doi.org/10.1186/s13071-015-1181-y>
22. Vignon M, Pariselle A, Vanhove MPM. Modulatory in attachment organs of African *Cichlidogyrus* (Platyhelminthes: Monogenea: Ancyrocephalidae) reflects phylogeny rather than host specificity or geographic distribution. *Biol J Linn Soc*. 2011; 102:694–706. <https://doi.org/10.1111/j.1095-8312.2010.01607.x>
23. Ojwala RA, Otachi EO, Kitaka NK. Effect of water quality on the parasite assemblages infecting Nile tilapia in selected fish farms in Nakuru County, Kenya. *Parasitol Res*. 2018; 117(11):3459-3471. <https://doi.org/10.1007/s00436-018-6042-0>
24. Akoll P, Fioravanti ML, Konecny R, Schiemer F. Infection dynamics of *Cichlidogyrus tilapiae* and *C. sclerosus* (Monogenea, Ancyrocephalinae) in Nile tilapia (*Oreochromis niloticus* L) from Uganda. *J Helminthol*. 2011; 86(3):302-310. <https://doi.org/10.1017/S0022149X11000411>
25. Ibrahim MM. Variation in parasite infracommunities of *Tilapia zillii* in relation to some biotic and abiotic factors. *Int J Zool*. 2012; 8(2):59-70. <https://doi.org/10.3923/ijzr.2012.59.70>
26. Paredes-Trujillo A, Velázquez-Abunader I, Papiol V, del Río-Rodríguez RE, Vidal-Martínez VM. Negative effect of ectoparasite burdens on the condition factor from farmed tilapia *Oreochromis niloticus* in the Yucatan, Mexico. *Vet Parasitol*. 2021; 292:109393. <https://www.doi.org/10.1016/j.vetpar.2021.109393>
27. Igeh PC, Avenant-Oldewage A. Pathological effects of *Cichlidogyrus philander* Douëllou, 1993 (Monogenea, Ancyrocephalidae) on the gills of *Pseudocrenilabrus philander* (Weber, 1897) (Cichlidae). *J Fish Dis*. 2020; 43(2):177–184. <https://www.doi.org/10.1111/jfd.13121>

28. Martins ML, Cardoso L, Marchiori N, Benites de Pádua S. Protozoan infections in farmed fish from Brazil: diagnosis and pathogenesis. *Rev. Bras Parasitol Vet.* 2015; 24(1):1–20. <https://doi.org/10.1590/S1984-29612015013>
29. El-Mansy A, Hamada S, Hasan S, El-Sarnagawy D. Histopathology of farmed freshwater fish infested with different helminthes. *Egypt J Aquat Biol & Fish.* 2011; 15(1):1-13. <https://doi.org/10.21608/EJABF.2011.2072>
30. Alim DIM, Matter HMA. Histopathological alteration induced in gills of juvenile Nile tilapia *Oreochromis niloticus* upon exposure to two bio-pesticides. *Int J Fish Aquat. Stud.* 2015; 2(5):80–83. <https://www.fisheriesjournal.com/archives/?year=2015&vol=2&issue=5&part=B&ArticleId=454>