

IMÁGENES EN NEFROLOGÍA

REVASCULARIZACIÓN ENDOVASCULAR DE VENA YUGULAR INTERNA DERECHA Y POSTERIOR COLOCACIÓN DE CATÉTER PARA HEMODIÁLISIS EN UN PACIENTE CON AGOTAMIENTO DE ACCESOS VASCULARES

ENDOASCULAR REVASCULARIZATION OF THE RIGHT INTERNAL JUGULAR VEIN AND SUBSEQUENT CATHETER PLACEMENT FOR HEMODIALYSIS IN A PATIENT WITH EXHAUSTED VASCULAR ACCESS

Marcel Voos Budal Arins^{1,2,3}, Esteban Mendaro^{1,2,3}, Raúl Llano^{1,2,3}, Pablo Vega^{1,3}

1) Servicio de Hemodinamia y Angiografía Digital, Hospital Naval Pedro Mallo, Buenos Aires, Argentina

2) Sanatorio de la Providencia, Buenos Aires, Argentina

3) Hospital Universitario Centro de Educación Médica e Investigaciones Clínicas Norberto Quirno (CEMIC), Sede Saavedra, Buenos Aires, Argentina

Rev Nefrol Dial Traspl. 2019; 39 (2): 149-51

INTRODUCCIÓN

El aumento progresivo en el número y en la edad de la población en diálisis, en paralelo a las mejoras en el cuidado nefrológico, induce a pensar que el número de pacientes con agotamiento de accesos para diálisis se incrementará con el tiempo.

El agotamiento de accesos vasculares para diálisis es infrecuente, pero a pesar de esto la mayoría de los centros de diálisis tendrán pacientes con pocas opciones y en estado precario.⁽¹⁾

Los pacientes que realizan diálisis a través de catéteres durante muchos años presentan estenosis u oclusión de las venas centrales y los que se dializan por accesos vasculares nativos o protésicos, a menudo tienen agotadas las venas de los miembros superiores.

Estos pacientes tienen opciones muy limitadas de acceso vascular y si su acceso actual falla, se están acercando a una perspectiva de no poder dializar.⁽²⁾

Reportamos el caso de un paciente con agotamiento de accesos vasculares y con requerimiento de diálisis de urgencia. Se efectuó recanalización endovascular de la vena yugular interna derecha y posterior colocación de un catéter transitorio para hemodiálisis de forma exitosa.

Recibimos consentimiento informado por escrito por parte del paciente para publicar las imágenes relacionadas a su caso.

CASO CLÍNICO

Paciente masculino de 61 años de edad, portador de enfermedad renal crónica en estadio 5 que se encuentra en diálisis desde hace varios años. Tiene antecedentes de accesos vasculares nativos y protésicos en ambos miembros superiores que se encuentran trombosados, múltiples catéteres venosos centrales a nivel yugular, subclavio y ambas venas femorales y angioplastia de vena cava superior con stent por síndrome de vena cava superior.

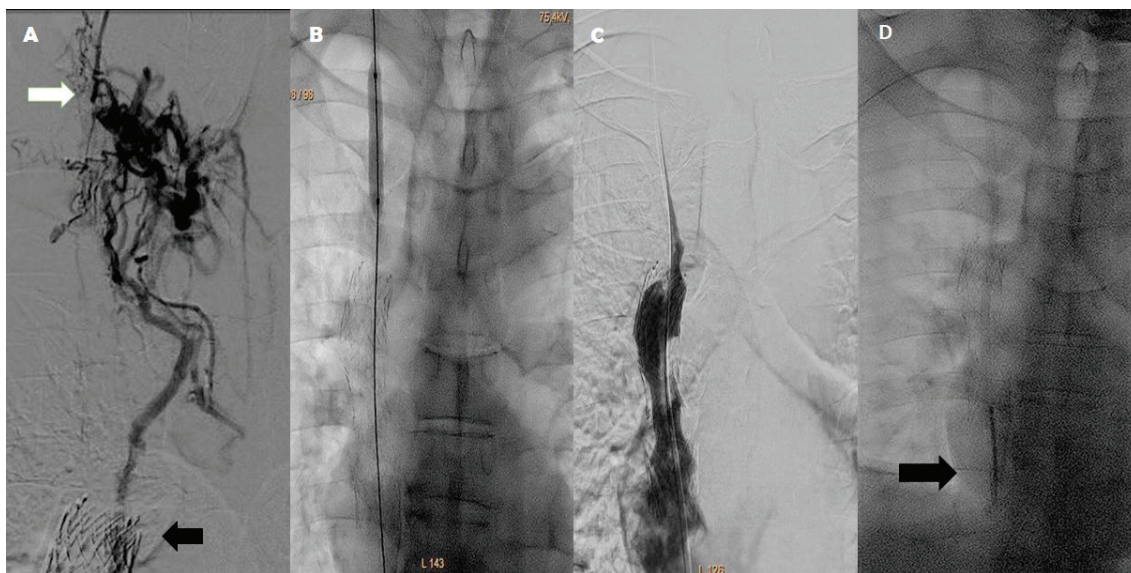
Actualmente, se encontraba en diálisis peritoneal que fue interrumpida por peritonitis.

La exploración con eco-doppler muestra la oclusión de ambas venas yugulares internas, ambas venas subclavias y ambas venas femorales.

Debido a la necesidad de diálisis de urgencia, se realiza una punción guiada por ecografía de un segmento permeable y muy disminuido de calibre de la vena yugular interna derecha con un Abbocath 18 G y a través del mismo se efectuó una flebografía que mostró la oclusión de la vena yugular interna derecha con escasa opacificación de la vena cava superior por circulación colateral (**Figura 1A**).

Luego, se colocó un introductor 8 Fr y, con una guía 0.035" hidrofílica, se logró franquear la oclusión descrita y se la progresó a través del stent implantado en la vena cava superior hasta la vena cava inferior. Para permitir el pasaje del catéter transitorio de diálisis, se realizó angioplastia con balón (**Figura 1B**) lográndose la repermeabilización del vaso (**Figura 1C**). A continuación, se colocó un catéter transitorio Arrow de 12 Fr por 20 cm a nivel de la aurícula derecha sin complicaciones (**Figura 1D**). El paciente se encuentra en hemodiálisis post-procedimiento sin complicaciones.

Figura 1. A. Oclusión de vena yugular interna derecha (flecha blanca) y stent en vena cava superior (flecha negra). B. Angioplastia con balón del trayecto venoso ocluido. C. Flebografía que muestra la vena recanalizada y stent en vena cava superior permeable. D. Catéter en aurícula derecha (flecha negra).



DISCUSIÓN

La tasa de pacientes con agotamiento de accesos vasculares es baja. Estimar la prevalencia del problema es difícil y no existen datos de mortalidad relacionados a esta entidad.⁽³⁾

La incidencia de pacientes con agotamiento de accesos vasculares que requieren de un procedimiento también es difícil de definir. Un estudio reciente mostró que solo 2 pacientes de una cohorte de 97 pacientes remitidos por acceso vascular complejo tenían agotamiento completo

de los accesos vasculares.⁽⁴⁾

El advenimiento de nuevas técnicas y la posibilidad de recuperar accesos vasculares por técnicas endovasculares complejas para el tratamiento de pacientes que eran considerados intratables, puede evitar que lleguen a un estado que ponga en peligro sus vidas.⁽⁵⁾

CONCLUSIÓN

Reportamos un caso complejo de un paciente con agotamiento de accesos

vasculares con requerimiento de diálisis de urgencia que fue resuelto completamente por vía endovascular, mediante la angioplastia de la vena yugular interna derecha que permitió avanzar un catéter transitorio de diálisis hasta la aurícula derecha por dentro de un stent en la vena cava superior.

La recanalización endovascular de venas centrales para diálisis es una práctica conocida y aceptada que puede extender en el tiempo la utilización de accesos vasculares en pacientes complejos.

Conflicto de intereses: Los autores declaran no poseer ningún interés comercial o asociativo que presente un conflicto de intereses con el trabajo presentado.

BIBLIOGRAFÍA

- 1) Inston N, Khawaja A, Mistry H, Jones R, Valenti D. Options for end stage vascular access: Translumbar catheter, arterial-arterial access or right atrial graft? *J Vasc Access*. 2019;1129729819841153.
- 2) Rahman S, Kuban JD. Dialysis Catheter Placement in Patients With Exhausted Access. *Tech Vasc Interv Radiol*. 2017;20(1):65-74.
- 3) Excerpts from the United States Renal Data System 1996 Annual Data Report. *Am J Kidney Dis*. 1996;28(3 Suppl 2):S1-165.
- 4) Shakarchi JA, Nath J, McGrogan D, Khawaja A, Field M, Jones RG, et al. End-stage vascular access failure: can we define and can we classify? *Clin Kidney J*. 2015;8(5):590-3.
- 5) Vachharajani TJ, Agarwal AK, Asif A. Vascular access of last resort. *Kidney Int*. 2018;93(4):797-802.

Recibido en su forma original: 2 de mayo de 2019
Aceptación final: 10 de mayo de 2019
Dr. Marcel Voos Budal Arins
Servicio de Hemodinamia y Angiografía Digital, Hospital
Naval Pedro Mallo, Buenos Aires, Argentina
e-mail: marcelvoos@gmail.com