

## IMAGEN DEL MES

### Adenoma paratiroideo ectópico localizado en la vaina carotídea Ectopic parathyroid adenoma in the carotid sheath.

Maitane I. Orue-Echebarria<sup>1</sup>, Leticia Seisdedos<sup>1</sup>, Lorena Martín<sup>1</sup>, Iñaki Amunategui<sup>1</sup>, Enrique Mercader<sup>1</sup>

DOI 10.31837/cir.urug/2.1.6

Recibido: 25 de enero de 2018  
Aceptado: 23 de febrero de 2018

Mujer de 67 años diagnosticada de hiperparatiroidismo primario hipercalcémico con afectación ósea severa en el seno de estudio por bocio multinodular con nódulos en crecimiento. Los estudios de localización muestran imagen compatible con adenoma paratiroideo izquierdo en probable situación ectópica – Spect-CT (fig.1): craneal al polo superior de lóbulo tiroideo izquierdo cercano a la glándula submaxilar ipsilateral.

Se programa tiroidectomía con paratiroidectomía radioguiada (5 mCi MIBI-99mTc). Intraoperatoriamente (fig.2) se identifica adenoma superior izquierdo localizado en la vaina carotídea, una localización ectópica excepcional, que se aprecia en menos del 1% de los casos.

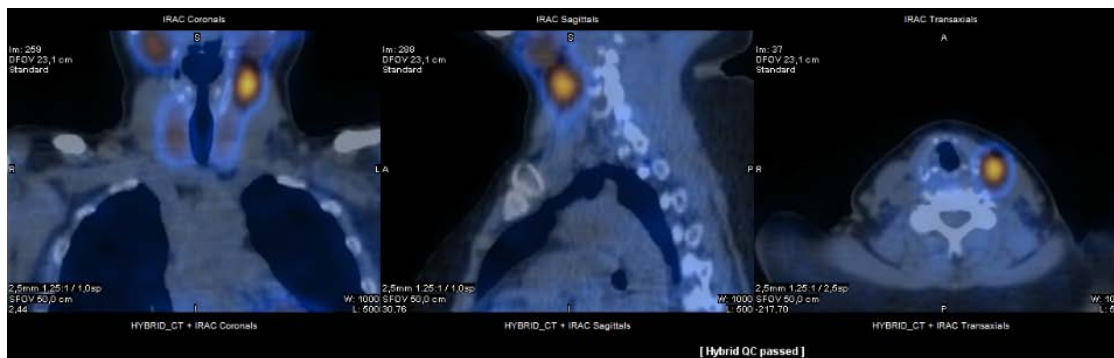

Figura 1

<sup>1</sup> Cirujanos Servicio de Cirugía General y de Aparato Digestivo. Hospital General Universitario Gregorio Marañón. Madrid. España. Contacto: [maoretxe90@hotmail.com](mailto:maoretxe90@hotmail.com)



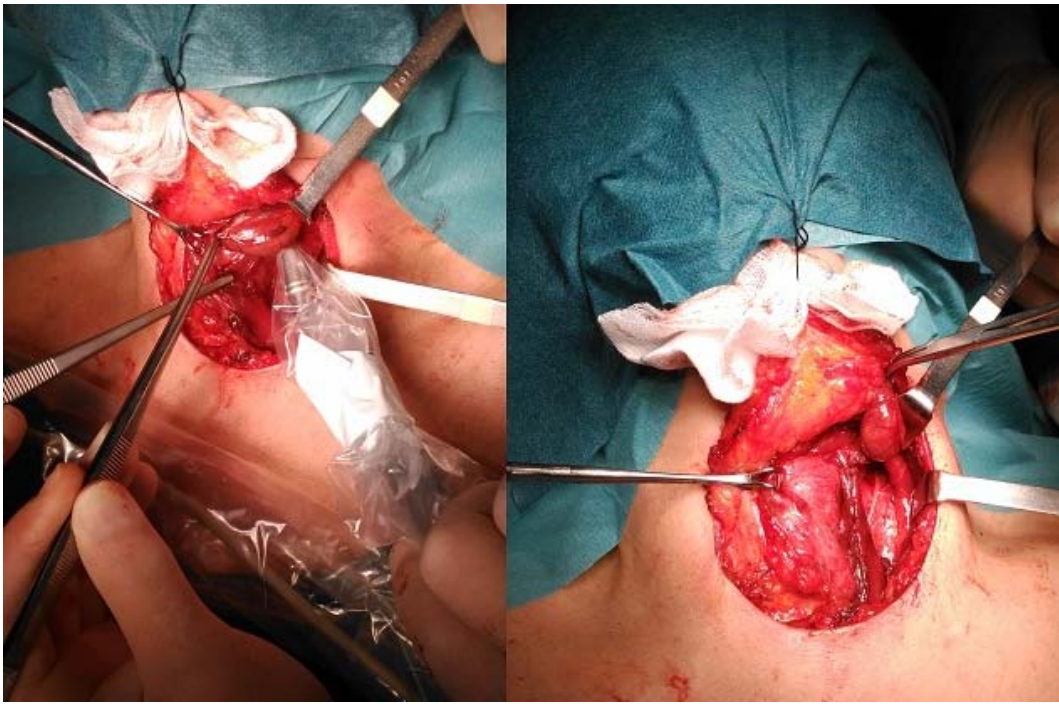


Figura 2

