

IMÁGENES EN NEFROLOGÍA

TROMBOSIS ARTERIAL RENAL BILATERAL COMO CAUSA DE IRA ANÚRICA

BILATERAL RENAL ARTERIAL THROMBOSIS AS A CAUSE OF ANURIC AKI

Leandro Morales Andreau, Lucas Jakimczuk, Damián Orlando Fabriani, María Lorena Ocampo, Griselda Irina Bratti, Carlos Federico Varela, Gustavo Greloni, Guillermo Rosa Diez

Servicio de Nefrología, Hospital Italiano de Buenos Aires, Buenos Aires, Argentina

Rev Nefrol Dial Traspl. 2018;38(2): 160-2

INTRODUCCIÓN

La presentación de injuria renal aguda (IRA) anúrica de paciente que concurre desde el ambulatorio, luego de descartar la patología obstructiva, nos lleva a pensar en causas menos frecuentes. Es menester pensar siempre en insuficiencia renal rápidamente progresiva (IRRP) y causas vasculares. Se presenta un caso de trombosis de arterial renal bilateral con el fin de recordar una causa poco frecuente IRA corregible.

CASO CLÍNICO

Hombre de 71 años, con antecedentes de fractura lumbar luego de traumatismo hace 4 años, consumo habitual de antiinflamatorios no esteroides (AINE). Lesiones líticas a nivel de T11 y T12 con biopsia sin diagnóstico específico. Consulta por anuria de 24 hs de evolución más hipertensión. Al ingreso refiere inicio hipertensión arterial (HTA) en los últimos 4 días, por lo que fue tratado con inhibidores de la enzima convertidora de la angiotensina (IECAs), progresando con síndrome urémico y anuria.

La analítica: creatinina 8.24 mg/dl (valor conocido del mes previo a la consulta 1.06 mg/dl). Sin anemia ni plaquetopenia, ionograma de ingreso: Na 128 mEq/l, K 4.7 mEq/l, orina con parámetros de necrosis tubular aguda (NTA),

FeNA 58%, índice pr/cr 5 gr con sedimento urinario GR abundantes con dismórficos 97%. Perfil inmunológico: factor antinúcleo (FAN) 1/80, anticuerpos anticitoplasma de neutrófilos (ANCA) y anticuerpos anti MBG negativos, lactato deshidrogenasa (LDH) 319 UI.

Se descarta patología obstructiva por ecografía renal. No se puede valorar flujo de arterias renales por Doppler; la Angio TC demuestra trombosis aguda del sector proximal de ambas arterias renales. Arteria renal accesoria inferior izquierda con trombosis en su tercio proximal con repermeabilización distal. Anticoagulante lúpico, anticardiolipinas y beta2 glicoproteínas negativas; proteínas C y S normales sin mutaciones en factor II y V.

El paciente requiere inicio de diálisis. Se realiza hemodinamia con angioplastia transluminal de lesión arterial renal derecha e izquierda a nivel ostial, obstruida en 100%. Con implante de stent en ambas arterias. Se interpreta como infarto renal agudo bilateral secundario a trombosis arterial bilateral. Evoluciona con recuperación del ritmo diurético y recuperación parcial de la función renal, sin requerimiento de diálisis.

Tiempo después se detecta en rebiopsia de MTTs ósea, carcinoma sarcomatoide sin foco primario claro.

CONCLUSIÓN

La trombosis de arteria renal bilateral es una causa rara de presentación de IRA anúrica. Debemos pensarla en todos los pacientes con

este cuadro clínico luego de descartar patología obstructiva. El diagnóstico y terapéutica precoz son la única posibilidad de recuperación de la función renal en estos individuos.

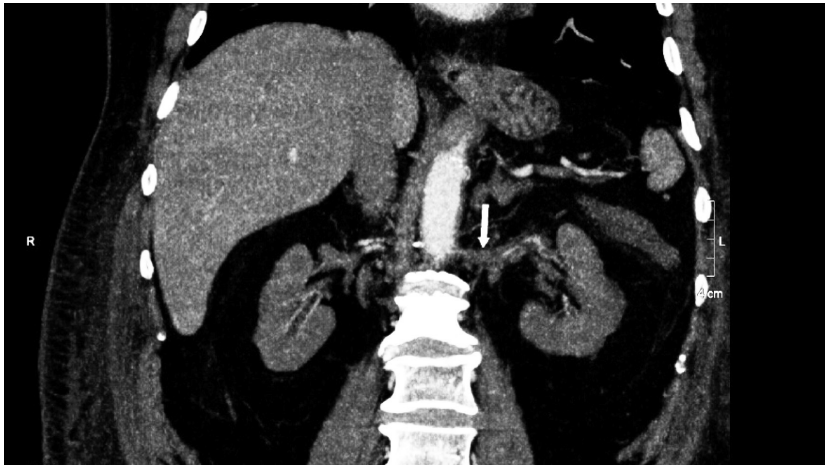


Imagen 1. Angiotomografía renal con contraste endovenoso, corte coronal a nivel de la arteria renal izquierda se evidencia dilatación de la misma y defecto en la opacificación de carácter agudo. Hallazgo vinculable a trombosis aguda.

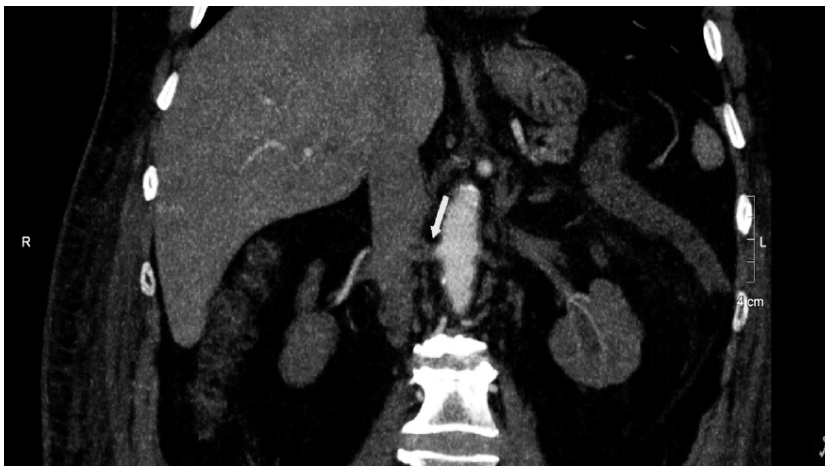

Imagen 2. Angiotomografía renal con contraste endovenoso, corte coronal. Defecto en la opacificación de la arteria renal derecha con reperfusión distal. Hallazgo compatible con trombosis aguda.

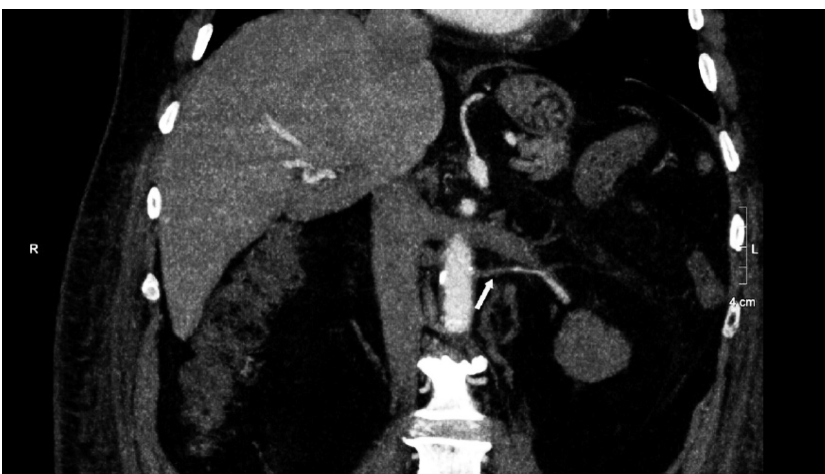

Imagen 3. Angiotomografía renal con contraste endovenoso, corte coronal. En riñón izquierdo se visualiza variante anatómica correspondiente a arteria polar renal, con defecto en la opacificación proximal y reperfusión distal. Hallazgo compatible con trombosis aguda.

BIBLIOGRAFÍA RECOMENDADA

- Bohé J, Juillard L. [Acute renal failure. Anuria]. *Rev Prat.* 2007;57(17):1953-62.
- Fogel RI, Endreny RG, Cronan JJ, Chazan JA. Acute renal failure with anuria caused by aortic thrombosis and bilateral renal artery occlusion. A report of two cases. *RI Med J.* 1987;70(11):501-4.
- Khan U, Razdan R, Perazella MA. Anuric acute kidney injury in neurofibromatosis 1. *Am J Kidney Dis.* 2013;61(3):519-22.
- Pontremoli R, Rampoldi V, Morbidelli A, Fiorini F, Ranise A, Garibotto G. Acute renal failure due to acute bilateral renal artery thrombosis: successful surgical revascularization after prolonged anuria. *Nephron.* 1990;56(3):322-4.
- Summa KC, Jain B. Acute Anuric Renal Failure in an 80-Year-Old Man. *JAMA.* 2017;317(14):1471-2.
- Woittiez KJ, van Buren M, Kesecioglu J. Renal artery stenosis: a classic presentation, a rare cause. *BMJ Case Rep.* 2012;2012.

Recibido en su forma original: 01 de marzo de 2018
Aceptación final: 16 de marzo de 2018
Dr. Leandro Morales Andreau
Servicio de Nefrología, Hospital Italiano de Buenos Aires,
Buenos Aires, Argentina
e-mail: leandro.morales@hospitalitaliano.org.ar