

Melanoma de la Mucosa Oral: Historia Natural de la Enfermedad a Propósito de un Caso

Oral Mucosal Melanoma: The Natural History of the Disease a Case Report

Daniel Cortés-Caballero^{*,}; Pablo Cortés^{*}; Carlos Avendaño^{***};
Humberto Velásquez^{****,*****} & Daniel Segovia^{*****}**

CORTÉS-CABALLERO, D.; CORTÉS, P.; AVENDAÑO, C.; VELÁSQUEZ, H. & SEGOVIA, D. Melanoma de la mucosa oral: Historia natural de la enfermedad a propósito de un caso. *Int. J. Med. Surg. Sci.*, 2(3):531-536, 2015.

RESUMEN: El Melanoma de la Mucosa Oral es una enfermedad muy agresiva que requiere una detección temprana mediante biopsia de lesiones melánicas con características sospechosas y un tratamiento quirúrgico de resección con márgenes amplios, disección de nódulos linfáticos cervicales y terapias coadyuvantes orientadas a erradicar de manera sistémica las células neoplásicas. El objetivo de este reporte es mostrar la evolución de esta enfermedad en un caso clínico donde el paciente no aceptó un tratamiento y así comprender sus fases primarias, la posterior invasión de los tejidos adyacentes y finalmente como se disemina a los nódulos linfáticos cervicales y órganos vitales a distancia provocando una falla a nivel sistémico.

PALABRAS CLAVE: Melanoma; Melanoma mucoso, Melanoma maligno oral; Lesiones melánicas; Cavidad oral.

INTRODUCCIÓN

El melanoma de la Mucosa Oral (MMO) es una neoplasia maligna muy agresiva que se puede presentar como una macula o tumor, asimétrica de bordes irregulares, de color marrón oscuro, negro, azul y rojo, liso o elevado. Su supervivencia es baja y su pronóstico es pobre, peor que el de melanoma cutáneo debido a la facilidad de producir metástasis (Ahmadi-Motamayel *et al.*, 2013).

En cuanto a su incidencia se estima que representa del 0,2 al 0,8 % de todos los melanomas (Mohan *et al.*, 2013; Pingarrón Martín *et al.*, 2014; Lazarev *et al.*, 2014) y el 0,26-0,5% de los cánceres orales. Dentro de los tipos de melanoma de mucosas de cabeza y cuello, se ubica en tercer lugar después del de nariz y de senos paranasales. En la cavidad oral

su localización más común es el paladar duro (47 %) y la encía del maxilar (28 %), lo que hace más raro su aparición en mandíbula. En relación al sexo, no aparenta preferencias (Pingarrón Martín *et al.*; Mohan *et al.*). Se presenta en forma más uniforme entre los 20 y 80 años es más común en Japón, África y países occidentales (Sharma, 2012).

Los melanocitos son células especializadas en la producción de melanina que se encuentran en el estrato basal en una proporción de uno por cada diez células basales. El MMO comienza con mutaciones en el ADN, las que provocan una proliferación y expansión de células atípicas dentro de los estratos del epitelio, conocida como fase de crecimiento radial (Aris, 2009) o melanoma in situ (Bakshi *et al.*, 2014).

* Servicio de Cirugía Maxilofacial, Hospital Puerto Montt, Servicio de Salud del Reloncaví, Puerto Montt, Chile.

** Programa de Doctorado en Ciencias Médicas, Universidad de la Frontera, Temuco, Chile.

*** Hospital de Puerto Aysén, Servicio de Salud Aysén, Puerto Aysén, Chile.

**** Programa de Magíster en Odontología, Facultad de Odontología, Universidad de La Frontera, Temuco, Chile.

***** Facultad de Odontología, Universidad San Sebastián, Puerto Montt, Chile.

***** Residente de Cirugía y traumatología Bucal y Maxilofacial, Universidad de los Andes, Santiago, Chile.

La característica clínica principal es una mácula con márgenes difusos, asimétrica y de color negro o marrón debido a la producción de melanina (Mohan et al.). También se puede presentar de color grisáceo, negro-violáceo o como una lesión despigmentada (Pingarrón Martín et al.).

Clinicamente, estas lesiones son muy similares a los nevus, por lo que variadas investigaciones se han orientado en determinar si existe una asociación en el origen del melanoma. En este sentido Weatherhead et al. (2007) realizaron un estudio prospectivo de 377 pacientes con diagnóstico positivo de melanoma cutáneo, de los cuales un 42 % se originó de un nevus, un 34 % fueron melanomas de novo y el 24 % eran inciertos. Ellos concluyeron que los pacientes que presentan un melanoma resultante de un nevus preexistente tenían un mayor espesor de Breslow y por lo tanto un peor pronóstico que los melanomas de novo. Además existen reportes de "melanosis" de larga data antes de la aparición lesiones nodulares, historia hasta de 10 años de evolución.

Una vez que los melanocitos atípicos penetran la membrana basal e invaden la submucosa, comienza la fase de crecimiento vertical (Aris). En este período es fundamental el aporte nutricional dado por la angiogénesis, inducida por factores reguladores expresados por las células neoplásicas como el factor de crecimiento vascular endotelial VEGF (Roa, 2014), el cual es además es un factor asociado a la progresión y metástasis de tumores malignos (Cantín López et al., 2008). En esta etapa sus características clínicas se expresan como un tumor asimétrico, irregular en su contorno, de color negro, marrón, gris, morado, rojo o blanco y que al invadir tejidos adyacentes pueden provocar sangrado, dolor, alteración de la oclusión dentaria, aumento de la movilidad de los dientes y el retraso en la curación de los alvéolos post-extracción (Mohan et al.; Bakshi et al.).

En este momento las células neoplásicas se relacionan con los vasos sanguíneos y los vasos linfáticos comenzando su diseminación a distintos lugares del organismo.

Los nódulos linfáticos cervicales son los sitios más comunes para las metástasis del MMO (Bakshi et al.; Rivera et al., 2010). Morton et

al. (2005) encontraron una relación entre el grosor de la lesión y la probabilidad de metástasis en los nódulos linfáticos.

Por otra parte Tejera-Vaquero et al. (2012) crearon un modelo basado en su tasa de crecimiento (TC), para estimar el tiempo que tarda el melanoma cutáneo en desarrollar metástasis, concluyendo que la diseminación metastásica depende de la TC, obteniendo como resultados sólo 1 mes para aquellos melanomas con una TC rápida y más de 5 años para aquellos con una TC muy lenta.

La estructura más cercana que se ve afectada por una metástasis es el nódulo linfático centinela. En este sentido cualquier nódulo palpable en el cuello o fijo al los tejidos adyacentes debe ser sospechoso de metástasis (Ahmadi-Motamayel et al.).

Finalmente, a través de la vía hematológica las células neoplásicas pueden invadir tejidos y órganos a distancia, siendo los más en un MMO el pulmón, hígado, hueso y cerebro (Sharma), Esto es signo de una enfermedad avanzada, produciendo una severa falla en los órganos afectados y provocando finalmente la muerte del enfermo.

El objetivo de este reporte es mostrar la evolución natural de esta enfermedad en un caso clínico, donde el paciente no aceptó el tratamiento. Se muestran sus fases primarias, la posterior invasión de los tejidos adyacentes y finalmente como se disemina a los nódulos linfáticos cervicales y órganos vitales a distancia provocando una falla a nivel sistémico.

REPORTE DEL CASO

Paciente sexo femenino de 19 años de edad que consulta derivada de centro de atención primaria por mácula negra no dolorosa en la zona de la encía bucal izquierda mandibular, con evolución de 9 años aproximadamente. Al examen intraoral presentó una lesión pigmentada en la encía bucal, zona anterior de la mandíbula desde el canino izquierdo extendiéndose hasta el incisivo central izquierdo, asimétrica, con bordes irregulares, de to-

nalidad negra, 2 x 1 cm de, plana, no sangrante (Fig. 1). No se observaron alteraciones en la radiografía panorámica en relación a la zona de estudio (Fig. 2).

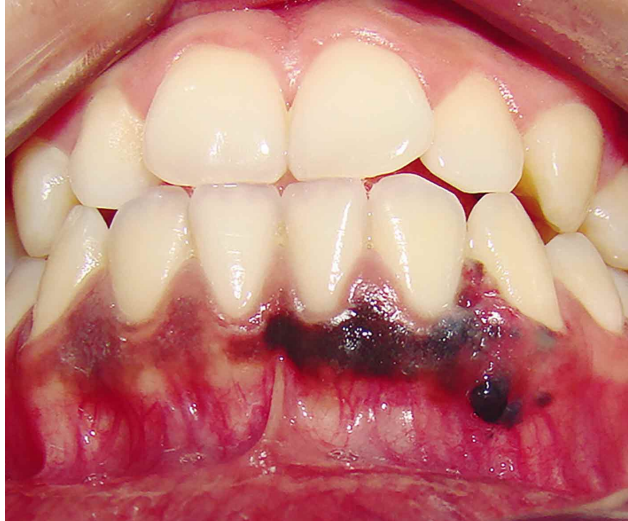

Fig. 1. Mácula de márgenes irregulares en la encía bucal mandibular.

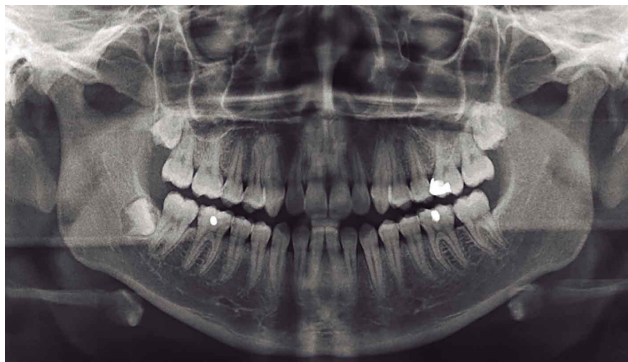


Fig. 2. Radiografía Panorámica de la paciente en la primera consulta.

Al examen extraoral se observó una facie simétrica, piel normal y la paciente se encontraba asintomática. Destacó la presencia una adenopatía palpable a nivel del ángulo mandibular ipsilateral. Inmediatamente se efectuó la biopsia incisional bajo anestesia local. La histopatología de la lesión junto con el estudio inmunohistoquímico, que mostró reacción positiva para HMB-45, concluyen que los hallazgos eran compatibles con "tumor fusocelular ulcerado compatible con Melanoma". El caso es presentado al comité de oncología. Donde se decide terminar la etapa de la lesión.

Se realizó estudio de diseminación con scanner de Torax, de Abdomen y Pelvis, no informándose hallazgos o signos patológicos de metástasis en esa ocasión. En la Ecotomografía Cervical se observaron linfonodos submandibulares y sublinguales bilaterales de aspecto indeterminado con nódulo dominante submandibular izquierdo.

Se planificó la biopsia ganglionar donde se extrajo adenopatía de 25 mm de diámetro, de color negrozco y consistencia firme (Fig. 3). Se envía a estudio histopatológico donde la impresión diagnóstica de anatomía patológica fue de un ganglio linfático extensamente infiltrado por un melanoma.

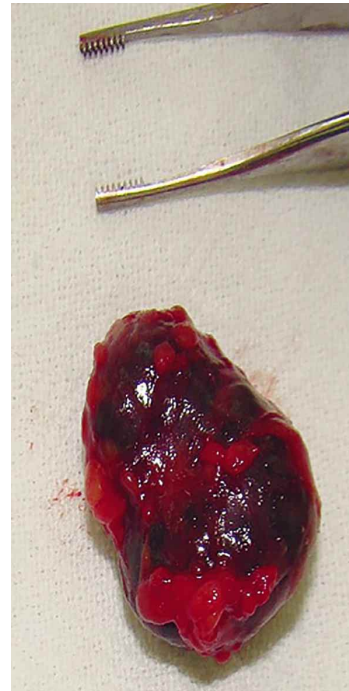


Fig. 3. Nódulo linfático infiltrado por melanoma.

Se etapificó como estadio III (T2 N1 M0) presentándose los antecedentes de la paciente al Comité Oncológico del Hospital de Puerto Montt y en conjunto con la Fundación Arturo López Pérez se decidió que el tratamiento apropiado era resección en bloque mandibular con márgenes libres de 2 cm y la resección total de los nódulos linfáticos cervicales. Se explicó a la paciente y se programó la cirugía dentro de 7 días. Transcurrida la semana la paciente no se

presentó a la cirugía. Se contacta telefónicamente para citarla a control con familiares. Acude a control junto a su esposo; se explicó nuevamente la necesidad de la cirugía, en lo que consistía esta, y las complicaciones de no realizarse el tratamiento planteado. Ambos decidieron rechazar la operación por motivos personales, dejándolo consignado en la ficha clínica, a pesar de mal pronóstico. Se deja expresa constancia que pueden regresar cuando lo estimen conveniente para retomar el tratamiento.

Ocho meses más tarde la paciente acudió relatando dolor intenso en zona mentoniana. Al examen extraoral se observó asimetría facial secundaria de un aumento de volumen en el cuerpo mandibular y mentón izquierdo, con límites difusos, indurados y dolorosos a la palpación. La piel se encontraba normal. Al examen intraoral presentaba una lesión de 6,5 cm de diámetro, ulcerado de color negro, doloroso, en la zona anterior izquierda de la mandíbula, la cual desplazaba dientes (Fig. 4).

En la radiografía panorámica se observó una imagen radiolúcida de bordes irregulares, entre el canino inferior izquierdo extendiéndose hasta medial del incisivo lateral inferior derecho con desplazamiento de los dientes incisivo lateral y central izquierdos, más incisivo central derecho (Fig. 5).

Se solicitó Tomografía Computarizada (CT) de cerebro con y sin contraste, de torax, de Abdomen y Pelvis. Encontrándose imágenes sugerentes con metástasis ganglionar cervical, pulmonar y hepática;

Se presenta nuevamente al Comité de Oncología, esta vez como estadio IV (T4 N1 M1c). La paciente fue derivada a oncología con el diagnóstico de Melanoma Intraoral Estadio IV. Se decide tratamiento en base quimioterapia más tratamiento paliativo. La paciente ingresó a la unidad del dolor del Hospital Puerto Montt, en donde la mantuvieron con paracetamol 500 mg cada 6 horas, metoclopramida 10 mg cada 6 horas y tramadol 100 mg cada 4 h y en controles semanales se consignó disminución de la escala del dolor (EVA), se mantuvo con estas indicaciones por un tiempo de 4 meses, periodo en el cual culminó con el fallecimiento de la paciente.

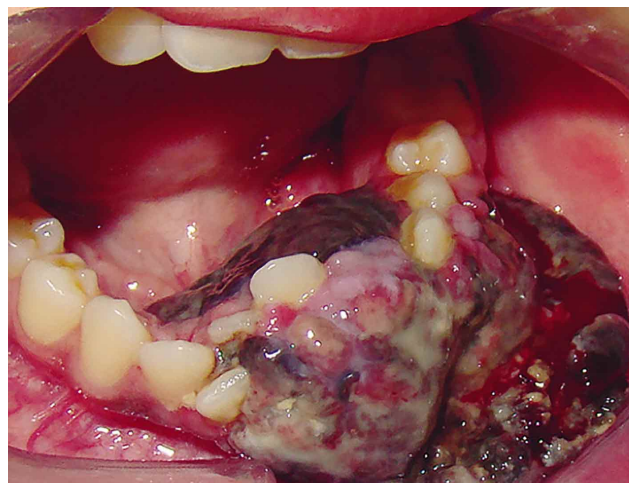


Fig. 4. Tumor ulcerado 8 meses desde la primera consulta.

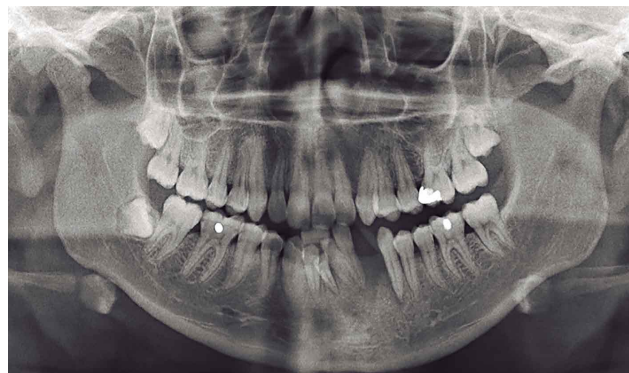

Fig. 5. Radiografía Panorámica ocho meses después de la primera consulta.

DISCUSIÓN

En el presente caso clínico se demuestra que la paciente estuvo dentro de un tercio de los casos en donde una pigmentación oral preexistente dura años antes del diagnóstico de MMO. Las lesiones pigmentadas de origen melanocítico son poco frecuentes en la cavidad oral y presentan un espectro que va desde lesiones inocuas como las manchas melánicas, varios tipos de nevos benignos hasta el MMO que resulta una amenaza para la vida.

El examen clínico y patológico debe hacerse de cualquier lesión sospechosa para evitar el progreso de un MMO, realizando un examen clínico a través de una lista de compro-

bación denominada ABCD (asimetría, bordes irregulares, variación del color, y el diámetro menor a seis milímetros) que es comúnmente utilizada para los melanomas cutáneos (Mohan *et al.*). Una vez determinada una lesión sospechosa, la biopsia es obligatoria y se realiza una excisional con un margen de 1 a 2 mm para las lesiones pequeñas o una biopsia incisional en la parte más sospechosa del tumor en caso de lesiones muy grandes. Una biopsia por aspiración está contraindicada debido a que podría producirse una divulgación accidental de las células neoplásicas dentro de los tejidos adyacentes o incluso en la sangre o fluido linfático, con el consiguiente riesgo de recidivas locales o metástasis (Bakshi *et al.*).

Definida la enfermedad y su estadiaje tipo III, con T2N1 M0 según el American Joint Committee on Cancer (AJCC) (Edge *et al.*, 2010) se determinó en la primera instancia la mandibulectomía izquierda segmentaria con márgenes libres de 2 cm y la resección total de los nódulos linfáticos cervicales, protocolo aprobado por el comité local de oncología y establecido por el instituto nacional del cáncer (NCCN, 2011) en su guía de práctica clínica oncológica de cáncer de cabeza y cuello versión 2. 2011. En cuanto a este tratamiento, existen varios protocolos que se han utilizado dado por la baja incidencia del MMO. Al no existir estudios con niveles de evidencia que se inclinen hacia un tratamiento sobre otro, los protocolos se originan de reuniones de consenso de expertos basados en reportes de series casos y estudios retrospectivos (Lazarev *et al.*). A raíz de esta situación descrita, Pingarrón Martín *et al.* proponen un protocolo basado en su experiencia en donde el elemento central es la re-

sección quirúrgica radical con amplios márgenes de seguridad (2 cm) para obtener un correcto control local y debido a que la supervivencia se relaciona estrechamente a los márgenes quirúrgicos. Por otra parte también concluyen con respecto al tratamiento de los nódulos linfáticos cervicales que la disección cervical debe utilizarse de forma estandarizada, debido a la dificultad anatómica del área intraoral para obtener amplios márgenes de seguridad; la influencia en la tasa de supervivencia de las metástasis cervicales; el mal pronóstico de la enfermedad y a que no existe consenso en la eficacia de este procedimiento (Pingarrón Martín *et al.*; Bakkal *et al.*, 2015).

En relación a los aspectos bioéticos del caso, el principio fundamental de la Autonomía tuvo gran relevancia en la evolución de la enfermedad. La paciente fue informada y se hizo partícipe a familiares y a través de un consentimiento informado, ella deliberó y optó por no realizar el tratamiento sugerido. Las personas tienen el derecho de aceptar o rechazar las intervenciones médicas que afecten su integridad corporal o salud (Mayer Lux, 2011). Sin embargo cuando se impone sólo el principio de Autonomía sin la adecuada interacción con el principio de beneficencia, se pone en subordinación al cirujano y al resto del equipo. Sólo la responsabilidad plena compartida y un acercamiento de tipo psicológico y pedagógico por parte de un equipo de salud podrían lograr que estos pacientes se involucren en los procesos que afectan su enfermedad y superen la desorientación para finalmente aceptar los tratamientos sugeridos por el equipo transdisciplinario (Binetti, 2011), el cual tiene como objeto sólo la salud de los pacientes y mejorar la calidad de vida.

CORTÉS-CABALLERO, D.; CORTÉS, P.; AVENDAÑO, C.; VELÁSQUEZ, H. & SEGOVIA, D. Oral mucosal melanoma: The natural history of the disease a case report. *Int. J. Med. Surg. Sci.*, 2(3):531-536, 2015.

SUMMARY: Oral Mucosal Melanoma is a very aggressive disease that requires early detection by biopsy suspicious lesions, characteristics and surgical treatment resection with wide margins, cervical lymph node dissection and adjuvant therapies aimed at eradicating systemically neoplastic cells. The aim of this report is to show the evolution of this disease in a case where the patient did not accept treatment and thus understanding its earlier stage, the subsequent invasion of adjacent tissues and finally as it spread to the cervical lymph nodes and vital organs remote triggering systemic failure.

KEY WORDS: Melanoma; Mucosal melanoma; Oral malignant melanoma; Melánicas injuries; Oral cavity.

REFERENCIAS BIBLIOGRÁFICAS

- Ahmadi-Motamayel, F.; Falsafi, P. & Baghaei, F. Report of a rare and aggressive case of oral malignant melanoma. *Oral Maxillofac. Surg.*, 17(1):47-51, 2013.
- Aris, M. Origen del melanocito normal y maligno. *Acta Bioquim. Clin. Latinoam.*, 43(3):333-7, 2009.
- Bakkal, F. K.; Basman, A.; Kızıl, Y.; Ekinci, Ö.; Gümüşok, M.; Ekrem Zorlu, M. & Aydil, U. Mucosal melanoma of the head and neck: recurrence characteristics and survival outcomes. *Oral Surg. Oral Med. Oral Pathol. Oral Radiol.*, 120(5):575-80, 2015.
- Bakshi, N.; Mukherjee, S. & Chauhan, Y. S. Surgical decision making in oral mucosal melanoma with lymphadenopathy: Review of literature. *Int. J. Head Neck Surg.*, 5(3):135-9, 2014.
- Binetti, P. Más allá del consentimiento informado: la relación consensual. *Cuad. Bioet.*, 22:509-16, 2011.
- Cantín López, M.; Suazo Galdames, I.; Venegas Rojas, B. & Zavando Matamala, D. Lower lip squamous cell carcinoma: Relationship between angiogenesis grade, histological grading and invasion tumoral front. *Int. J. Morphol.*, 26(1):77-82, 2008.
- Edge, S. P.; Byrd, D. R.; Compton, C. C.; Fritz, A. G.; Greene, F. L. & Trotti, A. (Eds.). *Mucosal melanoma of the head and neck. A. J. C. C. Cancer Staging Manual*. 7a ed. New York, Springer, 2010. pp.97-100.
- Lazarev, S.; Gupta, V.; Hu, K.; Harrison, L. B. & Bakst, R. Mucosal melanoma of the head and neck: a systematic review of the literature. *Int. J. Radiat. Oncol. Biol. Phys.*, 90(5):1108-18, 2014.
- Mayer Lux, L. Autonomía del paciente y responsabilidad penal médica. *Rev. Derecho Pontif. Univ. Catol. Valpo.*, (37):371-413, 2011.
- Mohan, M.; Sukhadia, V. Y.; Pai, D. & Bhat, S. Oral malignant melanoma: systematic review of literature and report of two cases. *Oral Surg. Oral Med. Oral Pathol. Oral Radiol.*, 116(4):e247-54, 2013.
- Morton, D. L.; Cochran, A. J.; Thompson, J. F.; Elashoff, R.; Essner, R.; Glass, E. C.; Mozzillo, N.; Nieweg, O. E.; Roses, D. F.; Hoekstra, H. J.; Karakousis, C. P.; Reintgen, D. S.; Coventry, B. J.; Wang, H. J. & Multicenter Selective Lymphadenectomy Trial Group. Sentinel node biopsy for early-stage melanoma: accuracy and morbidity in MSLT-I, an international multicenter trial. *Ann. Surg.*, 242(3):302-11, 2005.
- National Comprehensive Cancer Network (NCCN). *NCCN Clinical Practice Guidelines in oncology (NCCN guidelines): Head and Neck Cancers. Versión 2.2011*. Washington, National Comprehensive Cancer Network, 2011.
- Pingarrón Martín, L.; González Martín-Moro, J.; Ma, C. Y.; Yu, Z. W. & Zhang, C. P. Melanoma de mucosa intraoral: ¿enfermedad local o sistémica? *Rev. Esp. Cir. Oral Maxilofac.*, 36(1):15-20, 2014.
- Rivera, R. D.; Diamante, M.; Kasten, S. J. & Ward, B. B. Metastatic melanoma to the mandible: case report and review of the literature. *J. Oral Maxillofac. Surg.*, 68(11):2903-6, 2010.
- Roa, I. Conceptos básicos en angiogénesis tumoral. *Int. J. Med. Surg. Sci.*, 1(2):129-38, 2014.
- Sharma, N. Primary oral malignant melanoma: two case reports and review of literature. *Case Rep. Dent.*, 2012:975358, 2012.
- Tejera-Vaquerizo, A.; Nagore, E.; Meléndez, J. J.; López-Navarro, N.; Martorell-Calatayud, A.; Herrera-Acosta, E.; Traves, V.; Guillén, C. & Herrera-Ceballos, E. Chronology of metastasis in cutaneous melanoma: growth rate model. *J. Invest. Dermatol.*, 132(4):1215-21, 2012.
- Weatherhead, S. C.; Haniffa, M. & Lawrence, C. M. Melanomas arising from naevi and de novo melanomas--does origin matter? *Br. J. Dermatol.*, 156(1):72-6, 2007.

Dirección para Correspondencia:
Daniel Cortés-Caballero
Servicio de Cirugía Maxilofacial
Hospital Puerto Montt
Servicio de Salud del Reloncaví
Puerto Montt
CHILE

Email: dr.d.cortes@gmail.com

Recibido : 19-08-2015
Aceptado: 22-09-2015