
SINDROME DE BEHÇET, PRESENTACIÓN DE UN CASO CLÍNICO

¹Zoila Beatriz Carbonell M., ²Antonio Díaz C., ³Pablo Romero A.

¹Odontóloga U. de Cartagena, Especialista en Estomatología y Cirugía Oral U. de Cartagena, Docente F. de Odontología U. de Cartagena.

²Odontólogo U. de Cartagena, Especialista en Periodoncia U. Javeriana, Magister en Educación U. del Norte, Docente U. de Cartagena.

³Estudiante de X semestre F. de Odontología, U. de Cartagena.

Autor responsable de correspondencia: Zoila Beatriz Carbonell Muñoz

Dirección de correo electrónico: zbcarbonell@hotmail.com

RESUMEN

El síndrome de Behçet es una entidad con manifestaciones diversas, dentro de las cuales se observan primordialmente aftas orales y genitales, manifestaciones artríticas, compromisos oculares como uveítis, vasculitis y ocasionalmente afección del sistema nervioso y grandes vasos. Con relación a las causas que pueden originarlo se han estudiado diversas teorías, tomando en los últimos años mucha fuerza las de origen inmunológico, especialmente por la existencia del HLA - B51 y una falta de control inmunológico; a estas teorías le siguen otras que responsabilizan a agentes infecciosos, daño endotelial, entre otros. Últimamente, se concluyó que todas estas entidades contribuyen en su etiopatogenia y actúan en diversos momentos, donde algunos agentes infecciosos pueden provocar una respuesta por parte de las células mononucleares y endoteliales, las cuales en un individuo susceptible por la presencia del HLA - B51, produciría finalmente la generación de una respuesta inflamatoria, concluyendo en una vasculitis. Por ser un síndrome complejo los tratamientos propuestos son múltiples, los cuales implican agentes inmunosupresores, colchicina, esteroides, talidomida; su manejo depende del compromiso sistémico existente. El propósito del presente trabajo es exponer las características de la patología en distintos sistemas así como la conducción de un paciente con este síndrome, haciendo énfasis en las dificultades para el diagnóstico, la necesidad de un trabajo en equipo y la importancia del odontólogo dentro de este equipo. [Carbonell ZB, Díaz A, Romero P. Síndrome de Behçet, presentación de un caso clínico. Ustasalud Odontología 2008; 7: 55 - 60]

Palabras clave: Aftas, Múltiples úlceras, Estomatología, Artralgia, Interdisciplinariedad.

BEHÇET'S DISEASE, A CLINIC CASE PRESENTATION

ABSTRACT

The Behçet's disease is an entity with diverse manifestations, inside which are observed oral and genital sores primarily, arthritic manifestations, ocular commitments as uveitis, vasculitis and occasionally affection of the system nervous and big glasses. In relation to the causes that can originate it diverse theories have been studied, taking in the last years much force those of immunologic origin, especially for the existence of HLA - B51 and a lack of immunologic control, to these theories they continue others that make responsible infectious agents, the damage endotelial, and others. Lately, this concluding that all these entities contribute in their etiopatogenia acting in diverse moments, where some infectious agents can shoot an answer on the part of the mononuclear's and endothelia's cells, those which in a susceptible individual for the presence of HLA - B51, would produce the generation of an inflammatory answer finally, concluding in a vasculitis. Such a complex syndrome, the proposed treatments have been multiple, agents inmunosupresores imply, colchicina, steroids talidomida, depending their handling of the systemic existent commitment. The purpose of this paper is to expose the characteristics of the pathology in different systems as well as the conduction of a patient with this disease, making emphasis in the difficulties for the I diagnose, the necessity of a work in team and the importance of the dentist in this team.

Key words: Sores, Multiple ulcers, Stomatology, Artralgia, Interdisciplinary.

Recibido para publicación: 7 de marzo de 2007. Aceptado para publicación: 12 de junio de 2008.

INTRODUCCIÓN

Es un desorden complejo caracterizado por aftas orales, erupción en la piel, artritis, manifestaciones oculares como uveítis, vasculitis y en algunos casos afección del sistema nervioso y grandes vasos.¹

Con respecto a su prevalencia, esta es alta en medio oriente, Japón y baja en Europa y Estados Unidos.^{2,3} Se presenta entre la segunda y la cuarta década de la vida, es ligeramente más prevalente en hombres que en mujeres.⁴

Se clasifica entre las vasculitis, también existen modificaciones en la función inmunológica, medidores inflamatorios y agentes infecciosos.^{5,6} Genéticamente, se ha asociado con la HLA-B51, cuyo locus se encuentra en el cromosoma 6 junto al gen del factor de necrosis tumoral.⁷ El mecanismo por el cual la HLA-B51 participa en la patogénesis se desconoce.⁸ Varios estudios describen el papel de mediadores inmunológicos como TNF, Interleuquina 1 y antígeno soluble de CD68. En los pacientes con este síndrome se presentan las siguientes características:

Características inmunológicas:

- Pacientes con úlceras recurrentes tiene incremento de interferón- γ y TNF- α .²
- IL-1 elevada.⁹
- Disminución de componentes secretores y de adhesión de IgA.¹⁰
- Los niveles de óxido nítrico están aumentados, comparado con pacientes en tratamiento y sanos.¹¹
- Se especula que este aumento sea una consecuencia del daño de las células endoteliales y mayor actividad de polimorfonucleares.¹²
- Solo los pacientes con afección ocular tienen incremento de IL-2 y TNF.

Características clínicas:

- Aftas orales, se describieron hasta en el 97% de la población afectada.¹³
- Aftas genitales, se localizan principalmente en el escroto, y vulva.
- Las lesiones cutáneas varían de acuerdo a la geografía en un rango de 41 a 97%.
- Lesiones papulo-pustulares son las más frecuentes y se ubican en cualquier parte del cuerpo, siendo más frecuentes en los miembros inferiores.

res. Eritema nodoso en un 48 a 88 % de los pacientes,¹⁴ el cual es un nódulo eritematoso muy doloroso.¹⁵ Test de patergia positivo en el 33% de los casos,¹⁶ que se define como la aparición de una lesión postular¹ en sitio de trauma cutáneo de 24 a 48 horas después de aplicado este, el test de patergia es realizado con lanceta estéril.^{16,17}

- Se estima que la visión se pierde en un periodo de 3 a 36 años después del inicio de la enfermedad. La uveítis posterior es la forma clásica de presentación y es la causa más común de ceguera.¹³ La afección ocular puede ser unilateral o bilateral, compromete todos los tejidos vasculares del ojo.¹⁸ La uveítis tiene mal pronóstico en pacientes que presenta síndrome de Behçet.¹⁹
- Las manifestaciones neurológicas resultan de 1 a 10 años después de la presentación inicial, las áreas más afectadas son el tálamo, ganglios basales y tallo cerebral.^{13,15,20}
- El compromiso articular ocurre en el 50 y 60% de los casos, compromete articulaciones grandes y pequeñas de manera no erosiva, principalmente rodillas y tobillos.²¹
- La afección arterial más común es la formación de aneurismas.^{22,23}

Características histopatológicas:

- Vasculitis y trombosis, que puede ser leucocitoclastica.
- Extravasación de eritrocitos.
- Necrosis fibrinosa de vénulas postcapilares.¹

Para su diagnóstico y evaluación se tienen en cuenta los criterios del comité de investigación de la enfermedad de Behçet de Japón en 1990 (Tabla 1)¹.

Tabla 1. Criterios para su diagnóstico.¹

CRITERIO	CARACTERÍSTICAS
Úlceraciones orales recurrentes	Aftas mayores, menores, herpetiformes observadas por el médico y que se presenten por lo menos 3 veces durante un periodo de 12 meses
Más dos de los siguientes criterios	
Úlceración genital recurrente	Úlceración aftosa o cicatrización observada por el médico o paciente
Lesiones oculares	Uveítis anterior, posterior, células en el vítreo observadas por la lámpara de hendidura o vasculitis retina observada por el oftalmólogo
Lesiones cutáneas	Eritema nodoso observado por el médico o paciente, pseudofoliculitis o lesiones populopustulares o nódulos acneiformes en cuyo origen se descarta la ingesta de corticosteorides
Test de patergia positivo	Leído por el medico a las 24-48 horas

Siempre se deben descartar otras causas para los hallazgos anteriores

Se realizan diagnósticos diferenciales con:

- Síndrome de Reiter: se caracteriza también por aftas orales y genitales de tipo herpetiforme pero otra característica principal para su diagnóstico es la uretritis.²⁴
- Eritema multiforme: la principal característica de este son las lesiones cutáneas en forma de tiro al blanco o sea anillos concéntricos eritematosos separados por anillos de de color casi normal, además en esta no es característica la artritis.²⁵
- Pénfigo: su principal característica es la aparición de bullas o vesículas de contenido líquido que se explotan y forman úlceras.^{26,27}

El tratamiento es de acuerdo a la intensidad de la afección y es estrictamente multidisciplinario:

- Complejo aftósico y manifestaciones mucocutáneas: Costicosteroides tópicos intralesionales,¹ Colchicina 0.6 mg 3 veces al día.¹⁵
- Manifestaciones mucocutáneas severas: Talidomida 100 mg/día, Metotrexate 7.5 a 20 mg/semana.¹⁵
- Manifestaciones oculares y sistémicas severas: Prednisona 1 mg/kg/día, Azatioprina 1-2 mg/kg/día.¹⁵

PRESENTACIÓN DE CASO CLÍNICO.

Paciente de 45 años de edad de sexo masculino que acude al Hospital Naval de Cartagena de Indias a consulta de otorrinolaringología por presentar úlceras en cavidad oral y faringe, de aproximadamente dos semanas de evolución, causándole odinofagia. En este servicio se instaura un tratamiento con antivirales y antibióticos con el cual no se logran resultados clínicos positivos. Dos semanas más tarde, al continuar el cuadro clínico deciden realizar una junta médica con participación de los servicios de dermatología y estomatología para atender las úlceras en cavidad oral y los nódulos en extremidades inferiores.

En la junta se hace énfasis en la anamnesis y se obtiene la información de la existencia de úlceras a nivel de genitales, además el paciente padece de artralgias a nivel de rodillas y muñecas. Se observa también la existencia de eritema en mucosa oftálmica (Figura 1).

Ante estas evidencias, se realizan impresiones clínicas de Síndrome de Behçet, Eritema Multiforme y Pénfigo, por lo que se decide realizar interconsulta con los servicios de urología, reumatología, oftalmología, así como efectuar un examen clínico completo en los servicios de estomatología y der-

matología, con tomas de biopsia que contribuyan al establecimiento del diagnóstico .

En la consulta estomatológica, el paciente comenta que tuvo un cuadro clínico igual aproximadamente un mes antes. En el examen estomatológico, se observaron úlceras dolorosas cubiertas por pseudoplaquetas blanquecinas de diversa forma y tamaño, ubicadas en semimucosa labial superior e inferior, mucosa yugal bilateral, cara dorsal y ventral de lengua, piso de boca, paladar duro y blando, y orofaringe (Figura 2, 3, 4 y 5).

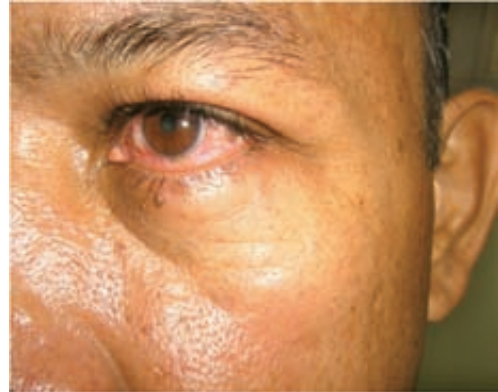


Figura 1. Eritema en mucosa oftálmica.

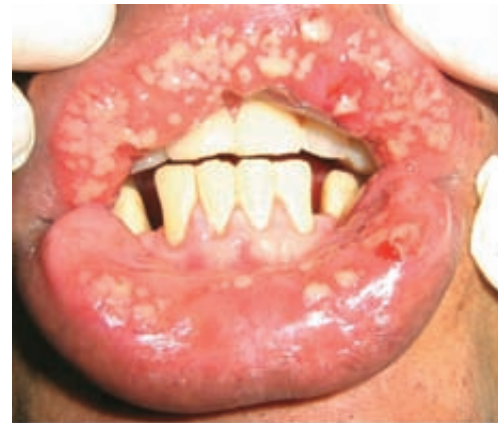

Figura 2. Úlceras en mucosa labial.

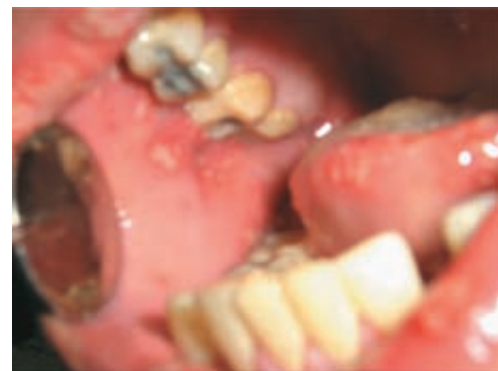

Figura 3. Úlceras en mucosa yugal.

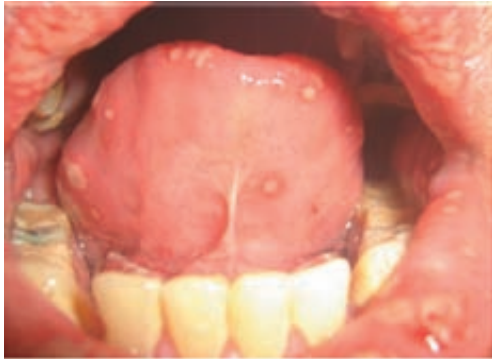
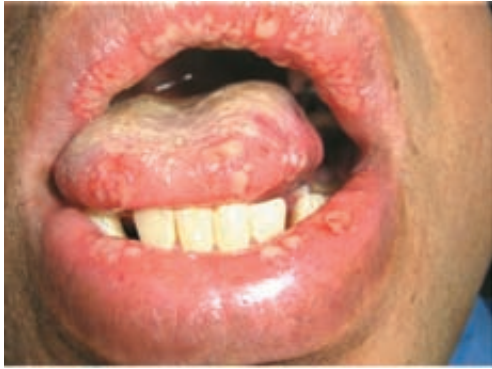
Figura 4. Ulceras en cara dorsal y ventral de lengua.

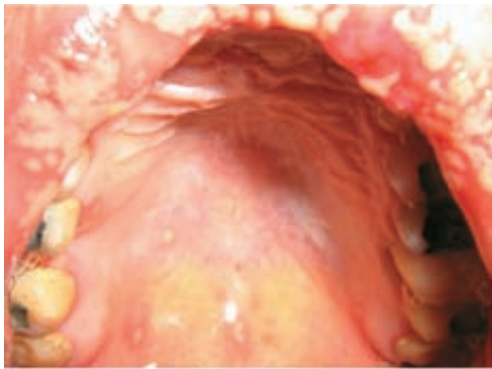

Figura 5. Ulceras en paladar duro y blando.

Se procede a realizar la maniobra semiotécnica de la prueba de Nicolsky en carrillo izquierdo, (Figura 6) para lo que se utilizó una cánula de succión, que ocasionaría la formación de una ampolla en caso de estar en presencia de un pénfigo, esta prueba resultó negativa.^{27,28}

Se decidió tomar muestras de la mucosa bucal para biopsias. Se seleccionaron la mucosa yugal y el surco labial inferior. En la zona de mucosa yugal, previa anestesia infiltrativa a una distancia considerable para que el contenido del anestésico no afectara la muestra, se realizó una incisión elíptica, posteriormente se suturó con puntos simples (Figura 7). Pos-

teriormente, se tomó una muestra en surco labial inferior en zona canina donde presentaba una ulcera, se tuvo la precaución de tomar tejido comprometido y también tejido sano, con previa anestesia infiltrativa y posterior sutura. Se envían estas dos muestras a patología con diagnóstico presuntivo de Síndrome de Behçet y Eritema Multiforme, respectivamente. Le fue instaurado un tratamiento paliativo con Orabase, que incluía antiácido, corticoide y anestésico, para ser aplicado cada 4 horas, así como modificación de la dieta incrementando alimentos fríos no ácidos.

En la consulta dermatológica, el paciente presentaba eritema nodoso en zona tibial de pierna derecha, sitio escogido para practicar la biopsia bajo anestesia local, se rotuló como Pénfigo como diagnóstico presuntivo. Las patologías tomadas en ambos servicios son remitidas a patología, cuyos resultados mostraron Vasculitis Linfocítica de Pequeños Vasos (Figura 8).

En la interconsulta del servicio de urología describen múltiples úlceras a nivel de escroto, el paciente no presenta ningún signo de infección o inflamación a este nivel, no le fue instaurado ningún tratamiento. El servicio de reumatología reportó el diagnóstico de artritis no erosiva a nivel de rodillas y muñecas.

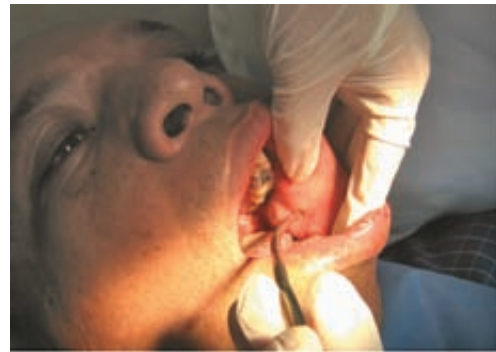

Figura 6. Prueba de Nikolsky.

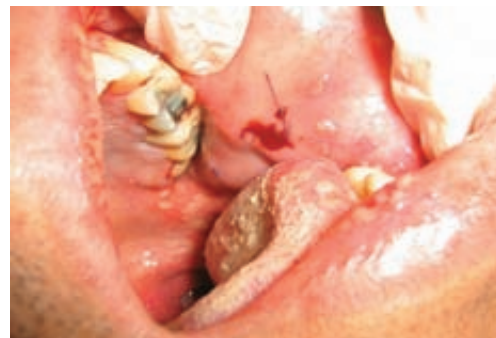

Figura 7. Incisión elíptica en mucosa yugal izquierda (muestra para biopsia) y sutura de la mucosa yugal con puntos simples

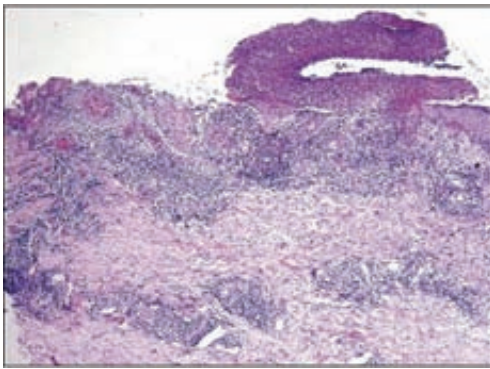


Figura 8. Histopatología, vasculitis y trombosis leucocitoclástica, necrosis fibrinosa de vénulas postcapilares.

Ante estas evidencias se realizó Junta Medica para discutir un diagnóstico de Síndrome de Behçet. Se decidió continuar con el manejo sintomático de las lesiones bucales instaurado por el servicio de estomatología, se implementó, además por parte del servicio de reumatología, un tratamiento con Azatioprina, 75 mg por día.

En la cita de control después de 20 días de aplicado el tratamiento el paciente muestra notorias mejorías (Figura 9, 10, 11).

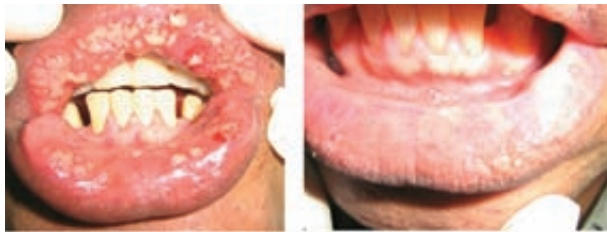

Figura 9. La primera foto corresponde a la mucosa labial cuando ingreso, la segunda a la mucosa labial después de 20 días de tratamiento.

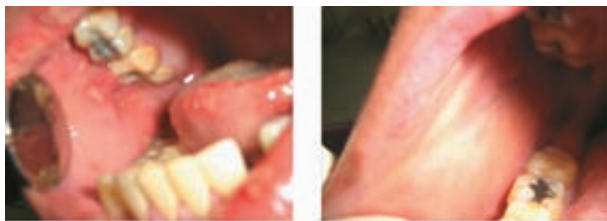

Figura 10. La primera foto corresponde a la mucosa yugal cuando ingreso, la segunda a la mucosa yugal después de 20 días de tratamiento.

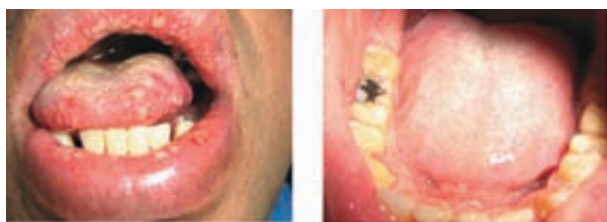

Figura 11. La primera foto corresponde a la cara dorsal de lengua cuando ingreso, la segunda a la cara dorsal de lengua después de 20 días de tratamiento.

DISCUSIÓN

En el presente caso se coincide con Jacyk y colaboradores en 1994 en lo referente al rango de edad y sexo en el que ocurre la patología,⁴ ya que en su estudio en las poblaciones africanas reporta que es más frecuente en hombres entre la segunda y cuarta década de la vida.

De igual forma, existe concordancia con Nussenblat y colaboradores en 1996,¹³ que en su estudio manifiestan que las aftas orales se presentan en el 97% de los casos, siendo los sitios más comunes la mucosa bucal, lengua, labios, faringe posterior y úvula sitios afectados en el caso actual.

Se coincide con Rushton y Chir quienes en 1962, manejaban el Orabase, debido a su adhesión, como vehículo para aplicar medicamentos en la mucosa, a pesar de la acción de barrido que efectúa la saliva.²⁹

Cappele y colaboradores en 2003,¹⁴ sugirieron que las úlceras en genitales aparecen principalmente en escroto y vulva; en el paciente referenciado se presentaron úlceras en escroto. Además, en ese mismo estudio refieren que el eritema nodoso se presenta en un 48% a 88% de los pacientes, éste se presentó en extremidades del paciente en este reporte.

De la misma manera que lo manifestado por Ozturk y colaboradores (2003) concluyeron que la artritis ocurre en un 50% a 60% de los pacientes y compromete grandes y pequeñas articulaciones de manera no erosiva;²¹ típicamente, es oligoarticular, siendo rodillas y tobillos las articulaciones más comprometidas, nuestro paciente presenta artritis en rodillas y muñecas.

El comité de investigación de la enfermedad de Behçet de Japón en 1990 propuso los criterios para el diagnóstico.¹ En el paciente observado se cumplen el principal, que son las aftas orales y tres de los cuatro criterios secundarios, necesitándose solo dos de estos para diagnóstico. El test de patergia positivo no se le realizó al paciente.

Por ser un síndrome, su presentación no se limita a un sólo sistema, lo que obliga a un diagnóstico, manejo y tratamiento estrictamente multidisciplinario. Puede confundirse con otras entidades de origen infeccioso, viral o bacteriano, lo que dificulta su resolución y agrava la situación clínica del paciente. Su presentación clínica puede incapacitar al paciente e impresionar al odontólogo quien debe realizar una anamnesis y un examen estomatológico profundo, además de trabajar de forma interdisciplinaria.

Es trascendental el manejo en cavidad oral no solo para el diagnóstico y tratamiento de la base de la

enfermedad, sino para brindar al paciente una mejor calidad de vida al disminuir su sintomatología.

BIBLIOGRAFÍA

1. Ghate JV, Jorizzo JL. Behcet's disease and complex aphthosis. *J Am Acad Dermatol* 1999; 40: 1 - 18.
2. Yazici H, Yurdakul S, Hamuyudan V. Behçet's disease. *Curr Opin Rheumatol* 2001; 13: 18 - 22.
3. Bang D. clinical spectrum of Behçet's disease. *J Dermatol* 2001; 28: 610 - 613.
4. Jacyk WK. Behcet's disease in South African blacks: report of five cases. *J Am Acad Dermatol* 1994; 30: 869 - 873.
5. Goker B, Goker H. current therapy for Behçet disease. *Am J Ther* 2002; 9: 465 - 470.
6. Monder MA. The multiple faces of Behçet's disease and its aetiological factors. *J Eur Acad Dermatol Venereol* 2001; 15: 126 - 136.
7. Dundar SV, Gencalp U, Simsek H. Familial cases of Behçet's disease. *Br J Dermatol.* 1985; 113:319 -21.
8. Gul A. Behçet's disease: an update on the pathogenesis. *Clin Exp Rheumatol.* 2001; 19: 6 -12.
9. Dinarello CA. Interleukin -1 and the pathogenesis of the acute phase response. *N Engl J Med* 1984; 311: 1413 - 1418.
10. Valesini G, Pivetti - Pezzi P, Mastrandrea F, Moncada A, Cuomo M, Natali PG. Evaluation of T cell subsets in Behçet's syndrome using anti -T cell monoclonal antibodies. *Clin Exp Immunol* 1985; 60: 55 - 60.
11. Sancak B, Onder M, Oztas MO, Bukan N, Gurer MA. Nitric oxide levels in Behçet's disease. *J Eur Acad Dermatol Venereol* 2003; 17: 7 - 9.
12. Koçak M, Erbast A, Ozturk G, Eksioğlu M. Behçet's disease and nitric oxide production. *Int J Dermatol* 2003; 42: 244 - 248
13. Nussenblatt R, Whitcup S, Palestine A. Behçet disease. En: *Uveitis Fundamentals and Clinical Practice.* 2nd. Ed. Ed Mosby; 1996. p. 334 - 353.
14. Cappele O, Nicolas J, Bottet P, Bensadoun H. Urological manifestations of Behçet's disease. *Prog Urol* 2003; 13: 329 - 331.
15. Jorizzo JL. Behçet's disease: an update based on the 1985 international conference in London. *Arch Dermatol* 1986; 122: 556 - 558.
16. Balanova M, Calamia K, Perniciario C, O' Duffy J.D. A study of the cutaneous manifestations of Behçet's disease in patients of the United States. *J Am Acad Dermatol* 1999; 41: 540 - 545.
17. Dogan B, Taskapan O, Harmanyeri Y. prevalence or pathergy test positivity in Behçet's disease in Turkey. *J Eur Acad Dermatol Venereol* 2003; 17: 228 - 229.
18. Kitaichi N, Miyazaki A, Iwata D, Ohno S, Stanford MR, Chams H. Ocular features of Behçet's disease: an international collaborative study. *Br J Ophthalmol* 2007; 91: 1579 - 1582.
19. Matsuo T, Itami M, Nakagawa H, Nagayama M. The incidence and pathology of conjunctival ulceration in Behçet's Syndrome. *Br J Ophthalmol* 2002; 86: 140 - 143.
20. Tohme A, Haddad F, Ghayad E. Neurologic manifestations in Behçet's disease. 16 cases in a cohort of 110 patients. *Ann Internal Med* 1997; 148: 118 - 124.
21. Ozturk MA, Ertenli I, Kiraz S, C Haznedaroglu I, Celik I, Kirazli S, Calguneri M. Plasminogen activator inhibitor-1 as a link between pathological fibrinolysis and arthritis of Behçet's disease. *Rheumatol Int* 2004; 24: 98 - 102.
22. Bowles CA, Nelson AM, Hammill SC, O'Duffy JD. Cardiac involvement in Behçet's disease. *Arthritis Rheum* 1985; 28: 345 - 348.
23. Hamza M. Large artery involvement in Behçet's disease. *J Rheumatol* 1987; 14: 554 - 559.
24. Skare TL, Silva TQ, Pastro PC. Uveitis and spondyloarthritis: prevalence and relationship with joint disease. *Arq Bras Oftalmol* 2007; 70: 827 - 830.
25. Howland W, Golitz L, Weston W, Huff J. Erythema multiforme: clinical, histopathologic, and immunologic study. *J Am Acad Dermatol* 1984; 10: 438 - 446.
26. Marini M, Parra L, Casas J. Herpetiform pemphigus: case report and literature review. *Arch argent Dermatol* 2004; 54: 103 - 108.
27. Haubrich WS. Behçet of Behçet's syndrome. *Gastroenterology.* 2008;134:38
28. Kobayashi TK, Kaneko C, Sugishima S, Kusakawa J, Kameyama T. Scrape cytology of oral pemphigus. Report of a case with immunocytochemistry and light, scanning electron and transmission electron microscopy. *Acta Cytol* 1999; 43: 289 - 294.
29. Rushton R, Chir C. The treatment of ulcerative mouth lesions with Orabase. *Br J Dermatol* 1962; 74: 462 - 463.