

Reconstrucción del ala de la nariz mediante colgajo nasogeniano. A propósito de 1 caso.

Reconstruction of the wing of the nose by naso genien flap. About 1 case.

Orlando Plaza Heresi ¹.

RESUMEN:

Se presenta el caso de un paciente de 39 años que sufrió una agresión, lo que le ocasionó una pérdida de sustancia en el ala nasal izquierda, la cual fue reconstruida mediante un Colgajo Nasogeniano de rotación. Se discute la técnica del colgajo, en función a diversas formas de reconstrucción.

(Rev Horiz Med 2012; 12(2): 51-54)

Palabras clave: colgajo nasogeniano, colgajo nasolabial, colgajo frontonasal, herida, pérdida de sustancia, injerto de piel total, ala de la nariz, pirámide nasal.

ABSTRACT:

A case of a patient of 39 years old is presented that suffered an aggression that caused him a substance loss in the wing nasal left, the one which, it was reconstructed by means of a Rotation Nasogenien Flap. We discuss the technique of the flap, in function to diverse reconstruction forms.

(Rev Horiz Med 2012; 12(2): 51-54)

Key words: nasogenien flap, nasolabialFlap, frontonasal flap, wound, substance loss, total skin graft, wing of the nose, nasal pyramid.

¹ Médico Cirujano. Cirujano Plástico. Docente de la Facultad de Medicina Humana de la USMP.

INTRODUCCIÓN:

La reconstrucción de la nariz es un tema muy amplio, abarca situaciones innumerables y técnicas de reparación muy variadas, las que dependen de: la etiología (ya sea de tipo tumoral, traumático o congénito), las características del paciente (niños o ancianos, varones o mujeres, personas sanas, fumadores o con arteriosclerosis), la topografía (parte alta de la arista nasal, punta, dorso o ala nasal), la extensión y la profundidad de la lesión (pérdida de sustancia superficial localizada o mutilación subtotal, total o ampliada).

En este ámbito tan especial, la exigencia estética y funcional es muy elevada y obliga a realizar reconstrucciones cercanas a la normalidad, lo que es posible, gracias a los avances técnicos y la forma en que son empleados.

Recientemente, se ha generado gran expectativa con la técnica de los colgajos, procedimiento que tiene un uso cada vez mucho mayor, en: los injertos de piel, en heridas traumáticas en la pirámide nasal, por los efectos en la estética. Por lo que hoy en día, la gran mayoría de cirujanos plásticos, optan por esta modalidad quirúrgica que ofrece resultados bastante alentadores para los pacientes, sin interferir con la función respiratoria de la cavidad nasal.

Dentro de la etiología de las lesiones en la pirámide nasal, se encuentran las lesiones por agresión del medio externo (quemaduras, heridas por trauma con objeto contundente o romo) o por procesos degenerativos (neoplasias, tumores benignos) o por consumo de drogas inhalatorias (cocaína), que puedan generar pérdida de sustancia en las diferentes regiones de la nariz, por cuanto la técnica de reconstrucción a utilizar, depende de la localización y preferencias y experiencia del cirujano. (1).

Para el autor, cuando la lesión se localiza en las partes superiores de la pirámide nasal, las técnicas de elección serían las de un colgajo frontonasal, frontoglabelar o de avance en islote. Cuando la lesión se localiza en la región de la punta nasal, el injerto de piel total de la región retroauricular, es lo que se debería preferir. Cuando la lesión está ubicada en el ala de la nariz, indudablemente que los colgajos de la región nasogeniana y de la mejilla son los preferidos, dada la similitud en la coloración de la piel en esa zona. (2).

Los tipos de colgajos, por su movilización, pueden ser: de rotación (sobre su eje), de avance (en línea recta hacia adelante) y de trasposición (en línea recta hacia los lados del colgajo), además por su irrigación pueden ser: ramdomizados (cuando no tiene una vascularización específica y solo está compuesto de ramificaciones de arterias) o axiales (cuando cuenta en su pedículo con un vaso arterial principal reconocido).

Se presentamos este caso con el propósito de brindar a los

cirujanos plásticos otras alternativas de solución de problemas de lesiones adquiridas (agresiones del medio externo) y degenerativas (carcinomas) de los tejidos de nariz, que se presentan con mucha frecuencia, dadas condiciones medio ambientales por el calentamiento global en nuestros días. Esta solución pretende acercarse más a los parámetros estéticos y funcionales naturales de todo paciente.

CASO CLÍNICO:

Paciente varón de 39 años, quien sufre una agresión traumática con la cachá de un revolver; generando múltiples escoriaciones en la pirámide nasal y una lesión de aproximadamente 1 centímetro de diámetro en el ala nasal izquierda con pérdida de sustancia. Acude por el Servicio de Emergencia de nuestro Centro Asistencial, siendo tratado al principio con una solución yodada con el fin de evitar al mínimo la posibilidad de una infección.

Posteriormente, se le realizaron los exámenes auxiliares preoperatorios correspondientes, y se procedió a poner en práctica la técnica operatoria elegida para este caso.

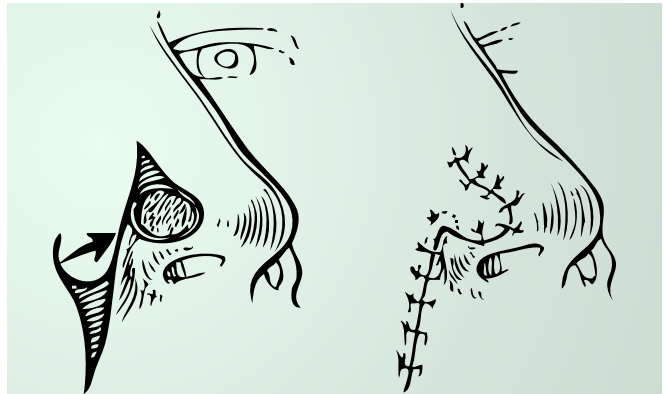


Figura 1.
Se ilustra la técnica quirúrgica a utilizar.

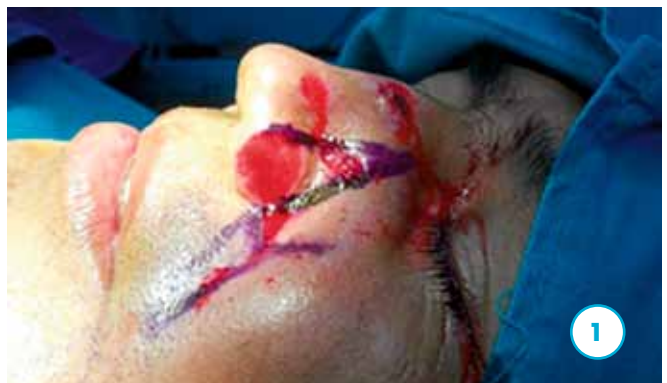

Imagen 1.
Se aprecia la demarcación de las incisiones respectivas.

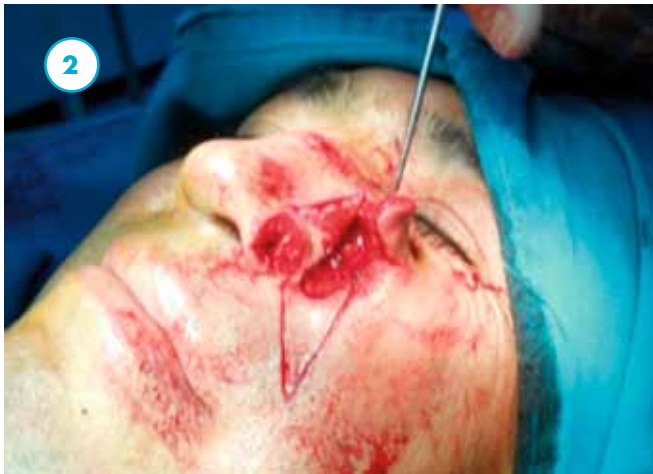
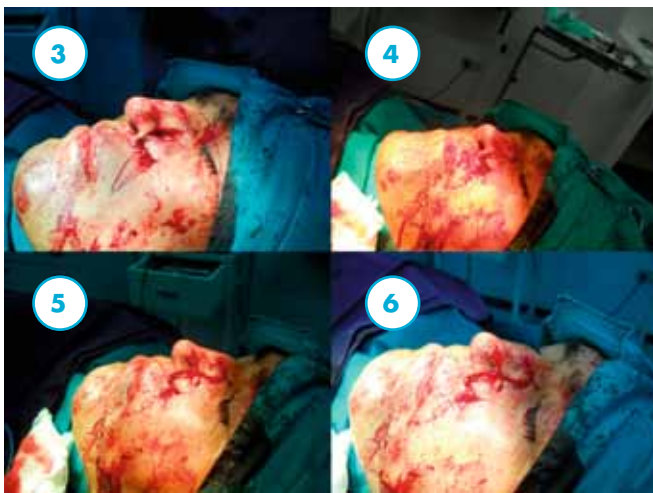
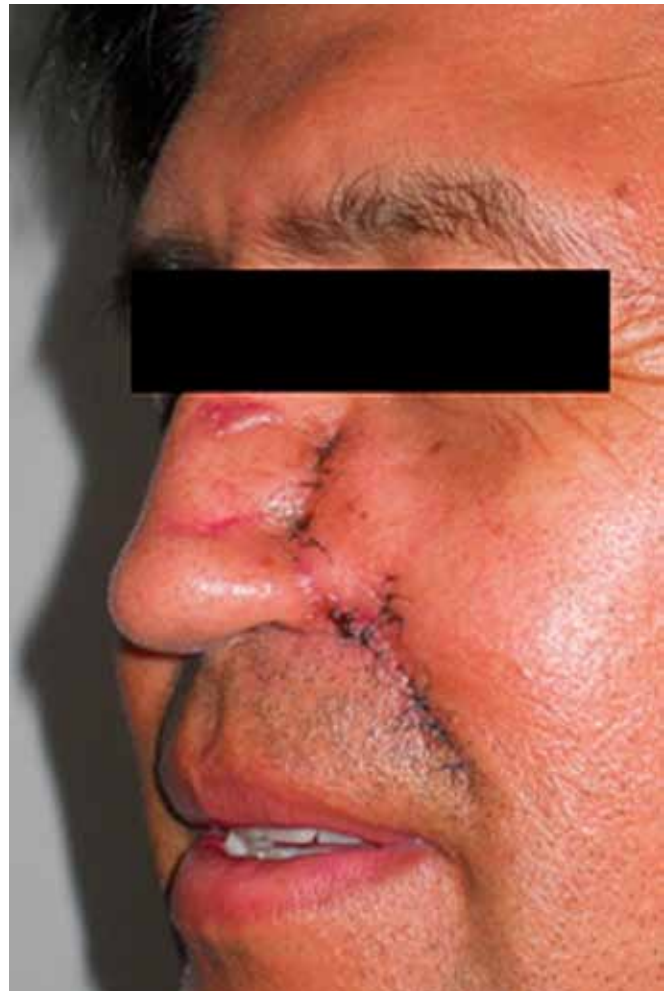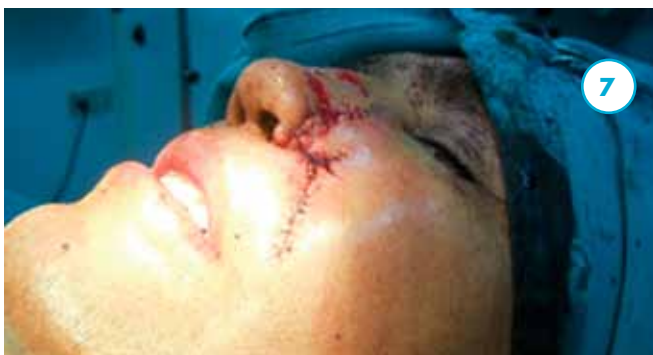Imagen 2:

Se puede apreciar, las incisiones ya realizadas y la elevación del colgajo, previa extirpación del tejido excedente.



Las imágenes 3, 4, 5 y 6.

Muestran el retiro de la piel excedente y la movilización del colgajo en su ubicación final, para luego realizar la sutura respectiva (Imagen 7).



La imagen 8, muestra el resultado final de la operación.

DISCUSIÓN:

La nariz es una estructura anatómica muy visible, ya que ocupa el centro de la cara, lo que explica; que desde hace siglos, ha sido el centro de interés para el desarrollo de técnicas reconstructivas.

La historia de la Cirugía Plástica está íntimamente ligada a la de la reconstrucción nasal. Se practicó en la India desde el año 3000 AC. En el siglo XVIII, la técnica hindú se introdujo en Occidente, tras la colonización británica de la India. A lo largo del siglo XV la familia de los Branca, en Italia, adquirió notoriedad en la reconstrucción nasal con el uso de un colgajo del brazo (1).

En nuestra comunicación, presentamos el caso de un paciente, con pérdida de sustancia en el ala nasal izquierda, la cual se trató mediante colgajo nasogeniano, del tejido adyacente a la lesión. Lo cual, le confiere un aspecto bastante natural dada la similitud en la

pigmentación de la piel de esa zona con la de la pirámide nasal.

Zielinski (2) utilizó diversos métodos acorde a la profundidad de la lesión. Tal como demostró en un estudio con 16 pacientes, con lesiones en el ala de la nariz, ocasionadas por mordedura canina. Utilizando: en lesiones superficiales (escoriaciones) solo el uso de terapia tópica antibiótica. En lesiones que revestían cierta profundidad, colocó injertos de la región retro auricular, y uso de colgajos, si el cartílago se encontraba comprometido o cuando todo el espesor del ala de la nariz estaba comprometido.

Sin embargo, la principal indicación de la reconstrucción nasal es para los pacientes con cáncer cutáneo, en quienes hay que extirpar parte de la nariz para tratarlos de su tumor y en pacientes con adicción a la cocaína, en quienes les causa: necrosis (pérdida) del tabique nasal con colapso de la nariz, y, en casos más graves, pérdida de la columela e incluso el paladar (4).

Existen numerosas técnicas para la reconstrucción de la nariz y, en el caso específico del ala nasal, también se suelen utilizar injertos de piel total (1). Sin embargo, Sukop y cols. (3) realizaron trabajos en el ala nasal, combinando técnicas de colgajo nasolabial con isla cutánea, con excelentes resultados.

En nuestro caso, el paciente fue sometido a una cura quirúrgica con tratamiento antibiótico tópico, y luego se realizó el procedimiento de colgajo nasogeniano de rotación.

En algunos casos, se debe realizar el colgajo nasogeniano, más la aplicación de un injerto de cartílago, de preferencia utilizando el cartílago triangular superior (4), por la similitud en el grosor.

Afortunadamente, con este paciente, no hubo necesidad de realizar un injerto de cartílago, ya que el mismo no se encontraba comprometido.

En la medida de lo posible, nosotros buscamos preservar las unidades estéticas de la nariz, tal como fue descrito por Burgett y Menick, buscando que las cicatrices, queden ocultas en las sombras y líneas de luz de la pirámide nasal, de forma que sean prácticamente invisibles con el tiempo. Hay que tener en cuenta, que suelen ser necesarias varias operaciones hasta que se consiga un buen resultado, lo que viene a suponer un seguimiento de 1 a 2 años (5).

Es importante considerar las dimensiones del colgajo, a fin que este tenga viabilidad, es decir; que no se necrose y para ello, se debe tener en cuenta las medidas del pedículo, el cual debe ser más ancho que el largo del colgajo. En este caso, la base del pedículo fue de 2 cm aproximadamente y su largo de 1 cm. En un estudio en realizado en un paciente con quemaduras (6) utilizaron un Colgajo en Voltereta para cubrir la cara antero interna de la región tibial, dándole una gran importancia a las dimensiones, en donde la base del pedículo del colgajo, es mayor a su largo.

Las ventajas de este colgajo incluyen simplicidad, fiabilidad y es estéticamente aceptable.

No obstante, presenta algunas desventajas funcionales y estéticas, entre ellas: que puede traccionar la punta nasal hacia el lado de la lesión o que no se forme el surco alar de la nariz como uno desearia; sin embargo, esta desventaja se puede resolver con otras técnicas de corrección a futuro (luego de transcurridos 12 meses de la operación) (7).

Correspondencia:

Orlando Plaza Heresi
Dirección: Av. Alameda El Corregidor 1531.
La Molina – Lima – Perú
Teléfonos: (51 1) 365-2300, 365-0483, 365-2574 Anexo 172.
Correo electrónico: orlando_plaza@yahoo.com

REFERENCIAS BIBLIOGRAFICAS:

1. Benito J. Nasal Reconstruction. *Journal of Plastic Reconstructive Aesthetic Surgery*, 2006; 59 (3):239-47.
2. Zielinski T. The primary closure approach of dog bite injuries of the nose. *Otolaryngol Pol.* 2010 64(3):157-60
3. Sukop A, Tvrdek M, Duskova M, Hýza P, Haas M, Bayer J. Nasal reconstruction in children with the combination of nasolabial and island flaps. *Acta Chir Plast.* 2010; 52(1):3-6.
4. Pedroza F, Anjos GC, Patrocinio LG, Barreto JM, Cortes J, Quessep SH. Seagull wing graft: a technique for the replacement of lower lateral cartilages. *Arch Facial Plast Surg.* 2006 8(6):396-403.
5. De Abullarade, J. Reconstrucción de canto interno y pared lateral nasal con colgajo zigomático de mejilla. *Cir. plást. iberolatinoam.* 2009; 35(2): 513-527.
6. Lizaraso F, Borra N. Colgajo en Voltereta 20 años de experiencia. *Rev Horiz Med* 1995; 1(1):2-7.
7. Thiêr G, Coulet O, Guyot L. Reconstruction of a transfixing partial loss of substance from the wing of nose with the upper pedicled nasolabial flap. *Rev Laryngol Otol Rhinol (Bord).* 2008; 129(1):49-51.