

**DOI:** 10.26820/recimundo/5.(Suple1).oct.2021.194-201

**URL:** <https://recimundo.com/index.php/es/article/view/1769>

**EDITORIAL:** Saberes del Conocimiento; Universidad Yachay Tech

**REVISTA:** RECIMUNDO

**ISSN:** 2588-073X

**TIPO DE INVESTIGACIÓN:** Artículo de investigación

**CÓDIGO UNESCO:** 32 Ciencias Médicas

**PAGINAS:** 194-201




## Fase reconstructiva de la duodenopancreatectomía laparoscópica. Un desafío técnico

Reconstructive phase of laparoscopic duodenopancreatectomy.  
a technical challenge

Fase reconstrutiva da duodenopancreatectomia laparoscópica.  
Um desafio técnico

**Juan Gabriel Curillo Balseca<sup>1</sup>**

**RECIBIDO:** 02/09/2021 **ACEPTADO:** 20/09/2021 **PUBLICADO:** 30/10/2021

1. Médico; Clínica Urdenor; Guayaquil, Ecuador; [juanb98@hotmail.com](mailto:juanb98@hotmail.com);  <https://orcid.org/0000-0002-9028-8831>

### **CORRESPONDENCIA**

Juan Gabriel Curillo Balseca

[juanb98@hotmail.com](mailto:juanb98@hotmail.com)

**Guayaquil, Ecuador**

## RESUMEN

La duodenopancreatectomía cefálica laparoscópica (DPCL) es un desafío para el cirujano debido a que es técnicamente demandante tanto en la etapa resectiva como en la reconstructiva. Su aplicabilidad y reproducibilidad son discutidas ya que dependen enteramente de la habilidad del operador, la vía de abordaje totalmente laparoscópica es técnicamente difícil de realizar pues requiere mucha destreza y experiencia por parte del equipo quirúrgico. La metodología utilizada para el presente trabajo de investigación, se enmarca dentro de una revisión bibliográfica de tipo documental, ya que nos vamos a ocupar de temas planteados a nivel teórico como es Fase reconstructiva de la duodenopancreatectomía laparoscópica. Un desafío técnico. La técnica para la recolección de datos está constituida por materiales electrónicos, estos últimos como Google Académico, PubMed, Science direct, entre otros, apoyándose para ello en el uso de descriptores en ciencias de la salud o terminología MESH. La información aquí obtenida será revisada para su posterior análisis. Toda la bibliografía consultada, concluye que el procedimiento de duodenopancreatectomía laparoscópica, tiene que ser realizado por cirujanos experimentados, que hayan realizado al menos 60 procedimientos en base a los estudios revisados y en centros altamente especializados, donde estén habituados a realizar estos procedimientos de manera recurrente y es realizada en pacientes seleccionados con tumores periampulares, a pesar de ser una técnica mínimamente invasiva, su realización involucra dos secciones: la disección y al reconstrucción, la complejidad radica en que ambas secciones requieren de un tiempo determinado y el involucramiento muchos órganos, por ello la experiencia del cirujano, ya que al ser una técnica altamente especializada, no está exenta de la presentación de complicaciones y que la bibliografía consultada estima en un 40% cifra que no es nada despreciable, a pesar de la reducción de la morbilidad en un 5%. La reconstrucción involucra dependiendo de cada caso varios procesos de anastomosis en montajes clásicos en asas como: hepático-yeyuno anastomosis (HYA), gastro-yeyuno anastomosis (GYA) inframesocolónica, duodeno-yeyunal anastomosis, entre otras, debido a la complejidad de la patología que se presente.

**Palabras clave:** Laparoscópica, Cirujano, Reconstrucción, Asas, Anastomosis.

## ABSTRACT

Laparoscopic cephalic duodenopancreatectomy (LCPD) is a challenge for the surgeon because it is technically demanding in both the resective and reconstructive stages. Its applicability and reproducibility are controversial since they depend entirely on the skill of the operator. The totally laparoscopic approach is technically difficult to perform, since it requires a great deal of skill and experience on the part of the surgical team. The methodology used for this research work is part of a bibliographic review of a documentary type, since we are going to deal with issues raised at a theoretical level such as the reconstructive phase of laparoscopic duodenopancreatectomy. A technical challenge. The technique for data collection is made up of electronic materials, the latter such as Google Scholar, PubMed, Science direct, among others, relying for this on the use of descriptors in health sciences or MESH terminology. The information obtained here will be reviewed for further analysis. All the consulted bibliography concludes that the laparoscopic duodenopancreatectomy procedure must be performed by experienced surgeons, who have performed at least 60 procedures based on the studies reviewed and in highly specialized centers, where they are accustomed to performing these procedures on a recurring basis. and it is performed in selected patients with periampullary tumors, despite being a minimally invasive technique, its performance involves two sections: dissection and reconstruction, the complexity lies in the fact that both sections require a certain time and the involvement of many organs, for This is based on the experience of the surgeon, since, being a highly specialized technique, it is not exempt from the presentation of complications and the bibliography consulted estimates a figure of 40%, which is not negligible, despite the reduction in morbidity in a 5%. The reconstruction involves, depending on each case, several anastomosis processes in classic loop assemblies such as: hepatic-jejunal anastomosis (HYA), gastro-jejunal anastomosis (GYA), inframesocolonic, duodeno-jejunal anastomosis, among others, due to the complexity of the pathology. That is present.

**Keywords:** Laparoscopic, Surgeon, Reconstruction, Loops, Anastomosis.

## RESUMO

A duodenopancreatectomia laparoscópica cefálica (LCPD) é um desafio para o cirurgião porque é tecnicamente exigente tanto na fase ressectiva como na fase reconstructiva. A sua aplicabilidade e reprodutibilidade são controversas, uma vez que dependem inteiramente da habilidade do operador. A abordagem totalmente laparoscópica é tecnicamente difícil de realizar, uma vez que requer muita perícia e experiência por parte da equipa cirúrgica. A metodologia utilizada para este trabalho de investigação faz parte de uma revisão bibliográfica de tipo documental, uma vez que vamos tratar de questões levantadas a nível teórico, como a fase reconstructiva da duodenopancreatectomia laparoscópica. Um desafio técnico. A técnica de recolha de dados é constituída por materiais electrónicos, estes últimos como o Google Scholar, PubMed, Science direct, entre outros, confiando para isso na utilização de descritores em ciências da saúde ou terminologia MESH. A informação aqui obtida será revista para uma análise mais aprofundada. Toda a bibliografia consultada conclui que o procedimento laparoscópico de duodenopancreatectomia deve ser realizado por cirurgiões experientes, que tenham realizado pelo menos 60 procedimentos com base nos estudos analisados e em centros altamente especializados, onde estão habituados a realizar estes procedimentos numa base recorrente. e é realizada em pacientes seleccionados com tumores periampulares, apesar de ser uma técnica minimamente invasiva, a sua realização envolve duas secções: dissecção e reconstrução, a complexidade reside no facto de ambas as secções exigirem um certo tempo e o envolvimento de muitos órgãos, pois Esta é baseada na experiência do cirurgião, uma vez que, sendo uma técnica altamente especializada, não está isenta da apresentação de complicações e a bibliografia consultada estima um valor de 40%, o que não é negligenciável, apesar da redução da morbilidade em 5%. A reconstrução envolve, dependendo de cada caso, vários processos de anastomose em montagens clássicas de loop como: anastomose hepático-jejunal (HYA), anastomose gastro-jejunal (GYA), inframesocolónica, anastomose duodeno-jejunal, entre outras, devido à complexidade da patologia. Isso está presente.

**Palavras-chave:** Laparoscópica, Cirurgião, Reconstrução, Loops, Anastomose.

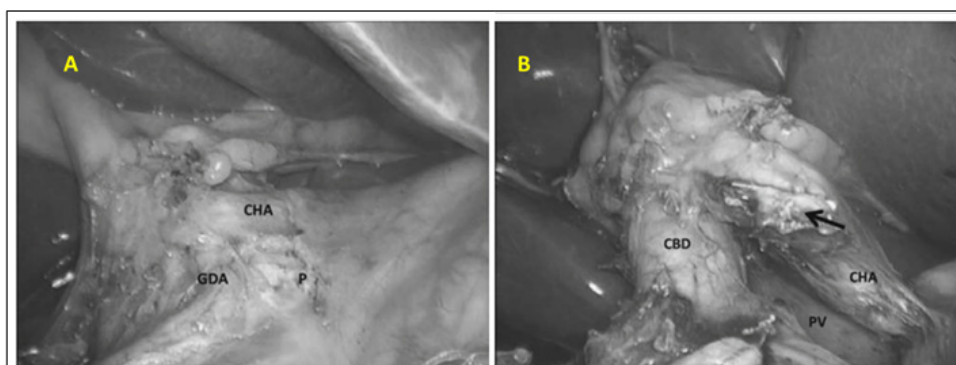
## Introducción

La duodenopancreatectomía cefálica laparoscópica (DPCL) es un desafío para el cirujano debido a que es técnicamente demandante tanto en la etapa resectiva como en la reconstructiva. Su aplicabilidad y reproducibilidad son discutidas ya que dependen enteramente de la habilidad del operador. La primera DPCL fue realizada por Michel Gagner a principios de los años noventa. Sin embargo, luego de realizar diez casos desaconsejó su utilización por resultar un procedimiento dificultoso que insumía muchas horas y no ofrecía beneficios claros respecto de la cirugía convencional. El ulterior desarrollo tanto de la tecnología biomédica como de las destrezas de los cirujanos permitió que en la actualidad se lleve a cabo con éxito el abordaje mínimamente invasivo para los tumores periampulares (Uranga et al., 2020).

La vía de abordaje totalmente laparoscópica es técnicamente difícil de realizar pues requiere mucha destreza y experiencia por parte del equipo quirúrgico. Para reproducir la morbilidad de la vía convencional se debe completar la cirugía en un tiempo prudencial y además se debe poder aplicar la misma técnica que se utiliza para la cirugía por vía laparotómica. La anastomosis En las

más difícil de reproducir por vía laparoscópica es la pancreato-yeyuno anastomosis (PYA) ductomucosa. Si bien el tamaño del conducto de Wirsung y la textura del páncreas (páncreas blando) son determinantes en la aparición de la fístula pancreática, la incorrecta confección de esta anastomosis también se asocia con fístula pancreática. La dificultad técnica de la pancreato-yeyuno anastomosis es quizás el factor limitante para confeccionar la duodenopancreatectomía cefálica enteramente por vía laparoscópica (Kohan et al., 2016).

En general, el PD de vuelta puede ser difícil de realizar como procedimiento de rutina. A diferencia de lap-DP, lap-PD consta de dos etapas: resección y reconstrucción. Ambas fases son igualmente importantes para garantizar un lap-PD seguro. Al tratar con la mayoría cánceres de cabeza de páncreas y algunos otros cánceres periampulares, la reconstrucción laparoscópica puede ser fácil debido a dilatación secundaria del conducto biliar y del conducto pancreático en un páncreas endurecido; sin embargo, la resección laparoscópica del unidad de duodenopancreas puede no ser tan fácil debido a la adhesión inflamatoria a las principales estructuras vasculares como resultado de colangitis obstructiva, pancreatitis e incluso invasión tumoral directa (Kang et al., 2015).



**Figura 1.** A. Disección de la cabeza del páncreas, para aislar la arteria hepática común (CHA siglas en inglés) y la arteria gastroduodenal (GDA siglas en inglés). P, páncreas. B. Se disecciona el ligamento hepatoduodenal y la vena porta (PV) y el conducto biliar común (CBD) se aislaron detrás del muñón de la GDA (flecha).

**Fuente:** (Cho et al., 2009).

últimas décadas la centralización de estos procedimientos en centros de alto volumen ha logrado disminuir significativamente la mortalidad de esta cirugía amén del 5%. Sin embargo, la complejidad de la misma ha condicionado que la morbilidad postoperatoria se mantengan estable, con cifras de complicaciones hasta un 40% (Oscar et al., 2012).

La recuperación de un paciente sometido a una cirugía de este grado de complejidad exige del organismo toda su capacidad de respuesta. Si podemos ofrecerle a un paciente mejorar esta capacidad de respuesta, podrá ser muy beneficioso. La ejecución del procedimiento debe ser llevada a cabo en un paciente adecuadamente seleccionado, contando con todos los recursos necesarios y con la aprobación del paciente (De Vinatea et al., 2004).

### **Metodología**

La metodología utilizada para el presente trabajo de investigación, se enmarca dentro de una revisión bibliográfica de tipo documental, ya que nos vamos a ocupar de temas planteados a nivel teórico como es Fase reconstructiva de la duodenopancreatectomía laparoscópica. Un desafío técnico. La técnica para la recolección de datos está constituida por materiales electrónicos, estos últimos como Google Académico, PubMed, Science direct, entre otros, apoyándose para ello en el uso de descriptores en ciencias de la salud o terminología MESH. La información aquí obtenida será revisada para su posterior análisis.

### **Resultados**

Técnica quirúrgica, descrita por (Calvo-García et al., 2021).

- Acceso laparoscópico, sección del ligamento gastrocólico y vasos gastroepiploicos derechos, movilización del ángulo hepático del colon, maniobra de Kocher con separación de la cava y

medialización del duodeno hasta el ligamento de Treitz, sección del ligamento gastrohepático, disección de arteria hepática común, sección de arterias gastroduodenal y pilórica, linfadenectomía hiliar (en su caso), realización del túnel retropancreático desde el borde inferior del páncreas localizando la vena mesentérica superior, maniobra del hanging pancreático, disección del conducto hepático, sección gástrica, colecistectomía, sección de primer asa yeyunal y movilización intestinal, sección del cuello del páncreas y del conducto pancreático, sección del mesopáncreas, sección de la vía biliar, conversión a laparotomía subcostal derecha para extracción de la pieza, y realización de las anastomosis.

- El paciente se coloca en posición de decúbito supino, con cincha en tórax y piernas abiertas; de 10 a 15 grados en antiTrendelenburg y de 3 a 5 grados en lateral izquierdo. Insuflamos CO<sub>2</sub> a 15 mmHg mediante aguja de Veress y accedemos a cavidad abdominal mediante un trócar óptico umbilical, colocando el resto de trócares bajo visión directa de la siguiente forma: 12 mm lateral al músculo recto en línea medioclavicular a 3 cm bajo el margen costal izquierdo, 12 mm lateral al músculo recto en línea medioclavicular a 3 cm bajo el margen costal derecho, 5 mm subcostal en línea axilar anterior izquierda, 5 mm subcostal en línea axilar anterior derecha, y 5 mm subxifoideo.
- El procedimiento quirúrgico ordenado supone comenzar desde el ligamento gastrocólico y en sentido horario continuar hacia el píloro, realizar la maniobra de Kocher y acceder al hilio hepático, tal como se muestra en el vídeo. El primer tiempo se sitúa en la zona de la curvatura mayor del estómago. Tras levantar el hígado a nivel del ligamento falciforme, comenzamos seccionando el ligamento gastrocólico hacia la mitad del fundus para acceder a la transcavidad de los epiplones y poder seccionar las adherencias entre el

páncreas y el estómago. Luego descendemos hasta el píloro y seccionamos los vasos gastroepiploicos derechos. Habitualmente utilizamos Hemo-lok® (Teleflex) o grapadora (endoGIA™ 45mm carga beige, Medtronic), aunque en casos seleccionados con vasos pequeños, un termosellador (LigaSure™ Maryland, Medtronic) puede ser suficiente.

### Proceso de disección

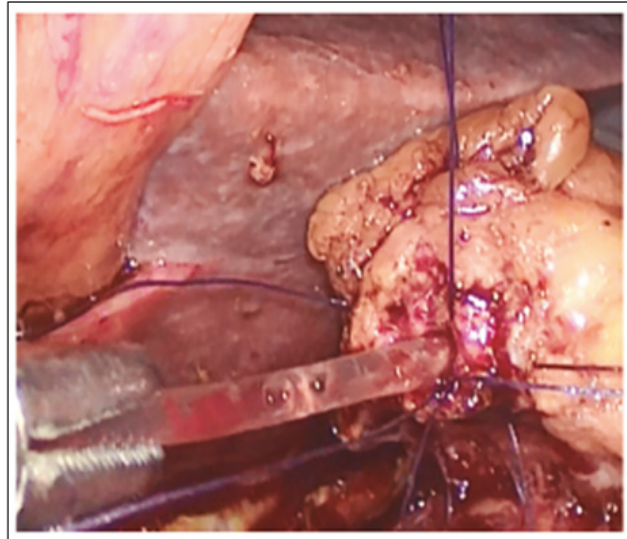
- A continuación, movilizamos el ángulo hepático del colon y tras exponerlo seccionamos las adherencias laterales y posteriores del duodeno para realizar una amplia maniobra de Kocher; intensificamos el decúbito lateral izquierdo y movemos la óptica al trócar derecho (anatómico), visualizamos así la cava y la separamos del duodeno, medializando el duodeno hasta el ligamento de Treitz. Una vez movilizado, se abre el ligamento gastrohepático con el objetivo de localizar las estructuras vasculares: identificamos arteria hepática común, hepática propia, gastroduodenal y pílorica; pasamos un vessel loop por la gastroduodenal y seccionamos las dos últimas. En este momento se realizaría la linfoadenectomía hiliar estándar en caso de estar indicada.
- El segundo tiempo se sitúa en el espacio inframesocólico. Se abre el mesocolon y el peritoneo sobre el borde inferior del páncreas y poco a poco vamos levantando el borde inferior del páncreas localizando la vena mesentérica superior, haciendo el túnel retropancreático mediante disección roma y pasamos un loop por el cuello pancreático para realizar la maniobra del hanging (levantar el páncreas para después seccionarlo). A continuación, accedemos al hilio hepático con el objetivo de localizar la vía biliar y disecarla a la altura del conducto hepático común, pasamos un loop y nos quedamos con la pieza anclada a la vía biliar porque seccionarla en este momento podría dificultarnos el trabajo

por el vertido de bilis.

- El siguiente paso es la sección gástrica: hacemos una DPC estándar sin preservación de píloro y seccionamos el estómago a nivel del antro con endoGIA™ 60mm carga morada. Continuamos con la colecistectomía y terminamos de movilizar el bloque desde el otro lado del mesenterio seccionando las adherencias del ligamento de Treitz para poder realizar el descruzamiento. Seccionamos con endoGIA™ 60mm carga beige la primera asa yeyunal, y después el meso del yeyuno proximal y del duodeno del lado de la pieza hasta la transición al proceso uncinado y tiramos del yeyuno desde la derecha del mesenterio para hacerlo pasar a través del defecto retroperitoneal sacando el intestino por detrás de los vasos. Continuamos con la sección del cuello del páncreas utilizando electrobisturí hasta aproximarnos al conducto pancreático principal, que cortamos con tijera sin emplear energía para no cauterizar la pared.

### Fase reconstructiva

- Después realizamos la disección del mesopáncreas, siguiendo el borde de vena y arteria mesentéricas superiores, identificamos las arterias pancreatoduodenales y las seccionamos con LigaSure™ Maryland; seccionamos también el mesopáncreas, nos quedamos con la pieza anclada solamente a la vía biliar y por último seccionamos la vía biliar con tijera. Finalmente (parte no mostrada en el vídeo), convertimos mediante una laparotomía subcostal derecha de unos 14 cm aproximadamente (habitualmente más pequeña que las necesarias en cirugía abierta) para extraer la pieza y realizar las anastomosis para una reconstrucción en dos asas: ducto-mucosa según Blumgart, hepático-yeyunostomía en la misma asa, gastroyeyunostomía en el segundo asa y anastomosis del pie de asa de la reconstrucción en Y de Roux (págs. 47, 49-50).



**Figura 2.** Anastomosis pancreatoyeyunal ducto mucosa tutorizada con catéter de silicona

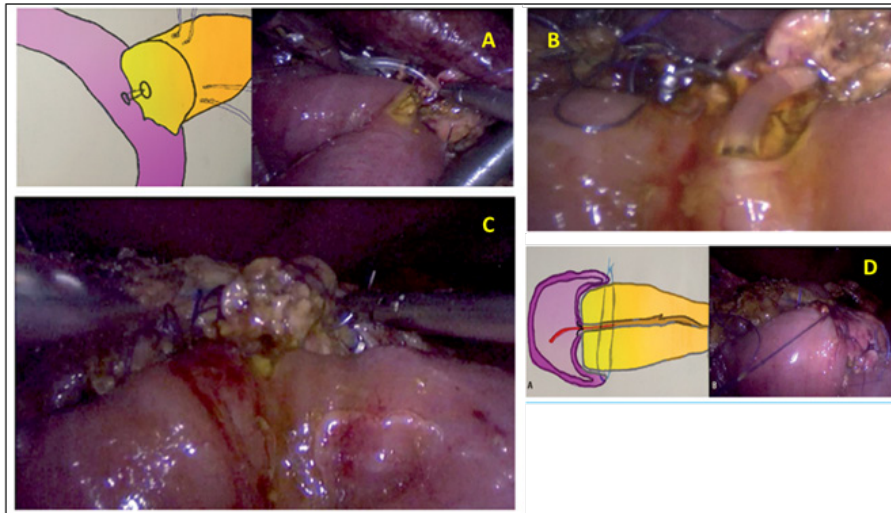
**Fuente:** (Uranga et al., 2020).

Técnica reconstructiva (Uranga et al., 2020).

- Para la reconstrucción el cirujano permaneció del lado derecho del paciente. El asa a anastomosar se ascendió por detrás la raíz del mesenterio. La primera anastomosis solía ser la pancreático-yeyunal. En pacientes con páncreas blando y conducto de Wirsung fino, uno de los autores optó en la etapa inicial de la serie por realizar la hepáticoyeyunoanastomosis en primer término por vía laparoscópica y luego se completó la reconstrucción mediante una técnica híbrida, emplazando una incisión mediana menor a 10 cm a nivel epigástrico. La técnica quirúrgica para ambos casos fue similar. Se realizó una anastomosis ducto mucosa con 5 a 8 puntos de sutura reabsorbible monofilamento, tutorizada con un catéter de silicona de pequeño calibre (imagen 2).
- A continuación, se realizaron 2 a 4 puntos entre el páncreas (transparenquimatosos) y el yeyuno con el objeto de anclar el páncreas al yeyuno (según la técnica descrita por Blumgart). La hepático-yeyuno anastomosis se realizó con 2 hemisurget a puntos totales de hilos 4-0 o 5-0, excepto en casos de calibres muy pequeños en los que uno de

los dos cirujanos optó por realizar puntos separados. La anastomosis duodeno-yeyunal se realizó luego de extraída la pieza por una miniincisión de 4 a 5 cm a nivel umbilical, exteriorizando el píloro y un asa yeyunal a unos 50 cm de la anastomosis biliar en forma antecólica e isoperistáltica. Se realizó con puntos separados de poliglactina 3-0. Uno de los autores asoció una entero-entero anastomosis a lo Brown por la misma incisión (págs. 133-114).

Técnica reconstructiva (Kohan et al., 2016).



**Figura 3.** A. Puntos ductomucosos con sutura monofilamento absorbible de calibre 5-0. B. Colocación el tutor que queda en la luz del intestino delgado sin exteriorizar. C. Colocado de 3 puntos para la cara anterior de la anastomosis luego de colocado el tutor. D. Puntos transparenquimatosos.

**Fuente:** (Kohan et al., 2016).

- La etapa reconstructiva se realiza en una sola asa según la técnica de Child. Primero se confecciona la PYA ductomucosa, luego la hepático-yeyuno anastomosis (HYA) y por último la gastro-yeyuno anastomosis (GYA) inframesocolónica. También se agrega una entero anastomosis en omega con el objetivo de disminuir el flujo de bilis hacia el estómago.
- La PYA ductomucosa se realiza según la técnica descrita por Blumgart<sup>5</sup>. El primer paso es colocar una sonda tipo K-35 en el conducto de Wirsung para dejarla como tutor anastomótico interno. Luego se pasan 2 puntos transparenquimatosos en el páncreas para luego suturar el intestino delgado y volver con los puntos transparenquimatosos en forma de U (teniendo cuidado de no incluir el conducto de Wirsung en la sutura), según muestra la figura 1. Esos puntos se anudan para fijar el yeyuno a la cara posterior del páncreas.
- Luego se dan los puntos ductomucosos con sutura monofilamento absorbible de calibre 5-0. Es recomendable dar el primer punto de hora 6 y anudarlo, seguir

por el de hora 9 y completar al menos 2 o 3 puntos más para la cara posterior. En ese momento se coloca el tutor que queda en la luz del intestino delgado sin exteriorizar. Una vez colocado, se dan 3 puntos más para la cara anterior de la anastomosis. Finalizada la anastomosis ductomucosa, se colocan otros dos puntos transparenquimatosos a la izquierda del conducto de Wirsung, que se fijan a la cara posterior del yeyuno (de la misma forma que se dieron los puntos al principio de la anastomosis). Una vez anudados, con la misma hebra se toma la cara anterior del yeyuno y se vuelven a anudar para cubrir la anastomosis ductomucosa con el intestino delgado. Estos puntos anteriores se dan con los 4 puntos transparenquimatosos (págs. 178-179).

### Conclusión

Toda la bibliografía consultada, concluye que el procedimiento de duodenopancreatectomía laparoscópica, tiene que ser realizado por cirujanos experimentados, que ha-

yan realizado al menos 60 procedimientos en base a los estudios revisados y en centros altamente especializados, donde estén habituados a realizar estos procedimientos de manera recurrente y es realizada en pacientes seleccionados con tumores periamplares, a pesar de ser una técnica mínimamente invasiva, su realización involucra dos secciones: la disección y al reconstrucción, la complejidad radica en que ambas secciones requieren de un tiempo determinado y el involucramiento muchos órganos, por ello la experiencia del cirujano, ya que al ser una técnica altamente especializada, no está exenta de la presentación de complicaciones y que la bibliografía consultada estima en un 40% cifra que no es nada despreciable, a pesar de la reducción de la morbilidad en un 5%. La reconstrucción involucra dependiendo de cada caso varios procesos de anastomosis en montajes clásicos en asas como: hepático-yeyuno anastomosis (HYA), gastro-yeyuno anastomosis (GYA) inframesocolónica, duodeno-yeyunal anastomosis, entre otras, debido a la complejidad de la patología que se presente.

### Bibliografía

- Calvo-García, H., Suárez, P., Silva, J., González-Herráez, L., González-Ganso, A., Álvarez-Prida, E., & Ielpo, B. (2021). VÍDEO: DUODENOPANCREATECTOMÍA CEFÁLICA LAPAROSCÓPICA: NUESTROS INICIOS EN EL HOSPITAL DE LEÓN. *Rev Acircal*, 8(1), 47.
- Cho, A., Yamamoto, H., Nagata, M., Takiguchi, N., Shimada, H., Kainuma, O., Souda, H., Gunji, H., Miyazaki, A., Ikeda, A., & Tohma, T. (2009). RETRACTED ARTICLE: A totally laparoscopic pylorus-preserving pancreaticoduodenectomy and reconstruction. *Surgery Today*, 39(4), 359–362. <https://doi.org/10.1007/s00595-008-3853-0>
- De Vinatea, J., Villanueva, L., & Gonzales, É. (2004). Duodenopancreatectomía laparoscópica mano asistida: Reporte de un caso. *Anales de La Facultad de Medicina*, 65(3), 199–202. [http://www.scielo.org.pe/scielo.php?script=sci\\_arttext&pid=S1025-55832004000300007&lng=es&nrm=iso&tlng=es](http://www.scielo.org.pe/scielo.php?script=sci_arttext&pid=S1025-55832004000300007&lng=es&nrm=iso&tlng=es)
- Kang, C. M., Lee, S. H., Chung, M. J., Hwang, H. K., & Lee, W. J. (2015). Laparoscopic pancreatic reconstruction technique following laparoscopic pancreaticoduodenectomy. *Journal of Hepato-Biliary-Pancreatic Sciences*, 22(3), 202–210. <https://doi.org/10.1002/jhbp.193>
- Kohan, G., Klappenbach, R., Ditulio, O., Sánchez, N., Rafin, G., & Faerberg, A. (2016). Técnica de reconstrucción laparoscópica en la duodenopancreatectomía cefálica. *Revista Argentina de Cirugía*, 108(4), 1–10. [http://www.scielo.org.ar/scielo.php?script=sci\\_arttext&pid=S2250-639X2016000400002&lng=es&nrm=iso&tlng=es](http://www.scielo.org.ar/scielo.php?script=sci_arttext&pid=S2250-639X2016000400002&lng=es&nrm=iso&tlng=es)
- Oscar, Sánchez Ciaría, R., Bersano, F., Yazde, L., de Santibañes, E., & Pekolj, J. (2012). Duodenopancreatectomía totalmente laparoscópica. Consideraciones técnicas y aplicabilidad inicial en un centro de alto volumen de cirugía pancreática. *Revista Argentina de Cirugía*, 102(2), 62–68. [http://www.scielo.org.ar/scielo.php?script=sci\\_arttext&pid=S2250-639X2012000200003&lng=es&nrm=iso&tlng=pt](http://www.scielo.org.ar/scielo.php?script=sci_arttext&pid=S2250-639X2012000200003&lng=es&nrm=iso&tlng=pt)
- Uranga, L., Kohan, G., Bisio, L., Ditulio, O. A., Monestés, J. O., Maldonado, Á. L. C., & Inventarza, O. (2020). Cien duodenopancreatectomías cefálicas laparoscópicas. Experiencia de dos grupos de trabajo. *Acta Gastroenterológica Latinoamericana*, 50(2), 109–117.

### CITAR ESTE ARTICULO:

Curillo Balseca, J. G. (2021). Fase reconstructiva de la duodenopancreatectomía laparoscópica. Un desafío técnico. *RECIMUNDO*, 5(1 (Suple), 194-201. [https://doi.org/10.26820/recimundo/5.\(Suple1\).oct.2021.194-201](https://doi.org/10.26820/recimundo/5.(Suple1).oct.2021.194-201)

