

DOI: 10.26820/recimundo/7.(1).enero.2023.498-506

URL: <https://recimundo.com/index.php/es/article/view/1975>

EDITORIAL: Saberes del Conocimiento

REVISTA: RECIMUNDO

ISSN: 2588-073X

TIPO DE INVESTIGACIÓN: Artículo de revisión

CÓDIGO UNESCO: 32 Ciencias Médicas

PAGINAS: 498-506







Diagnóstico en tiempo real durante cirugías

Diagnosis in real time during surgeries

Diagnóstico em tempo real durante cirurgias

**Randy Mena De La Cruz¹; Jandry Ricardo García Mera²; Jose Freddy Macias Riera³;
Guido Yunior García Loor⁴**

RECIBIDO: 28/01/2023 **ACEPTADO:** 27/02/2023 **PUBLICADO:** 14/04/2023

1. Magíster en Gerencia de Instituciones de Salud; Médico Cirujano; Hospital Verdi Cevallos Balda; Portoviejo, Ecuador; randymenadlc@gmail.com;  <https://orcid.org/0000-0001-5170-6730>
2. Médico Cirujano; Investigador Independiente, Guayaquil, Ecuador; jandryricardo@hotmail.com;  <https://orcid.org/0009-0008-1520-5718>
3. Especialista en Orientación Familiar Integral; Médico Cirujano; Hospital Verdi Cevallos Balda; Portoviejo, Ecuador; freddyjr01@hotmail.com;  <https://orcid.org/0009-0003-3022-4179>
4. Magíster en Seguridad y Salud Ocupacional; Médico Cirujano; Hospital Verdi Cevallos Balda; Hospital de Especialidades Santa Margarita; Portoviejo, Ecuador; guido_gl91@hotmail.com;  <https://orcid.org/0000-0003-4793-5869>

CORRESPONDENCIA

Randy Mena De La Cruz

randymenadlc@gmail.com

Portoviejo, Ecuador

RESUMEN

Hoy en día existen nuevas modalidades y técnicas que permiten detectar anomalías en los pacientes que son sometidos a cirugías. Esto sucede, cuando no se tiene claro el diagnóstico y es necesario realizar una evaluación profunda en quirófano. La imagen hiperespectral (HSI) es una nueva modalidad de imagen óptica, que actualmente es muy usada en el campo de la medicina. Permite un análisis bioquímico sin contacto y no destructivo de tejido vivo, a través de la combinación de una cámara fotográfica digital con una unidad espectrográfica que da como resultado, una imagen híbrida que proporciona información cuantitativa y cualitativa de la composición del tejido a nivel molecular sin contraste y que permite discriminar objetivamente entre diferentes tipos de tejido y entre tejido sano y patológico. Sin embargo, ha sido recientemente que la HSI es utilizada en las salas de operación, a pesar de haber sido utilizada en la medicina desde hace un par de décadas. En este sentido, son varios los grupos de especialistas que emplean esta modalidad de imagen como una herramienta de orientación intraoperatoria dentro de diferentes disciplinas quirúrgicas lo cual ayuda a detectar un diagnóstico en tiempo real.

Palabras clave: Diagnóstico, Cirugía, Sala de Operación, Paciente Quirúrgico, Diagnóstico por Imagen.

ABSTRACT

Today there are new modalities and techniques that allow detecting abnormalities in patients who undergo surgery. This happens when the diagnosis is not clear and it is necessary to carry out a thorough evaluation in the operating room. Hyperspectral imaging (HSI) is a new optical imaging modality, which is currently widely used in the medical field. It allows non-contact and non-destructive biochemical analysis of living tissue, through the combination of a digital camera with a spectrographic unit that results in a hybrid image that provides quantitative and qualitative information on the composition of the tissue at the molecular level without contrast and that allows to objectively discriminate between different types of tissue and between healthy and pathological tissue. However, only recently has HSI been used in operating rooms, despite having been used in medicine for a couple of decades. In this sense, there are several groups of specialists who use this imaging modality as an intraoperative guidance tool within different surgical disciplines, which helps to detect a diagnosis in real time.

Keywords: Diagnosis, Surgery, Operating Room, Surgical Patient, Diagnostic Imaging.

RESUMO

Novas modalidades e técnicas estão agora disponíveis para detectar anomalias em pacientes submetidos a cirurgia. Isto acontece quando o diagnóstico não é claro e é necessária uma avaliação exaustiva na sala de operações. A imagem hiper-espectral (HSI) é uma nova modalidade de imagem óptica, que é actualmente amplamente utilizada no campo médico. Permite a análise bioquímica sem contacto e não destrutiva de tecidos vivos através da combinação de uma câmara digital com uma unidade espectrográfica, resultando numa imagem híbrida que fornece informação quantitativa e qualitativa sobre a composição dos tecidos a nível molecular sem contraste e permite uma discriminação objectiva entre diferentes tipos de tecidos e entre tecidos saudáveis e patológicos. Contudo, é apenas recentemente que o HSI tem sido utilizado em salas de operações, embora tenha sido utilizado em medicina durante algumas décadas. Neste sentido, vários grupos de especialistas estão a utilizar esta modalidade de imagiologia como um instrumento de orientação intra-operatória dentro de diferentes disciplinas cirúrgicas, o que ajuda a detectar um diagnóstico em tempo real.

Palavras-chave: Diagnóstico, Cirurgia, Bloco Operatório, Paciente Cirúrgico, Diagnóstico por Imagem.

Introducción

Durante las últimas décadas, los impresionantes avances en los campos de la informática y las tecnologías de imagen han aumentado la sinergia máquina/médico, trayendo la medicina de precisión a la práctica clínica actual. En particular, el desarrollo constante de nuevos dispositivos y plataformas mínimamente invasivas junto con la implementación de tecnologías de imagen avanzadas ha llevado a un cambio de época dentro de las disciplinas quirúrgicas. De hecho, mientras las indicaciones de los procedimientos quirúrgicos mínimamente invasivos se amplían progresivamente hacia patologías más complejas, las disciplinas diagnósticas tradicionales como la radiología o la endoscopia están desarrollando una cartera cada vez mayor de procedimientos quirúrgicos mínimamente invasivos.

En este contexto, el uso intraoperatorio de tecnologías de imagen que pueden aumentar la vista humana son fundamentales para aumentar la exactitud y precisión de la cirugía. “La modalidad de imagen intraoperatoria ideal debe ser segura y fácil de usar para adaptarse sin problemas al flujo de trabajo operativo” (Sarantopoulos, Beziere, & Ntziachristos, 2012). Además, debe proporcionar resultados reproducibles y cuantitativos sin necesidad de un agente de etiquetado exógeno enriqueciendo al cirujano con información útil adicional y asistencia en el proceso de toma de decisiones.

En esta vista, la imagen hiperespectral (HSI) muestra la mayoría de las características de la ideal tecnología de imágenes intraoperatorias, ya que puede proporcionar una imagen instantánea cualitativa y cuantitativa de las propiedades químicas del tejido biológico de una manera no invasiva, sin radiación, sin etiquetas y fácil de usar.

HSI se incluye dentro del dominio de la imagen óptica y resulta de la combinación de una cámara digital con un espectrómetro. La interacción de la luz con el objeto de destino genera firmas

o huellas dactilares específicas en todo el espectro electromagnético, que se detectan con la unidad espectrométrica. El conjunto de datos resultante es un conjunto de información tridimensional resuelto espacial y espectralmente, denominado hipercubo (coordenadas espaciales: x, y; coordenada espectral: z) (Clancy, Jones, & Hein, 2020).

HSI puede distinguir la composición bioquímica del tejido biológico sano y patológico de forma no invasiva, por lo que se ha utilizado cada vez más en el campo de la medicina. El objetivo de este estudio es proporcionar un diagnóstico en tiempo real para la audiencia quirúrgica por medio de herramientas intraoperatorias.

Metodología

Esta investigación está dirigida al estudio del tema “Diagnóstico en tiempo real durante cirugías”. Para realizarlo se usó una metodología descriptiva, con un enfoque documental, es decir, revisar fuentes disponibles en la red, cuyo contenido sea actual, publicados en revistas de ciencia, disponibles en Google Académico, lo más ajustadas al propósito del escrito, con contenido oportuno y relevante desde el punto de vista científico para dar respuesta a lo tratado en el presente artículo y que sirvan de inspiración para realizar otros proyectos. Las mismas pueden ser estudiadas al final, en la bibliografía.

Resultados

Las tecnologías basadas en la luz proporcionan información valiosa sobre moléculas, células o tejidos. El desarrollo de las técnicas de imagen, han brindado grandes avances en la medicina. Una vez que la luz ingresa al tejido vivo, induce varios fenómenos (principalmente dispersión, adsorción, reflexión), que dependen estrictamente de la composición química del tejido específico. Por ello, cada tipo de tejido presenta “un patrón óptico característico, denominado firma espectral o huella espectral, que puede utilizarse

para diferenciarlo de otro tipo de tejido. De manera similar, las firmas espectrales permiten discriminar tejidos patológicos (por ejemplo, cancerosos, isquémicos o quemados) de tejidos sanos” (Jacques, 2013).

Imagen hiperespectral como herramienta de imagen intraoperatoria

La imagen hiperespectral es una tecnología emergente en medicina, particularmente en el campo quirúrgico. Por esta razón, el número de estudios que involucran HSI como una herramienta de orientación intraoperatoria es limitado. Como se mencionó anteriormente, las revisiones existentes están minuciosamente escritas, pero enfatizan aspectos biomédicos o técnicos, que pueden ser demasiado complicados para los cirujanos e inevitablemente van más allá de sus necesidades.

La HSI intraoperatoria se ha aplicado principalmente a dos grandes áreas, divididas en subcategorías. El primero es el “reconocimiento de tejidos” compuesto por (1) reconocimiento del cáncer; (2) reconocimiento de estructuras anatómicas; y (3) reconocimiento de la eficacia de la ablación térmica. El segundo es la “evaluación de la perfusión” dentro de: (1) cirugía colorrectal; (2) cirugía digestiva alta; (3) cirugía hepatopancreaticobiliar; (4) cirugía reconstructiva; (5) urología; y (6) neurocirugía.

Reconocimiento de tejidos

Durante los procedimientos quirúrgicos oncológicos es fundamental que sea radical, lo que significa la extirpación completa del tejido neoplásico. Actualmente, “una resección oncológica radical se logra en procedimientos mínimamente invasivos, exclusivamente a partir de la valoración visual del cirujano, ya que no se dispone de retroalimentación háptica” (Cucci, Delaney, & Picollo, 2016). Por esta razón, muchas veces se requiere la asistencia del patólogo, siendo obligatoria una sección congelada intraoperatoria para evaluar objetivamente el margen de resección, a costa de un mayor tiempo operatorio.

Los estudios preliminares que informan sobre la mejora visual intraoperatoria del tejido canceroso están disponibles y mostraron resultados prometedores en términos de precisión de la tasa de detección. Sin embargo, esto normalmente requiere el uso de etiquetado de agentes exógenos, que podrían ser potencialmente responsables de reacciones adversas y todavía están “fuera de etiqueta” para este tipo de aplicación.

Los autores Shapey, Nabavi, & Bradford, (2019) exponen, es importante “reconocer intraoperatoriamente estructuras anatómicas (como nervios, uréteres, glándulas paratiroides, colédoco, etc.) para preservarlas durante la fase de demolición y evitar cualquier lesión accidental, que podría causar importantes déficits funcionales que repercutirían negativamente en la calidad de vida del paciente”. En tal sentido, este proceso actualmente depende estrictamente de las capacidades visuales y el conocimiento anatómico del cirujano y actualmente no existen métodos universalmente aceptados para reconocer las estructuras anatómicas nobles intraoperatorias.

Sin embargo, “existen varios métodos experimentales que utilizan modalidades de imágenes ópticas, pero que aún requieren una inyección de agentes de contraste exógenos o el uso de dispositivos fluorescentes” (Barberio, Al-Taher, & Felli, 2021). Por otro lado, HSI tiene el potencial de discriminar eficientemente entre diferentes tipos de tejido sin contraste y de manera no destructiva. Teóricamente, es una herramienta de guía intraoperatoria ideal que permite identificar tanto tejido patológico como estructuras anatómicas esenciales en el escenario quirúrgico.

Reconocimiento del cáncer

Como se mencionó anteriormente, el hiper-cubo es un gran conjunto de datos y se debe extraer la información necesaria para discriminar entre diferentes tipos de tejido. Como resultado, “se utilizan algoritmos de aprendizaje automático para realizar esta

tarea automáticamente” (Clancy, Jones, & Hein, 2020). Idealmente, para ayudar al cirujano, un sistema de imágenes HSI debería detectar automáticamente los diferentes tipos de tejido inmediatamente o poco después de la adquisición y brindar al operador una retroalimentación visual simple.

Los algoritmos de aprendizaje profundo, en particular las redes neuronales, pueden diferir rápidamente e identificar entre diferentes tejidos, en función de sus características espectrales, ya sea de forma completamente automática (aprendizaje no supervisado) o después de aprender de imágenes previamente anotadas (aprendizaje supervisado) (Felli, Altaher, Collins, & Baiocchini, 2019).

Aunque muchos trabajos anteriores se han centrado en la detección de tejido canceroso utilizando HSI junto con varios algoritmos de procesamiento de datos, la mayoría de ellos se han realizado ex vivo (en laboratorios de histopatología) o in vivo, pero utilizando modelos animales pequeños.

En un estudio realizado por Halicek, Fabelo, & Ortega, (2019), los autores descubrieron los “rangos de longitud de onda EM relevantes necesarios para discriminar tumores cerebrales mediante adquisiciones in vivo realizadas con su cámara personalizada. Mejoraron la precisión de detección de tumores de los algoritmos de aprendizaje automático, al usar solo esas bandas relevantes”.

Este enfoque se adaptó de manera diferente según cada consulta de diagnóstico específica y representa, un paso importante hacia el reconocimiento automático instantáneo. De hecho, “al limitar la adquisición de imágenes específicamente a las longitudes de onda discriminativas y al crear algoritmos personalizados que analizan solo partes preseleccionadas del hipercubo, el tiempo entre la generación de imágenes y la salida de información se reduce enormemente” (Halicek, Fabelo, & Ortega, 2019).

En lo que respecta al reconocimiento de tumores gastrointestinales, Felli, Altaher, Collins, & Baiocchini, (2019) exponen “el uso de un endoscopio flexible modificado para reconocer tumores colorrectales in vivo en sujetos humanos”. Sin embargo, este estudio involucró a HSI como una herramienta de diagnóstico preoperatorio y no como una herramienta intraoperatoria. La mayoría de los trabajos sobre este tema se han realizado ex vivo, principalmente después del procesamiento de muestras en el departamento de patología.

Reconocimiento de la eficacia de la ablación térmica

La ablación térmica percutánea está ganando importancia como un procedimiento mínimamente invasivo en pacientes con tumores hepáticos focales primarios o secundarios que no pueden someterse a cirugía. El tratamiento térmico aplicado localmente provoca daños irreversibles en las células cancerosas. Sin embargo, “en la etapa actual, la eficacia de este tratamiento se evalúa exclusivamente mediante el control de la temperatura, ya sea con termometría de resonancia magnética no invasiva o con sensores de temperatura invasivos” (Collins, Maktabi, & Barberio, 2021). HSI, con su capacidad para evaluar la composición química del tejido biológico, tiene el potencial de detectar alteraciones tisulares irreversibles después de la ablación térmica.

Sin embargo, los procedimientos de ablación térmica están destinados a ser intervenciones percutáneas realizadas en un entorno quirúrgico abierto, con una cámara comercialmente disponible y aprobada para el uso humano. No obstante, el sistema está limitado por su idoneidad exclusiva para cirugía abierta lo cual representa un inconveniente importante para una pronta traducción clínica de este tipo de abordaje.

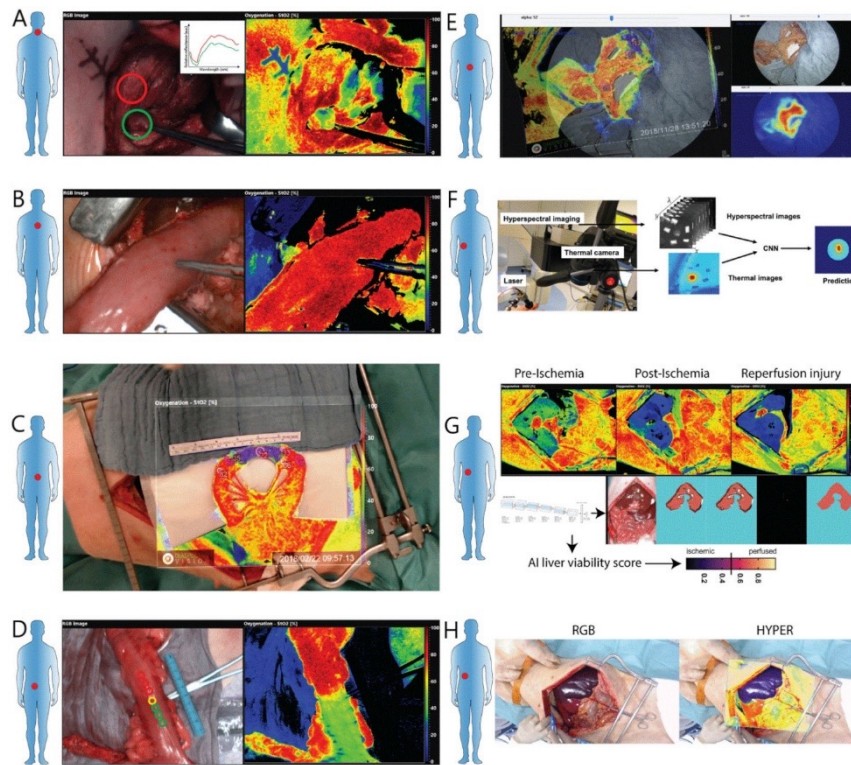


Figura 1. Imagen HSI intraoperatoria adquirida durante la tiroidectomía humana

Fuente: (Morse, Simpson, & Jones, 2013).

(A) En el círculo rojo se destaca el tejido tiroideo, mientras que en el verde se destaca la glándula paratiroides. La imagen en falso color al lado muestra la cuantificación de la perfusión de la saturación de oxígeno (StO₂); la glándula paratiroides, resaltada con las pinzas, tiene menos StO₂ que el tejido tiroideo circundante. (B) Adquisición de HSI intraoperatoria que muestra la evaluación de StO₂ de un conducto gástrico durante la esofagectomía humana. (C) Se muestra un modelo de isquemia del intestino delgado porcino, en el que el mesenterio se divide en el medio.

La imagen muestra un ejemplo del software HYPER (Hyperspectral Enhanced Reality), que superpone la cartografía de perfusión HSI en el video en tiempo real. Este abordaje facilita la navegación intraoperatoria por medio de HSI. (D) Adquisición de HSI realizada durante la resección del colon izquierdo humano.

El margen de resección proximal se evalúa con HSI. El cirujano colocó las pinzas en la línea de resección proximal determinada visualmente, obtenida después de interrumpir el suministro vascular del órgano. Aparte de la cuantificación de StO₂ basada en HSI, es visible que la línea de resección determinada visualmente cae en el área marginalmente perfundida (verde) y no en el área bien perfundida (roja).

Este ejemplo muestra que la evaluación visual de la perfusión intestinal generalmente es inexacta. (E) Modelo de isquemia parcial de páncreas porcino visible en la imagen en color (arriba a la izquierda) con representación de la cuantificación de angiografía de fluorescencia (arriba a la derecha) y cuantificación de StO₂ basada en HSI (imagen inferior), que muestra un área isquémica bien delimitada (en azul). (F) Configuración experimental del monitoreo de ablación térmica hepática porcina usando HSI. La cámara térmica y la cámara HSI se utilizan para en-

trenar las CNN para predecir el daño hepático inducido por la ablación con láser con un alto grado de precisión. (G) Puntuación automática de viabilidad hepática con aprendizaje profundo e imágenes hiperespectrales.

Las CNN están entrenadas para reconocer automáticamente el tejido hepático y su perfusión (isquémica 0–perfundida 1). Durante la fase de reperfusión, la puntuación predice la lesión por isquemia por reperfusión y el fallo microvascular. (H) Realidad hiperespectral mejorada (HYPER) para resecciones hepáticas anatómicas.

Las imágenes HSI se superponen al video en tiempo real para guiar la resección hepática. Este enfoque ayuda al cirujano a distinguir intraoperatoriamente el parénquima no perfundido del perfundido para guiar la sección hepática. La cámara térmica y la cámara HSI se utilizan para entrenar las CNN para predecir el daño hepático inducido por la ablación con láser con un alto grado de precisión.

Evaluación de la perfusión

En general, en todas las disciplinas quirúrgicas, un riego sanguíneo deficiente dificulta la correcta cicatrización del tejido. Sin embargo, la evaluación clínica por sí sola no es suficiente para evaluar de forma fiable perfusión intraoperatoria. En el pasado, se han explorado varias modalidades de imágenes para cuantificar la isquemia intraoperatoriamente.

La angiografía por fluorescencia (FA), “una modalidad que usa la inyección de un fluoróforo exógeno, típicamente verde de indocianina (ICG), ha encontrado una amplia aceptación dentro de la comunidad quirúrgica” (Degett, Andersen, & Gögenur, 2016). Sin embargo, la FA carece de una métrica cuantitativa y requiere el uso de un agente de contraste, que ocasionalmente puede estar relacionado con eventos adversos.

La HSI proporciona una evaluación cuantitativa y cualitativa del tejido sin contraste, tiene un gran potencial como tecnología

de imagen intraoperatoria. Sin embargo, la falta de una tasa de video con resolución espacial aceptable y la ausencia de una plataforma HSI estable para cirugía mínimamente invasiva representan actualmente inconvenientes consistentes para su difusión en la práctica clínica como herramienta de imagen intraoperatoria.

Evaluación de la perfusión en cirugía colorrectal

En el campo de la cirugía gastrointestinal, un flujo de sangre insuficiente es un bien reconocido causa de fuga anastomótica, que es la complicación más temida después de un procedimiento quirúrgico digestivo. FA se ha utilizado ampliamente para medir intraoperatoriamente el suministro de sangre durante los procedimientos colorrectales. Sin embargo, debido a la falta de una métrica cuantitativa unitaria, junto con la heterogeneidad de los ensayos existentes, su utilidad en la práctica clínica diaria sigue siendo controvertida.

En un estudio pionero, Akbari, Kosugi, & Kojima, (2010) “creó un modelo de isquemia del intestino delgado en un cerdo y utilizó un voluminoso sistema HSI hecho a medida que cubría un amplio rango espectral”. Los autores pudieron identificar las longitudes de onda clave, que permitieron la mejor diferenciación entre tejido normal e isquémico, demostrando que HSI es adecuado para detectar isquemia intestinal.

Evaluación de la perfusión en cirugía digestiva alta

De manera similar a la cirugía colorrectal, un excelente suministro de sangre es esencial para asegurar la cicatrización adecuada de las anastomosis del tracto gastrointestinal superior. “Esto es aún más crítico en el caso de la resección esofágica, un procedimiento quirúrgico importante asociado con una morbilidad y mortalidad constantes en particular, con una mayor tasa de fugas anastomóticas que otros procedimientos gastrointestinales” (Morse, Simpson, & Jones,

2013). La mayor tasa de complicaciones de la esofagectomía es intrínseca a la técnica de reconstrucción esofágica, que tradicionalmente involucra un injerto de estómago, es decir, el conducto gástrico.

Conclusión

La imagen hiperespectral es potencialmente una herramienta valiosa para la guía intraoperatoria porque permite realizar una biopsia óptica no destructiva y sin contraste, analizando la composición química del tejido a nivel molecular y prácticamente en tiempo real.

La mayor parte de la investigación preclínica se ha realizado en una evaluación de perfusión intraoperatoria basada en HSI, que validó este tipo de aplicación en varios órganos, principalmente utilizando configuraciones experimentales sólidas. Además, la cuantificación de la oxigenación tisular es una información bien conocida y de fácil acceso para extraer del hipercubo, que no requiere la ayuda de complejos algoritmos de aprendizaje automático. Por ello, hoy en día esta aplicación representa el uso de HSI más factible en la práctica clínica, tal y como lo confirma la existencia de numerosos estudios clínicos entre diversas disciplinas quirúrgicas.

No obstante, el reconocimiento de tejidos basado en HSI aún se encuentra en la etapa de investigación y desarrollo. Por ello, su uso fuera de los protocolos de investigación aún se mantiene alejado de la práctica clínica habitual. Existen inconvenientes consistentes comunes a todas las aplicaciones HSI intraoperatorias, lo que limita la difusión de esta tecnología en el quirófano. De hecho, los sistemas de imágenes hiperespectrales disponibles todavía son relativamente voluminosos y no son adecuados para la cirugía mínimamente invasiva.

Finalmente se debe reconocer el potencial de esta modalidad de imágenes en el campo quirúrgico por lo cual varios grupo de investigadores se han enfocado en superar las limitaciones de HSI en todo el mundo, en busca de un sistema HSI de video minia-

turizado que combine la cuantificación de la perfusión y algoritmos específicos de reconocimiento automático de tejidos en aras de integrarse como parte del quirófano de cirugía de precisión.

Bibliografía

- Akbari, H., Kosugi, Y., & Kojima, K. (2010). Detection and analysis of the intestinal ischemia using visible and invisible hyperspectral imaging. *IEEE Trans. Biomed. Eng.*, 2011–2017.
- Barberio, M., Al-Taher, M., & Felli, E. (2021). Intraoperative ureter identification with a novel fluorescent catheter. *Sci. Rep.*, 11.
- Clancy, N., Jones, G., & Hein, L. (2020). Surgical spectral imaging. *Med. Image Anal.*, 101699.
- Collins, T., Maktabi, M., & Barberio, M. (2021). Automatic Recognition of Colon and Esophagogastric Cancer with Machine Learning and Hyperspectral Imaging. *Diagnostic*, 10-18.
- Cucci, C., Delaney, J., & Picollo, M. (2016). Reflectance hyperspectral imaging for investigation of works of art: Old master paintings and illuminated manuscripts. *Acc. Chem. Res.*, 2070–2079.
- Degett, T., Andersen, H., & Gögenur, I. (2016). Indocyanine green fluorescence angiography for intraoperative assessment of gastrointestinal anastomotic perfusion: A systematic review of clinical trials. *Langenbeck's Arch. Surg.*, 767–775.
- Felli, E., Al-Taher, M., Collins, T., & Baiocchini, A. (2019). Hyperspectral evaluation of hepatic oxygenation in a model of total vs. arterial liver ischaemia. *Sci. Rep.*, 37-45.
- Ghamisi, P., Plaza, J., & Chen, Y. (2017). Advanced spectral classifiers for hyperspectral images: A review. *IEEE Geosci. Remote. Sens. Mag.*, 8–32.
- Halicek, M., Fabelo, H., & Ortega, S. (2019). In-vivo and ex-vivo tissue analysis through hyperspectral imaging techniques: Revealing the invisible features of cancer. *Cancers*, 7-56.
- Han, Z., Zhang, A., & Wang, X. (2016). In vivo use of hyperspectral imaging to develop a noncontact endoscopic diagnosis support system for malignant colorectal tumors. *J. Biomed. Opt.*, 016001.
- Jacques, S. (2013). Optical properties of biological tissues: A review. *Phys. Med. Biol.*, R37.
- Lu, G., & Fei, B. (2014). Medical hyperspectral imaging: A review. *J. Biomed. Opt.*, 010901.

Martinez, B., Leon, R., & Fabelo, H. (2019). Most relevant spectral bands identification for brain cancer detection using hyperspectral imaging. *Sensors*, 54-81.

Morse, B., Simpson, J., & Jones, Y. (2013). Determination of independent predictive factors for anastomotic leak: Analysis of 682 intestinal anastomoses. *Am. J. Surg*, 950-956.

Sarantopoulos, A., Beziere, N., & Ntziachristos, V. (2012). Optical and opto-acoustic interventional imaging. *Ann. Biomed. Eng*, 346-366. Recuperado el 11 de Abril de 2023, de <https://www.ncbi.nlm.nih.gov/pmc/articles/PMC4182822/>

Shapey, J., Nabavi, E., & Bradford, R. (2019). Intraoperative multispectral and hyperspectral label-free imaging: A systematic review of in vivo clinical studies. *J. Biophotonics*, 14-24.

CITAR ESTE ARTICULO:

Mena De La Cruz, R., García Mera, J. R., Macias Riera, J. F., & García Loor, G. Y. (2023). Diagnóstico en tiempo real durante cirugías. *RECIMUNDO*, 7(1), 498-506. [https://doi.org/10.26820/recimundo/7.\(1\).enero.2023.498-506](https://doi.org/10.26820/recimundo/7.(1).enero.2023.498-506)



CREATIVE COMMONS RECONOCIMIENTO-NOCOMERCIAL-COMPARTIRIGUAL 4.0.