



**APLICACIÓN SUBGINGIVAL DE MELATONINA EN EL TRATAMIENTO
DE LA PERIODONTITIS**

**Ana Campos¹, Yokasta Ramos¹, Lisbeth Sosa², Karla Padrón², Nuvia Sánchez²,
Anajulia González².**

- 1. Facultad de Odontología Universidad de Los Andes, Mérida Venezuela.**
- 2. Departamento de Biopatología, Facultad de Odontología, Universidad de
Los Andes, Mérida, Venezuela.**

CORRESPONDENCIA: Facultad de Odontología, Calle 23 entre avenidas 2 y 3, edificio La Casona de La Sierra, Departamento de Biopatología. Universidad de Los Andes (ULA), Mérida-Venezuela. Teléfonos:+274-2402381,+274-2402383; 04166710701.

EMAIL: nuviasan@ula.ve; nuvimir2@gmail.com; karlapadron@ula.ve



RESUMEN

Valorar la efectividad de la aplicación subgingival de melatonina como coadyuvante en el tratamiento de la periodontitis crónica. **Materiales y métodos:** El diseño de esta investigación fue experimental, se seleccionaron 6 pacientes entre 22 y 47 años con periodontitis crónica de moderada a severa, el tratamiento aplicado se realizó por el diseño a boca partida, la misma se dividió en lado control donde se realizó raspado y alisado radicular (RAR) y lado experimental donde se realizó RAR y se aplicó la melatonina sintética usando como vehículo plasma gel autólogo. Se hicieron evaluaciones posteriores a los 8, 15 y 45 días. Posteriormente se realizó un análisis descriptivo y se utilizó la prueba t student. **Resultados:** Se encontró que la melatonina produjo cambios a nivel clínico en encía disminuyendo los signos de inflamación en la textura (de 85% a 15%), consistencia (de 45% a 0%) y color (de 85% a 15%) del grupo experimental. También hubo disminución en el índice gingival del grupo experimental (de 1,83 a 0,54) con respecto al grupo control (de 1,88 a 1,34). Y menores niveles de hemorragia en el grupo experimental (de 1,85 a 0,54) a diferencia del grupo control (de 1,63 a 1,75). **Conclusión:** la melatonina subgingival puede potenciar los efectos de la terapia convencional por lo que se recomienda realizar más estudios sobre el tema.

PALABRAS CLAVE periodontitis crónica, melatonina, antioxidante, radicales libres, características clínicas



SUBGINGIVAL APPLICATION OF MELATONIN IN THE TREATMENT OF PERIODONTITIS

ABSTRACT

to assess the effectiveness of the subgingival application of melatonin as a coadjuvant in the treatment of chronic periodontitis. Materials and methods: The design of this research was experimental, 6 patients were selected between 22 and 47 years with moderate to severe chronic periodontitis, the applied treatment was carried out by the split mouth design, it was divided into control side where it was performed scaling and root planing (RAR) and experimental side where RAR was performed and synthetic melatonin was applied using autologous gel as plasma vehicle. Subsequent evaluations were made at 8, 15 and 45 days. Subsequently, a descriptive analysis was carried out and the student t test was used. Results: It was found that melatonin produced clinical changes in the gingiva, reducing the signs of inflammation in the texture (from 85% to 15%), consistency (from 45% to 0%) and color (from 85% to 15%) of the experimental group. There was also a decrease in the gingival index of the experimental group (from 1.83 to 0.54) with respect to the control group (from 1.88 to 1.34). And lower levels of hemorrhage in the experimental group (from 1.85 to 0.54) unlike the control group (from 1.63 to 1.75). Conclusion: subgingival melatonin can potentiate the effects of conventional therapy so it is recommended to conduct more studies on the subject.

KEY WORDS: chronic periodontitis, melatonin, antioxidant, free radicals, clinical characteristics



INTRODUCCIÓN

La periodontitis crónica es una enfermedad infecciosa que causa inflamación en los tejidos de soporte dental, pérdida progresiva de la inserción y pérdida ósea. La formación de sacos periodontales es el signo clínico característico de la enfermedad. Su prevalencia, extensión y severidad se incrementa con la edad¹. Según la Organización Mundial de la Salud (OMS) 10-15% de personas la padece y es una de las enfermedades inflamatorias más comunes en adultos (2).

Su etiología comienza con una sobrepoblación de bacterias Gram-negativas generadoras de productos tóxicos, sucesivamente se produce la activación del sistema inmune del huésped que genera una respuesta exagerada, como consecuencia ocurre un desbalance del sistema

oxidante/antioxidante por la sobreproducción de radicales libres, lo que resulta en la oxidación y el daño de los tejidos periodontales (3).

El tratamiento se enfoca principalmente en la disminución de la carga bacteriana mediante la eliminación mecánica de los factores biopelícula dental y cálculo a través del raspado y alisado radicular (RAR) bajo anestesia local² y ⁴, tratando de disminuir los signos de inflamación. La educación del paciente en lo referente a la técnica de cepillado también constituye un complemento importante del tratamiento.

Esta acción mecánica del RAR como terapia única o con el uso complementario de antimicrobianos, a veces puede resultar insuficiente en algunos pacientes para reducir las profundidades al sondaje y lograr la regeneración del aparato de inserción, principalmente cuando se añaden



factores locales modificadores o factores sistémicos, que dificultan la obtención de los resultados deseados con la terapia mecánica. Es por ello que se ha potenciado el estudio de nuevas alternativas, que estén orientadas a modular o interferir de manera positiva, en la respuesta del huésped (2).

Una opción potencial es la melatonina, una indolamina con funciones principalmente antioxidantes, antiinflamatorias, inmunomoduladoras, anticancerígenas, entre otras. Se produce principalmente en la glándula pineal, su proceso de síntesis y liberación tiene lugar durante la noche. Se encarga de regular el ritmo circadiano y la reproducción. Su presencia en cavidad bucal se da por difusión pasiva desde el torrente sanguíneo, se encuentra en la saliva y el fluido crevicular gingival (FCG). Su naturaleza lipofílica le permite atravesar las membranas celulares. Además, es considerada como el

protector celular por excelencia, ya que es capaz de neutralizar hasta diez radicales libres, lo que contribuye a reducir el daño de los tejidos involucrados. Sumado a esto, la melatonina estimula la síntesis de colágeno tipo I, promueve la diferenciación de osteoblastos y formación de hueso, regula la actividad osteoclástica y actúa como inhibidor natural de enzimas proinflamatorias (2).

Adicionalmente, dado que la patogénesis de la periodontitis se relaciona íntimamente con un incremento de especies oxígeno y nitrógeno reactivas, la acción recolectora de radicales libres de esta molécula le otorga un rol significativo durante la remisión de la periodontitis crónica (5).

La aplicación de melatonina en enfermedades inflamatorias y degenerativas ha obtenido resultados favorecedores en estudios previos. Sin



embargo, su acción terapéutica en cavidad bucal aún continúa en estudio (6). Investigaciones experimentales reportan la aplicación local de melatonina para corregir defectos óseos en cavidad bucal (7-9). También se ha estudiado su efecto inmunomodulador y antioxidante en ratas con periodontitis (3).

Asimismo, existen estudios sobre la aplicación tópica de melatonina en pacientes con diabetes y enfermedad periodontal (10 y 11). Al ser una sustancia con características físicoquímicas beneficiosas, presenta un margen mínimo de toxicidad y bajos efectos secundarios (2). No obstante, requiere la realización de más estudios. Por ello el objetivo de esta investigación se centró en valorar la efectividad de la melatonina subgingival como coadyuvante en el tratamiento de la periodontitis crónica, para poder llevarlo a cabo se utilizó el plasma gel autólogo cargado con

melatonina, como vehículo anodino de liberación prolongada de la melatonina en el surco gingival.

MATERIALES Y MÉTODOS

Esta investigación tuvo un diseño experimental. Se seleccionaron 6 pacientes que acudieron a la clínica de Periodoncia de la Facultad de Odontología de la Universidad de Los Andes Mérida-Venezuela; femeninos y masculinos con edades comprendidas entre 22 y 47 años que tuvieran diagnóstico de periodontitis crónica de moderada a severa y una condición sistémica sana. Asimismo, se excluyeron del estudio pacientes con compromiso sistémico, fumadores o consumidores de chimó, que hayan recibido tratamiento farmacológico o antibiótico en los últimos 3 meses, que hayan recibido tratamiento periodontal mecánico como RAR en los últimos 6 meses, pacientes cuyas características



clínicas en boca sean motivo de sospecha de consumo de sustancias alucinógenas, pacientes gestantes o en periodo de lactancia.

Se consideraron los aspectos de orden bioético descritos en la declaración de Helsinki para la investigación médica en seres humanos (12), realizando una solicitud de consentimiento, a cada paciente se le explicó en lenguaje sencillo los objetivos, procedimiento, riesgos y beneficios, accediendo a participar en forma voluntaria firmando el documento de consentimiento informado.

Para la recolección de información se utilizó un formato especialmente diseñado y validado por expertos para la ejecución de esta investigación, tomando como referencia la ficha clínica de la Cátedra de Periodoncia de la Facultad de Odontología. Para el registro de las características clínicas relacionadas al estado inflamatorio de la encía y profundidad de sondaje, se

trabajó a boca partida, seleccionando dientes posteriores de los cuadrantes 1 y 4 de cada paciente para conformar el grupo experimental (13 cuadrantes) y los cuadrantes 2 y 3 para conformar el grupo control (8 cuadrantes). Todo el procedimiento fue realizado en la clínica de la Cátedra de Periodoncia de la Facultad de Odontología.

Luego de la valoración general del estado periodontal, para las características clínicas relacionadas con la inflamación (textura, consistencia, color y contorno) se utilizó el índice gingival (IG) e índice hemorrágico (IH). Para medir la profundidad del sondaje se utilizó la sonda periodontal William marca HuFriede® calibrada. Se seleccionaron como dientes indicadores premolares y/o molares, mínimo 1 diente por cuadrante que presentaran sacos periodontales \geq 5mm. Se realizó la previa eliminación de irritantes locales mediante la tartrectomía manual y ultrasónica, se le



explicó a cada paciente la técnica de cepillado de Bass (1,4).

En la siguiente cita, se aplicó el tratamiento, para ello inicialmente se extrajeron 12cc de sangre por paciente depositada en tubos citratados al 3.8% estériles para la elaboración del plasmagel¹³, que sería el vehículo para la melatonina. Dicha muestra se colocó en una centrífuga marca Kemy® por 10 min a 1800 rpm. Transcurrido el tiempo, se retiró el tubo de la centrífuga se extrajo el plasma pobre en plaquetas (PPP) y se mezcló en vaso Dappen® con 50µg de melatonina (tabletas de 300mcg) previamente pulverizadas y se cargó en una jeringa de insulina. Seguidamente se procedió a iniciar los ciclos de aumento de temperatura en la estufa Binder®, llevando las jeringas entre 80 y 90°C hasta obtener la consistencia de gel deseada. Se realizó el RAR bajo anestesia local (lidocaína 2%) utilizando curetas de Gracey marca HuFridey® para el sector posterior. Se

aplicó el plasma gel de melatonina (50µg/1ml gel) en los sacos periodontales del grupo experimental. El grupo control sólo recibió el RAR respectivo.

Para depositar la sustancia en el saco se utilizó una jeringa con aguja corta de extremo plano calibrada con la sonda periodontal, lo más apical posible, depositando el medicamento lentamente hasta llenar la totalidad del saco, a continuación, se reforzó la técnica de cepillado y se le dieron instrucciones al paciente de no utilizar ningún tipo de enjuague o medicamento tópico hasta finalizar el tratamiento.

Una vez realizado el tratamiento periodontal, se realizaron controles posteriores a los 8, 15 y 45 días para el registro de los cambios clínicos. Así como el sondaje periodontal a los 45 días y el registro final de IG a IH.

Se analizaron los datos obtenidos mediante estadística descriptiva.

También se utilizó la prueba de t Student para el análisis transversal. Se usó el paquete estadístico SPSS 19.0 y Excel 2013 (Microsoft Corporation©, Redmond, US).

Los cambios observados en las características clínicas de la encía antes y después del tratamiento con el plasmagel con melatonina se pueden observar en la tabla 1.

RESULTADOS

Tabla 1. Registro de las Características clínicas grupo control (C) y experimental (E).I Hemorrágico es Índice hemorrágico; I Gingival es Índice Gingival.

Registro de Características Clínicas Periodontales											
Medición	Grupo	%Textura		%Contorno		%Consistencia		%Color		I. Hemorrágico	I. Gingival
		Lisa	Puntillada	Festoneada	No festoneada	Blanda	Firme	Rojo	Rosada		
Inicial	C	87,5	12,50	87,50	12,50	75	25	87,50	12,50	1,63	1,88
15 días	C	75	25	100	0	50	50	87,50	12,50		
45 días	C	75	25	100	0	50	50	37,50	62,50	1,75	1,34
Inicial	E	84,6	15,4	76,9	23,08	46,15	53,9	84,6	15,38	1,85	1,83
15 días	E	7,69	92,31	100	0	7,69	92,3	15,4	84,62		
45 días	E	15,4	84,62	100	0	0	100	15,4	84,62	0,54	0,54

Las características clínicas periodontales observadas en éste estudio evidencian cambios que sugieren una respuesta positiva tanto en



grupo experimental como en grupo control observándose cambios clínicos sugestivos de remisión de la inflamación, en este sentido, los pacientes evaluados presentaron variación positiva específica en textura, color, consistencia, ausencia de hemorragia, que fue en evolución durante los días de observación, notándose con mayor proporción resultados positivos en el grupo experimental. En cuanto a la característica clínica de textura de la encía se observó que a los 45 días la presencia de puntillado aumentó en un 84,62%, de los pacientes del grupo experimental y 25% en el grupo control, siendo el aumento en la presencia de papilas coriales, uno de los signos clínicos indicativo de incremento en la nutrición de la encía, esto es reiterado al considerar el indicador de consistencia, que se observó en este estudio, el grupo

experimental presento encía firme en un 100% transcurridos los 45 días, mientras en el grupo control arrojó una consistencia de la encía blanda en un 50% de los individuos del grupo

Los resultados obtenidos en el índice gingival para el grupo experimental posterior al tratamiento también confirman el efecto beneficioso del tratamiento aplicado, ya que se comprobó un importante descenso en el grado de inflamación gingival de moderada a ligera. Mientras que el grupo control, mantuvo un índice gingival de 1,34 por lo que se ubicó en el rango de moderado. En cuanto a los resultados del índice hemorrágico, en el grupo experimental se obtuvieron valores menores en comparación con el grupo control. Los datos agrupados en promedio de la medición de sondaje se presentan en la figura 1.

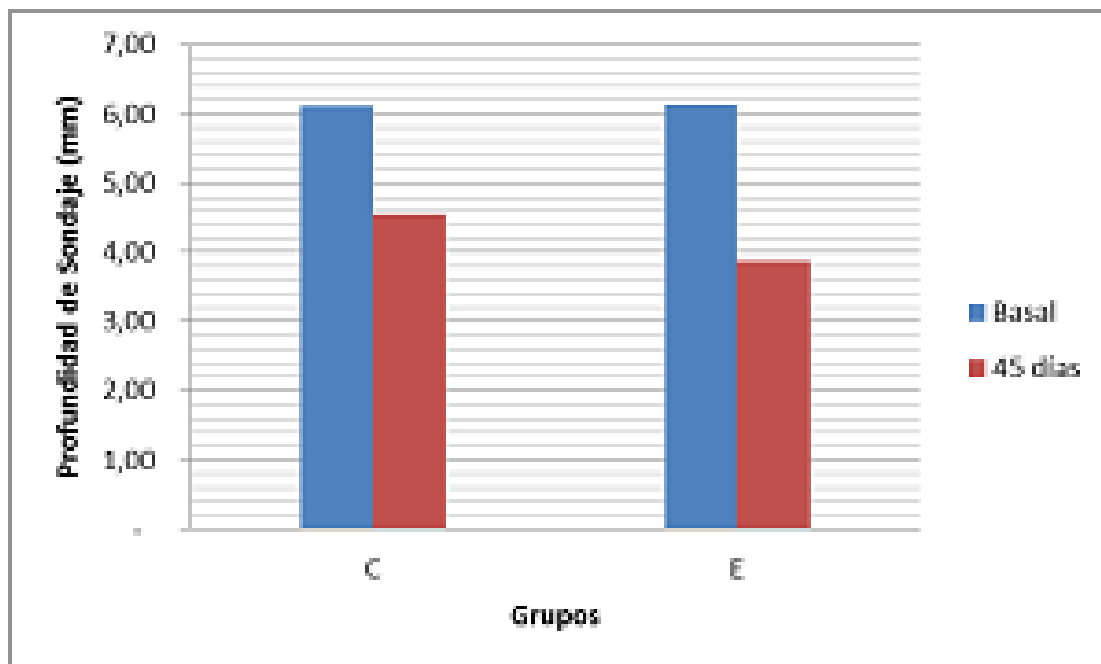


Figura 1. Profundidad de sondaje. (C) grupo control, (E) grupo experimental.

La profundidad de los sacos periodontales disminuyó en promedio en ambos grupos, sin embargo, su variación hacia niveles de salud periodontal fue más evidente en el grupo experimental (de 6,14mm a

3,86mm) con respecto al grupo control (de 6,11 mm a 4,56mm).

DISCUSIÓN

Acerca de la efectividad de la aplicación subgingival de la melatonina en este estudio se pudo percibir que el



grupo evaluado mostró mayores cambios en descenso de los valores analizados correspondientes a signos clínicos de inflamación gingival, disminuyendo de manera importante en los dientes pertenecientes al grupo experimental en contraste al grupo control. Cabe resaltar, que la consistencia y textura del tejido mejoró a partir de los 15 días de observación.

Los hallazgos obtenidos al culminar esta investigación permiten inferir que los cambios positivos obtenidos en el color, textura y consistencia de la encía, registrados mediante la observación clínica debidamente estandarizada y con la calibración de los operadores, puede ser una herramienta más para corroborar la efectividad de este tipo de tratamiento coadyuvante. Además, permite ilustrar el rol protector que juega la melatonina a nivel de tejidos periodontales descrito por estudios previos (5,14,15).

La presencia de hemorragia indica que la periodontitis crónica se encuentra activa, por lo que valores elevados en los IG y el IH, se traducen en un proceso inflamatorio exacerbado. Los resultados obtenidos en el IG para el grupo experimental posterior al tratamiento también confirman el efecto beneficioso de la aplicación tópica de la melatonina, ya que se observó un importante descenso en el grado de inflamación gingival de moderada (1,83) a ligera (0,54). Mientras que el grupo control, mantuvo un IG en el rango de moderado (de 1,88 a 1,34). Estos resultados son equiparables cualitativamente a los obtenidos en un estudio previo, realizado en 30 pacientes con diabetes y periodontitis que recibieron melatonina tópica, quienes mostraron disminución significativa en el índice gingival de 15.84 ± 10.26 vs 5.59 ± 4.08 ($P < 0.001$) en el grupo experimental con respecto al grupo control 14.51 ± 9.70 a 14.13 ± 10.15 antes y después del



tratamiento respectivamente, también, hubo diferencia en la profundidad de sondaje en el grupo experimental de 2.8 ± 1.9 mm a 1.8 ± 1.2 mm ($P < 0.001$) comparado con el grupo control 2.7 ± 1.5 mm a 2.6 ± 1.2 mm 16. De igual forma, en otro estudio tras la aplicación de melatonina tópica en 30 pacientes diabéticos, se observó una disminución estadísticamente significativa del índice gingival en el grupo experimental, antes y después del tratamiento (15.8 ± 10.26 vs 5.6 ± 4.08 con ($P < 0.001$) (11).

En cuanto al Índice hemorrágico para el grupo experimental, posterior a la aplicación del tratamiento, hubo un descenso significativo de 1,75 a 0,54. Estos datos permiten reforzar que ocurrió una disminución de la inflamación en las zonas tratadas con el plasma gel de melatonina. A diferencia del grupo control donde se observa que el sangrado aumentó ligeramente respecto al registro basal (1,63 a 1,85).

Estos resultados coinciden con otro estudio realizado en 50 pacientes con diabetes y periodontitis, en el cual reportaron disminución en la hemorragia al sondaje, luego de tratamiento con melatonina por vía oral, pero sin diferencias significativas entre el grupo experimental y el grupo control (17).

En cuanto a la profundidad de los sacos periodontales determinados por el sondaje periodontal, se observó que el grupo experimental presentó una mejoría significativamente mayor al grupo control a los 45 días de tratamiento, ya que la profundidad de los sacos periodontales disminuyó un promedio 6.2 mm a 3.9mm; sin embargo, el grupo control sólo evidenció ligeros cambios en profundidad de sondaje en promedio de 6.1mm a 4.6mm. De igual forma, otro hallazgo obtenido recientemente con la aplicación de melatonina por vía oral en 50 pacientes con diabetes y



periodontitis mostró disminución en la profundidad de sondaje de 4.45 ± 0.96 mm a 2.59 ± 1.04 mm ($P < 0.001$) en el grupo experimental en comparación con el grupo control 4.54 ± 1.01 mm a 4.36 ± 1.04 mm después de 8 semanas de tratamiento (17).

Otro estudio realizado en 38 pacientes con periodontitis, tratados con melatonina por vía oral, reportó disminución en la profundidad de sondaje de 4.3 ± 0.8 mm a 2.4 ± 1.0 mm a los 3 meses y 2.3 ± 0.9 mm a los 6 meses ($P < 0.001$), los valores en el grupo control fueron de 4.4 ± 0.7 mm, 3.1 ± 0.9 mm a los 3 meses y 3.0 ± 0.8 mm a los 6 meses ($P < 0.001$) (18). Por otra parte, un estudio previo en el que aplicaron melatonina tópica, reportó cambios en la profundidad del sondaje mediante mediciones computarizadas de 28.3 ± 19.48 vs 11.9 ± 9.01 ($P < 0.001$) (11). Ambos estudios coinciden con lo que se observó en el grupo experimental, que presentó una

mejoría en la inserción de las fibras colágenas supracrestales, y formación del epitelio de unión, siendo considerablemente mayor al grupo control, lo que sugiere una reparación de los tejidos gingivales posterior a la terapia.

En esta investigación se logró valorar el efecto de la aplicación de melatonina subgingival en pacientes con periodontitis crónica, ya que se encontraron cambios favorables en los tejidos periodontales del grupo experimental, que podrían permitir deducir que el tratamiento adicional de melatonina tiene efecto positivo, siguiendo el protocolo establecido, bajo las condiciones de este estudio se puede concluir acerca de la efectividad de la aplicación subgingival de plasmagel con melatonina que es un tratamiento seguro, y que potencia el proceso de cicatrización ya que el grupo tratado mejoró en mayor magnitud en los parámetros clínicos: color,

consistencia, textura, profundidad de los sacos periodontales y hemorragia al sondaje periodontal en contraste al que sólo recibió R-A-R.

Se sugiere que la melatonina puede ser considerada como una opción coadyudante en el tratamiento de la enfermedad periodontal, al mostrar clínicamente cambios positivos en las características de este tras su aplicación subgingival. Sin embargo, se recomienda la realización de estudios que evalúen el efecto coadyudante de la melatonina individualizando la dosis para lograr un mejor efecto terapéutico.

REFERENCIAS

1. Newman, Takei, Klokkevoid, Carranza. Periodontología Clínica. Décima ed. Cochran D, Giannobile W, Kenney E, Novak M, Forrest J, Hujoel P, et al., editores. México DF: Mc Graw Hill; 2010.
2. Reiter RJ, Rosales-Corral SA, Liu XY, Acuna-Castroviejo D, Escames G, Tan DX. Melatonin in the oral cavity: Physiological and pathological implications. J Periodontal Res. 2014; 50:9-17.
3. Kara A, Akman S, Ozkanlar S, Tozoglu U, Kalkan Y, Canakci CF, et al. Immune modulatory and antioxidant effects of melatonin in experimental periodontitis in rats. Free Radic Biol Med [Internet]. Elsevier; 2013; 55:21-6. Recuperado a partir de: <http://dx.doi.org/10.1016/j.freeradbiomed.2012.11.002>.
4. Lidhe L. Periodontología Clínica e Implantología Odontológica. 5ª Ed. Tomo II. Bogota: Panamericana 2009.
5. Cutando A, Gómez-Moreno G, Arana C, Acuña-Castroviejo D, Reiter RJ. Melatonin: potential functions in the oral cavity. J Periodontol. 2007; 78(6):1094-102.



6. Cengiz Mİ, Cengiz S, Wang H-L. Melatonin and Oral Cavity. *Int J Dent*. 2012; 2012: 491872.
7. Arabaci T, Kermen E, Özkanlar S, Köse O, Kara A, Kizildağ A, et al. Therapeutic effects of melatonin on alveolar bone resorption after Experimental periodontitis in rats. A biochemical and immunohistochemical study. *J Periodontol*. 2015; 10:1-10.
8. Yousuf D a, Afify OM, Soudany KS El, Ghoniem SM. The effect of local application of melatonin gel on the healing of periodontal osseous defects in experimentally induced diabetes in rabbits. *Tanta Dent J [Internet]*. Elsevier Ltd; 2013; 10(2):48-57.
9. Malak Yousef MS, Mohamed Hassan A. Histological evaluation of the effect of melatonin gel in the treatment of acute one-wall intrabony defect in dogs. *J Am Sci*. 2012; 8(12):929-38.
10. Cutando A, López-Valverde A, Gómez-de-Diego R, Arias-Santiago S, de Vicente-Jiménez J. Effect of gingival application of melatonin on alkaline and acid phosphatase, osteopontin and osteocalcin in patients with diabetes and periodontal disease. *Med Oral Patol Oral Cir Bucal*. 2013; 18(4):657-63.
11. Cutando A, Montero J, Gómez-de-Diego R, Ferrera MJ, Lopez-Valverde A. Effect of topical application of melatonin on serum levels of C-reactive protein (CRP), interleukin-6 (IL-6) and tumor necrosis factor-alpha (TNF- α) in patients with type 1 or type 2 diabetes and periodontal disease. *J Clin Exp Dent*. 2015; 1;7(5):e628-633.
12. World Medical Assembly. Declaration of Helsinki. Geneva, Switzerland: World Health Organization; 1964.
13. Jo CH. Arthroscopic rotator cuff repair with platelet-rich plasma (PRP)



gel: a technical note. Acta Orthop Belg. 2011; 77(5):676-679.

14. Chava VK, Sirisha K. Melatonin: A novel indolamine in oral health and disease. Int J Dent. 2012;2012:9. Int J Dent. 2012; 2012: 720185.

15. Sosa L, Dávila L, Padrón K. Usos de la melatonina en odontología. Revisión de la literatura. Rev Odontol Los Andes. 2017; 12(1):30-36.

16. Montero J, López-Valverde N, Ferrera MJ, López-Valverde A. Changes in crevicular cytokines after application of melatonin in patients with periodontal disease. J Clin Exp Dent. 2017; 9(9):e1081-e1087.

17. Bazayar H, Gholinezhad H, Moradi L, Salehi P, Abadi F, Ravanbakhsh M, Javid A. The effects of melatonin supplementation in adjunct with non-surgical periodontal therapy on periodontal status, serum melatonin and inflammatory markers in type 2 diabetes mellitus patients with chronic periodontitis: a double-blind, placebo-controlled trial. Inflammopharmacology. 2019; 27(1):67-76.

18. El-Sharkawy H, Elmeadawy S, Elshinnawi U, Anees M. Is dietary melatonin supplementation a viable adjunctive therapy for chronic periodontitis? A randomized controlled clinical trial. J Periodontal Res. 2019; 54(2):190-197.



ACTA BIOCLINICA

Artículo Original

Campos y Col

Volumen 10, N° 19, enero/junio 2020

Depósito Legal: PPI201102ME3815

ISSN: 2244-8136