

ASTROCITOMA ANAPLÁSICO: A PROPÓSITO DE UN CASO

Dra. Irene Marta Estrada Lázaro¹ / Dra. Elena Lou Calvo¹ / Dr. Daniel Aparicio López² / Dra. Sara Giner Ruiz³

¹ Residente Medicina de Familia y Comunitaria. Sector II. Centro de Salud Torrero – La Paz. Zaragoza

² Residente Cirugía General y del Aparato Digestivo. Hospital Universitario Miguel Servet. Zaragoza

³ Residente Medicina de Familia y Comunitaria. Sector II. Centro de Salud Rebolera. Zaragoza

RESUMEN

Dado el aumento progresivo del número de casos de tumores primarios cerebrales, resulta inevitable y necesario dedicarles tiempo de estudio para conocer mejor su diagnóstico y manejo. Desde la SEOM están facilitando guías de práctica clínica acerca del diagnóstico, tratamiento y seguimiento sobre el colectivo de los gliomas anaplásicos. En particular, hacen hincapié en la necesidad de aplicar un manejo multidisciplinar (cirugía, radioterapia, quimioterapia y nuevas técnicas moleculares e inmunes). Con el siguiente caso, queremos poner de manifiesto la importancia del diagnóstico precoz para así iniciar el tratamiento lo antes posible y conseguir un mejor pronóstico.

PALABRAS CLAVE

Astrocitoma anaplásico, crisis epiléptica, cirugía

ABSTRACT

Given the progressive increase in the number of cases of primary brain tumors, it is inevitable and necessary to spend time studying them to understand better their diagnosis and management. The SEOM clinical guidelines provide recommendations for diagnosis, treatment and follow-up of adult patients with anaplastic gliomas. In particular, they place special emphasis on the need to apply multidisciplinary management (surgery, radiotherapy, chemotherapy, new molecular and immune techniques). With the following case, we want to highlight the importance of early diagnosis in order to start treatment as soon as possible and achieve better prognosis.

KEYWORDS

Anaplastic astrocytoma, epileptic seizure, surgery

INTRODUCCIÓN

Los tumores de la estirpe glial, como el del caso que presentamos, son lesiones originadas en el mismo tejido cerebral que surgen de los astrocitos unas células gliales del sistema nervioso central. Aunque en ocasiones se confunden con los glioblastomas, los astrocitomas anaplásicos se diferencian de éstos en dos importantes aspectos. En primer lugar tienen mejor pronóstico que aumenta si presentan una serie de aspectos, la edad < 50 años, la duración de los síntomas previo al inicio del tratamiento < 3 meses, una buena función neurológica, y en segundo lugar pueden aparecer en paciente más jóvenes; lo que nos obliga a considerar los efectos a largo plazo de las terapias que empleamos. Este tipo de tumores precisan un manejo multidisciplinario que aúna la supervivencia y la calidad de vida. La principal herramienta terapéutica es la cirugía acompañada en segundo lugar de la radioterapia y la quimioterapia. Como novedad, existen tratamientos basados en la biología molecular y la dinámica de la respuesta inmune (anticuerpos monoclonales) que están permitiendo abrir nuevas fronteras terapéuticas¹.

CASO CLÍNICO

Presentamos el caso de un varón de 45 años con un tumor cerebral del tipo astrocitoma anaplásico, grado III de la Organización Mundial de la Salud 2016 (IDH1 negativo). Tras varios meses con episodios intermitentes de déficits neurológicos focales a los que el paciente no había dado importancia, acabó siendo ingresado en el servicio de Neurología por una primera crisis epiléptica con estado confusional posterior de 30' de duración. En el estudio de imagen inicial (TAC cerebral) se objetivó una lesión nodular hiperdensa parieto-temporal izquierda de 30x24x20mm con discreto efecto masa, sugestiva de lesión glial de bajo grado sin poder descartar otras posibilidades (Fig. 1).

Durante el ingreso se completó el estudio con una RNM cerebral, un EEG y un estudio de extensión (TAC toraco-abdominal); además, se inició pauta anticomicial con levetiracetam 500mg/12h. En la RNM cerebral, mediante estudios de perfusión y tensor de difusión, se observó una lesión focal temporal izquierda de

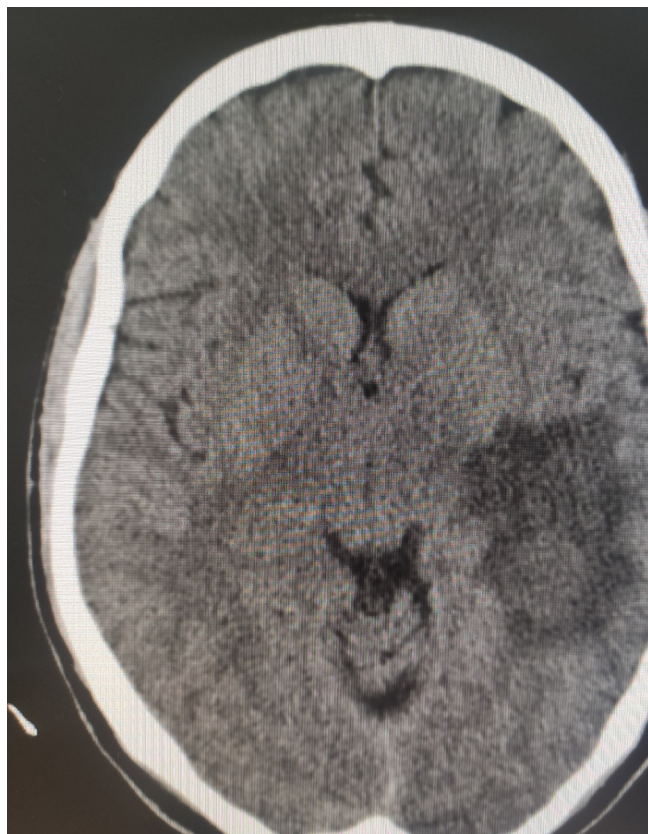


Fig. 1. Primer TAC cerebral: lesión nodular hiperdensa parieto-temporal izquierda de 30x24x20mm con discreto efecto masa, sugestiva de lesión glial de bajo grado.

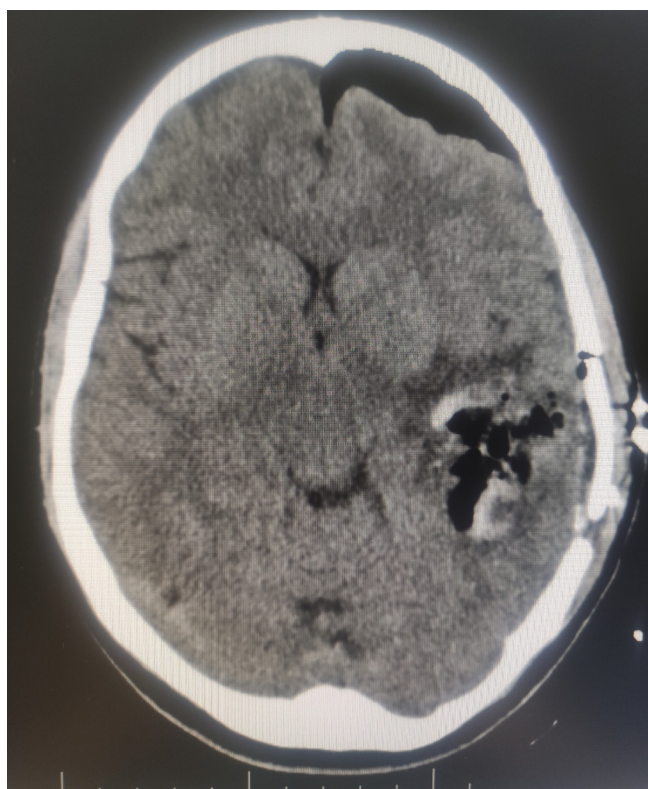


Fig. 2. TAC cerebral tras exéresis parcial de la lesión

Notas Clínicas

gran tamaño, 64x36x30mm, que por su comportamiento también sugería glioma de bajo grado como primera impresión diagnóstica. El EEG reveló signos focales de lentificación, de grado moderado-intenso, en hemisferio izquierdo sin grafoelementos con morfología epileptiforme. El resto del estudio de extensión no presentó hallazgos de interés.

Valorado por el servicio de Neurocirugía decidió la exéresis de la lesión mediante intervención quirúrgica programada previa valoración neurocognitiva por parte del servicio de Psicopatología que confirmó alteración de la memoria verbal, tanto a corto como a largo plazo, sin beneficiarse de pistas semánticas y se descartó sintomatología depresiva o alteraciones psicóticas. La cirugía se realizó bajo monitorización neurofisiológica y con técnica anestésica "awake", practicando craneotomía y exéresis parcial de la lesión con estudio anatomopatológico asociado (Fig. 2). Sin embargo, durante el proceso el paciente sufrió un episodio de afasia mixta por lo que se decidió finalizar la intervención. Posteriormente presentó una nueva crisis epiléptica con alteración del lenguaje que recuperó espontáneamente, precisando aumento de la dosis del fármaco antiépiléptico.

Tras la intervención, la anatomía-patológica confirmó la gravedad del tumor, un astrocitoma anaplásico grado III de la OMS 2016 (IDH1 negativo); en un TAC de control fueron descartados signos de complicación postquirúrgica. En la revisión posterior, el Comité de tumores, dados los hallazgos en la RNM cerebral, en la que se observó una extensión ligeramente superior a la postquirúrgica remitió a Oncología y Oncología Radioterápica para tratamiento adyuvante QT+RT y seguimiento evolutivo.

En los controles sucesivos se detectaron signos sugestivos de progresión tumoral a pesar

del tratamiento instaurado, sin embargo, tras 6 meses la enfermedad comenzó a estabilizarse quedando como secuela episodios ocasionales de afasia motora que, a fecha de hoy, no impiden la vida normal del paciente.

DISCUSIÓN

En una valoración global del caso, llama la atención el curso evolutivo tórpido y cambiante que lo define, lo que se suma a la complejidad ya de base, de la propia enfermedad. Es un proceso en el que tanto el médico, responsable de la información y del manejo aplicado, como el paciente, que debe gestionar las continuas adaptaciones del tratamiento a los hallazgos médicos, sufren momentos de intensa angustia y frustración.

En nuestro caso, partimos de un paciente que refería síntomas ya desde hacía unos meses y que no había consultado hasta la fecha. En este punto, resulta de vital importancia remarcar el papel que cobran el diagnóstico y tratamiento precoces en cuanto al manejo, pronóstico y evolución de una patología de este tipo. Tras el hallazgo patológico, la sospecha inicial fue de un tumor de bajo grado; sin embargo, tras diferentes pruebas finalmente se diagnosticó de un tumor de alto grado (III) especialmente agresivo, con un alto riesgo de daño funcional del sistema nervioso y con una localización y tamaño considerable que dificultaba enormemente la aplicación del tratamiento principal de este tipo de patologías; la exéresis completa.

Además, las opciones terapéuticas que se plantearon, QT + RT adyuvantes, si bien en un primer momento no consiguieron controlar la enfermedad fue unos meses después cuando se observaron resultados esperanzadores con estabilidad en la enfermedad en las pruebas de imagen².

Notas Clínicas

BIBLIOGRAFÍA

1. Concha E., Besa, P., Gutiérrez, J,. Manejo de los tumores cerebrales astrocíticos y oligodendrogliales. Rev. Med. Clin. Condes - 2017; 28(3) 392-400
2. Balañá, C., Alonso, M., Hernández, A. et al. Guías clínicas SEOM para gliomas anaplásicos (2017). Clin Transl Oncol 20, 16–21 (2018).
3. Lin Y, Chen B. Case report: tumor-treating fields prolongs IDH-mutant anaplastic astrocytoma progression-free survival and pathological evolution to glioblastoma. Ann Transl Med. 2021;9(24):1804.
4. Recht L.D, van den Bent M, A Shih H. Treatment and prognosis of IDH-mutant astrocytomas in adults. In: UpToDate, Y Wen P, Loeffler JS (Ed). (Accessed on Sept, 2022. Last updated Aug 30, 2022).
5. Michaud D, Schiff D, Batchelor T. Incidence of primary brain tumors. In: UpToDate, Y Wen P, Loeffler JS (Ed). (Accessed on Sept, 2022. Last updated Feb 23, 2021).