

Comunicaciones videoforum

VF001. EXTRACCIÓN TRANSCÍSTICA DE COLEDOCOLITIASIS IMPACTADA

M Pérez Reyes, AJ González Sánchez, JM Aranda Narváez, A Titos García, L Romacho López, I Cabrera Serna

UGC Cirugía General y Digestiva. Complejo Hospitalario Regional de Málaga, Málaga

Introducción: Aproximadamente el 8-15% de pacientes con coledocolitiasis sintomática presentan asociada ocupación de la vía biliar por coledocolitiasis.

Caso clínico: Presentamos una paciente de 32 años con antecedentes de hipertensión arterial y obesidad mórbida (IMC52kg/m²). Acude a urgencias por cólicos biliares de repetición de dos semanas de evolución, asociado a náuseas, vómitos, coluria y acolia.

En la analítica destacaba alteración del perfil hepático (Bilirrubina total (BiT) 2,52mg/dL, bilirrubina directa (BiD) 1,63mg/dL). En la ecografía presentaba coledocolitiasis y vía biliar intra-extrahepática normal.

No se pudo realizar colangiografía magnética por obesidad, ni ecoendoscopia por demora de la cita superior a una semana, por lo que solicitamos TAC abdominal, que objetivó dilatación de vía biliar con colédoco de 13mm secundario a litiasis (8mm) en colédoco proximal (Figura 1). Se realizó CPRE objetivando relleno de vía biliar extrahepática sin observarse defectos de repleción en su interior y relleno de la vesícula que improntaba en el conducto hepático común, observándose dilatación de vía biliar intrahepática por probable síndrome Mirizzi.

En nuevo control analítico tras la CPRE había empeorado del perfil hepático (BiT 9,72mg/dL, BiD 7,89mg/dL). Se decidió intervención quirúrgica.

El abordaje fue laparoscópico. La vesícula biliar mostraba discretos signos de colecistitis aguda, cístico muy ancho. Disecamos el triángulo de Callott y seccionamos la arteria cística entre hemoclips. Se completó colecistectomía sin sección del cístico. Posteriormente clipamos el cístico y realizamos cisticotomía proximal a esta. Manipulamos por vía extrínseca la vía biliar para movilizar el cálculo que estaba alojado en colédoco medio en la inserción del cístico. Para posibilitar su extracción ampliamos la cisticotomía, lo que permitió su extracción. Finalmente realizamos coledocoscopia con paso a duodeno sin alteraciones y suturamos el cístico.

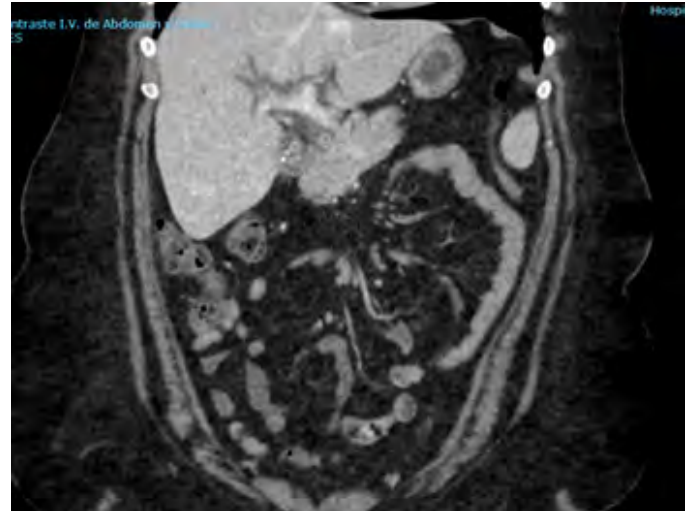
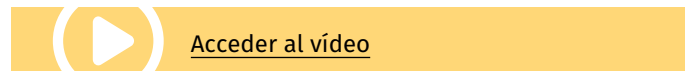
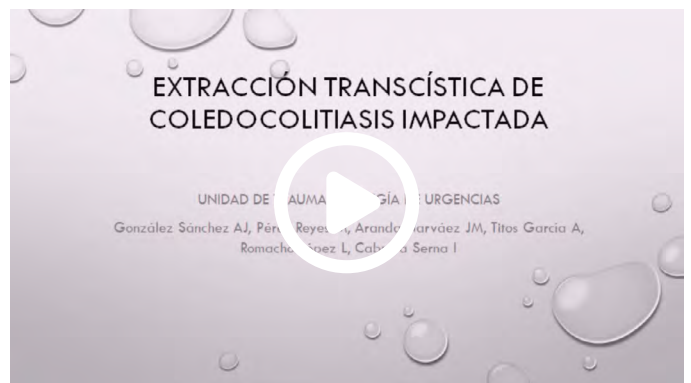
Figura 1

TAC abdominal: Litiasis en vía biliar.



Discusión: El abordaje laparoscópico de la coledocolitiasis se ha demostrado como una alternativa válida, segura y con menor número de complicaciones y estancia hospitalaria que la cirugía abierta.

Se ha demostrado en varios estudios que el abordaje laparoscópico de la vía biliar en un solo tiempo es una técnica segura y más coste-efectiva que en dos tiempos (CPRE seguido de colecistectomía). Se puede realizar vía transcística o mediante coledocotomía. La extracción transcística es una técnica más accesible y con menores tasas de complicaciones, por ello es el enfoque preferido.

En nuestro caso utilizamos una sonda de dilatación arterial para canalizar la vía biliar y poder realizar una coledoscopia a través de la misma.

VF002. ESFINTEROMIOMECTOMÍA TRANS-ANAL URGENTE EN ENFERMEDAD DE HIRSCHSPRUNG DE SEGMENTO ULTRACORTO DEL ADULTO.

L Navarro-Morales, I Ramallo-Solís, G Marín, ML Reyes-Díaz, S Martínez-Núñez, N García-Fernández, F de la Portilla-de Juan

Servicio Cirugía General y Digestiva. Hospitales Universitarios Virgen Macarena - Virgen del Rocío, Sevilla

Introducción: La enfermedad de Hirschsprung (EH) es una enfermedad genética relativamente frecuente que aparece en los recién nacidos, la clínica varía según la edad, extensión del área afecta y presencia de complicaciones. El síntoma principal es el estreñimiento de aparición temprana en un recién nacido. Y una vez confirmada, el tratamiento es siempre quirúrgico con el fin de reseccionar el segmento afecto, llevando el intestino con células ganglionares hasta el ano, preservando la continencia.

Debuta de manera muy poco frecuente en la edad adulta, correspondiendo a casos congénitos no detectados previamente o pacientes mal diagnosticados de estreñimiento crónico, que consultan con alguna complicación. Suelen cursar con formas más leves, en las que una hipertrofia del colon proximal inervado permite compensar la obstrucción funcional por la falta de inervación de la zona distal.

La esfinteromiomectomía trans-anal (EMTA) se describió por primera vez para el diagnóstico y tratamiento de la EH de segmento ultracorto (EHSUC) y posteriormente se usó para el tratamiento del estreñimiento idiopático. Consiste en eliminar parte del segmento superior del esfínter anal interno, consiguiendo el alivio de la estenosis.

El objetivo de nuestro trabajo es el de presentar la técnica quirúrgica de la EMTA, en un paciente de 25 años con el antecedente de EH intervenido en la etapa neonatal, que acude al servicio de urgencias con clínica de obstrucción intestinal en relación a un segmento agangliónico ultracorto.

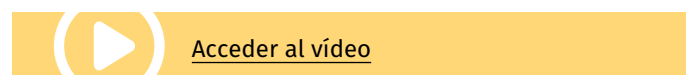
Caso clínico: Se realiza cirugía bajo anestesia general. Se inicia el procedimiento con la identificación de la línea dentada, y se abre la misma con una incisión transversa de unos 20 mm.

Se disecciona la pared muscular del recto por debajo de la mucosa y también por debajo de la muscular y se obtiene un fragmento de unos 40x5mm de pared rectal. Se realiza un cierre con sutura continua de la mucosa.

Tras la cirugía habitualmente se puede indicar tolerancia oral aunque en nuestro caso se mantuvo en dieta absoluta hasta resolución del cuadro obstructivo. Aunque se trata de una cirugía habitualmente

electiva, se realizó de manera urgente dada la estabilidad clínica del paciente y como alternativa a la realización de una colectomía en un paciente joven

Discusión: La resección quirúrgica del segmento afecto, mediante EMTA es una alternativa quirúrgica poco invasiva, que puede tratar la EHSUC con buenos resultados. Pero debido a que se trata de una enfermedad con escasa frecuencia en la edad adulta, es difícil extrapolar una conclusión generalizada.



VF003. NUESTRA EXPERIENCIA EN EL ABORDAJE LAPAROSCÓPICO DE LA CIRUGÍA CITORREDUCTORA.

P Gutiérrez Delgado¹, J Carrasco Campos¹, S Mera Velasco¹, A Títos García¹, J González Cano², J Santoyo Santoyo¹


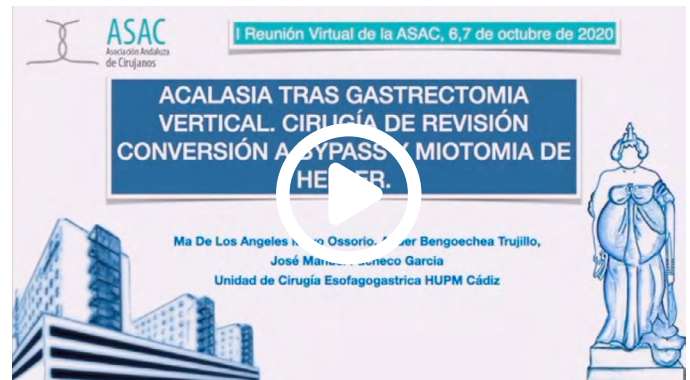
¹UGC Cirugía General y Digestiva. Complejo Hospitalario Regional de Málaga, Málaga. ²UGC Cirugía General. Complejo Hospitalario Regional de Málaga, Málaga

Introducción: La cirugía citorreductora seguida quimioterapia hipertérmica intraperitoneal (HIPEC) es la única opción curativa en pacientes con CP limitada con resultados comparables a los obtenidos en pacientes tratados quirúrgicamente por metástasis hepáticas de CCR. El uso de ICG ha demostrado ser útil para la identificación de tumores pequeños subclínicos

Caso clínico: Dos pacientes diagnosticados de CCR tratados mediante sigmoidectomía, a los que en el TAC de seguimiento se objetivó nódulos peritoneales sugestivos de MP. Se administró ICG de forma intravenosa a los pacientes, en las 24-36 horas previas a la cirugía, siendo el abordaje elegido la laparoscopia. En el primer caso se encontró una pequeña tumoración hepática y un nódulo en fosa iliaca izquierda, ambos hiperfluorescentes ante luz infrarroja. En el segundo caso, se objetivó una lesión peritoneal hiperfluorescente en intestino delgado. Tras descartar más carga tumoral se aplicó, tras la resección, HIPEC en ambos casos

Discusión: La anatomía patológica confirmó la malignidad de los nódulos peritoneales. Ambos pacientes se encuentran actualmente en seguimiento por parte de Oncología.

Conclusión: La eficacia del tratamiento de la CP está relacionada con un adecuado diagnóstico de la enfermedad de forma preoperatoria, pero la escasa sensibilidad de las pruebas de imagen para la detección de pequeñas metástasis peritoneales, es el mayor obstáculo para conseguir una resección completa, lo que favorece la recurrencia. La cirugía guiada por fluorescencia con ICG, podría representar un avance en la detección de pequeños nódulos peritoneales. Únicamente algunos estudios han analizado el papel de ICG en la estadificación de CP, utilizando la laparotomía como método de abordaje. Este estudio quiere presentar el uso de la laparoscopia como cirugía mínimamente invasiva en pacientes seleccionados con CP limitada.



VF004. ACALASIA TRAS GASTRECTOMIA VERTICAL. CIRUGÍA DE REVISIÓN CONVERSIÓN A BYPASS Y MIOTOMIA DE HELLER.

MA Mayo Ossorio, A Bengoechea Trujillo, C Peña Barturen, JM Pacheco García

UGC Cirugía General y Digestiva. Hospital Puerta del Mar, Cádiz

Introducción: La Gastrectomía vertical es la técnica más empleada en el momento actual para el tratamiento de la obesidad mórbida. Existen múltiples publicaciones que sugieren la relación entre la gastrectomía vertical y el desarrollo de ERGE, sin embargo no existen publicaciones sobre el desarrollo de Acalasia tras gastrectomía vertical. Presentamos el caso de una paciente intervenida de obesidad mórbida mediante Gastrectomía vertical, que es diagnosticada a los dos años de Acalasia y a la que realizamos una esofagomiotomía y bypass gástrico como cirugía de revisión.

Caso clínico: Paciente de 53 años con obesidad mórbida, sin comorbilidades, IMC de 59. La EDA era normal sin ERGE ni hernia de hiato. Realizamos la Gastrectomía vertical con sonda de Fouchet de 34fr, iniciando sección a 6 cm de piloto con sutura mecánica protegida.

A los dos años de la cirugía la paciente inicia vómitos de repetición, regurgitación y reganancia ponderal, por lo que realizamos EGD, PHmetría, Manometría siendo diagnosticada de Acalasia, secundaria a gastrectomía vertical. Inicialmente se intenta manejo conservador con inyección de toxina botulínica en dos ocasiones sin conseguir buenos resultados por lo que se decide tratamiento quirúrgico mediante Esfagomiotomía de Heller y conversión a bypass gástrico.

Resultados: La paciente evoluciona favorablemente y tras la cirugía es dada de alta al 30 día Postoperatorio con adecuada tolerancia oral. A los 6 meses y al año de la cirugía la paciente continua con adecuada tolerancia oral ha perdido el peso regalado y permanece con IMC de 29 kg/m² y sin clínica

Discusión: La gastrectomía vertical es la técnica más empleada en el momento actual para el tratamiento de la obesidad mórbida. Existe controversia en cuanto a la aparición de ERGE a largo plazo tras la realización de la misma pero no hay referencias en la literatura en cuanto a la aparición de Acalasia de Novo tras GV, posiblemente porque no haya estudio a largo plazo de los pacientes intervenidos. La hiperpresión que se produce al realizar una gastrectomía vertical puede ser la responsable de poner de manifiesto en el postoperatorio de la presencia de una acalasia no filiada.

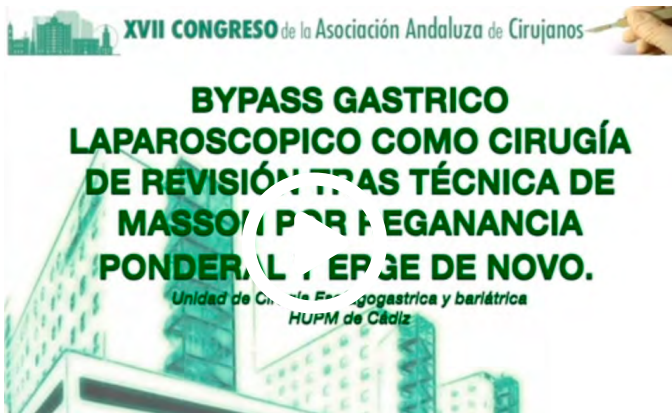VF005. BYPASS GÁSTRICO LAPAROSCÓPICO COMO CIRUGÍA DE REVISIÓN TRAS TÉCNICA DE MASSON POR REGANANCIA PONDERAL Y ERGE DE NOVO.

MA Mayo Ossorio, A Bengoechea Trujillo, C Peña Barturen, JM Pacheco García

UGC Cirugía General y Digestiva. Hospital Puerta del Mar, Cádiz

Introducción: La Técnica de Masson está actualmente en desuso como método de cirugía bariátrica para la obesidad mórbida por reganancia ponderal y ERGE. Presentamos nuestra experiencia en cirugía de revisión de una paciente con Gastroplastia vertical anillada intervenida hace 20 años por vía laparotómica que precisó cirugía de revisión por regencia ponderal y ERGE de novo

Caso clínico: Mujer de 63 años intervenida hace 20 años por abordaje laparoscópico mediante gastroplastia vertical anillada tipo Amazon. Tras adecuada pérdida ponderal, recupera el peso hasta alcanzando un IMC de 59. Tras valoración por endocrinología y completar protocolo, se realiza EDA, PHmetría y manometría, que demuestran ERGE, por lo que se decide tras optimización Cirugía de revisión a Bypass gástrico laparoscópico estándar con asa alimentaria a 130 cm y asa biliopancreática a 70 ccm, sin incidencias con muy buena evolución siendo dada de alta al 2º día postoperatorio. Al mes y a los 3 meses de la cirugía, presenta adecuada tolerancia oral e IMC de 37, de 28,4 a los 6 meses y de 25,7 al año de la cirugía, sin clínica de reflujo y mejoría de las comorbilidades (HTA y SAOS).



[Acceder al vídeo](#)

Discusión: La cirugía de conversión de la cirugía bariátrica es un procedimiento cada vez más realizado en todo el mundo. La gastroplastia vertical de Mason es una técnica en desuso por sus complicaciones asociadas a la técnica como la disfagia y el reflujo gastroesofágico, así como el fracaso y/o reganancia ponderal. La cirugía de conversión es compleja y puede realizarse a By-pass gástrico, cruce duodenal o a gastrectomía vertical teniendo en cuenta la causa de la conversión, comorbilidades del paciente, así como estado intraoperatorio del campo quirúrgico y de los grapados y cerclaje. En el caso de nuestra paciente optamos por la realización de bypass gástrico laparoscópico ante la presencia de ERGE a pesar de IMC mayor de 50.

VF006. CIRUGÍA LAPAROSCÓPICA EN EL SÍNDROME DE LA PINZA AORTOMESENTÉRICA

M Pérez Reyes, FJ Moreno Ruiz, J Sánchez Segura, MC Montiel Casado, A Rodríguez Cañete, JL Fernández Aguilar, J Santoyo Santoyo

UGC Cirugía General y Digestiva. Complejo Hospitalario Regional de Málaga, Málaga

Introducción: La pinza aortomesentérica es una compresión de la tercera porción duodenal por estrechez del espacio entre arteria mesentérica superior(AMS) y aorta.

Caso clínico: Paciente de 58 años derivada desde digestivo por vómitos que le impiden comer, con pérdida de peso secundaria(10kg último año) de inicio hace 3 años, asociado a epigastralgia que le alivia al vomitar.

Se realiza endoscopia digestiva alta observando abundante cantidad de líquido en estómago. En la entero-resonancia presenta dilatación de duodeno en las primeras porciones. El TC abdominal (Figuras 1a y 1b) muestra marcada disminución del ángulo entre AMS y la aorta(21º) con compresión duodenal, disminución de la grasa intra/extraabdominal, hallazgos compatibles con el síndrome. En el tránsito

esofagogastroduodenal(EGD)(Figura 1c) presenta distensión gástrica con retención de líquido, pero con buen paso de bario al yeyuno.

Ante la sospecha de pinza aortomesentérica y el fracaso de manejo médico tras un año se indicó cirugía.

El abordaje fue laparoscópico. Se realizó maniobra de Kocher duodenal y exposición de la vena cava inferior. Identificamos el primer asa de yeyuno. Posteriormente se realizó anastomosis duodeno-yeyunal latero-lateral mecánica con endograpadora. Se cerró el acceso de endograpadora con sutura continua. Luego seccionamos el asa yeyunal proximal, hasta su origen en el ligamento de Treitz (Figura 1d).

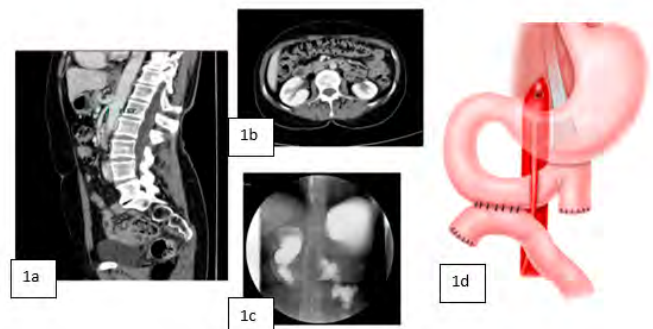


Figura 1

Fig. 1a. TAC abdomen: disminución del ángulo entre AMS y la aorta (21º) Fig. 1b. TAC abdomen: compresión duodenal entre aorta y AMS Fig. 1c. EGD: distensión gástrica Fig. 1d. Duodeno-yeyunostomía L-L.

El postoperatorio fue favorable, siendo alta el 4º día, sin náuseas ni vómitos y con tolerancia correcta. Durante el seguimiento, a los seis meses, presentaba ganancia de peso y continuaba con adecuada ingesta.

CIRUGÍA LAPAROSCÓPICA EN EL SÍNDROME DE LA PINZA AORTOMESENTÉRICA

Pérez Reyes, M, Moreno Ruiz, FJ, Sánchez Segura, J, Montiel Casado, MC, Rodríguez Cañete, A, Fernández Aguilar, JL, Santoyo Santoyo, J

UGC Cirugía General, del Aparato Digestivo y Endoscopia, Complejo Hospitalario Regional Universitario de Málaga

[Acceder al vídeo](#)

Discusión: El ángulo normal entre AMS y aorta es de 38-65º y la distancia entre AMS y aorta, 10-28mm.

En esta patología, el ángulo AMS-aorta es menor a 25º y la distancia AMS-aorta es menor a 8mm.

El manejo inicial es conservador con enfoque multidisciplinar. Si éste fracasa, está indicada la intervención quirúrgica.

VF007.ESOFAGUECTOMÍA ONCOLÓGICA MÍNIMAMENTE INVASIVA CON ANASTOMOSIS INTRACORPÓREA

J Sánchez Segura, M Neuhaus Nevado, A Rodriguez Cañete, C Montiel Casado, JL Fernández Aguilar, FJ Moreno Ruiz, R Pérez Rodriguez, J Santoyo Santoyo

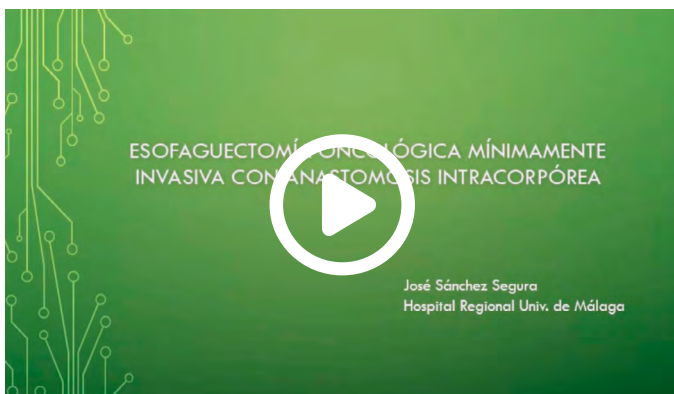UGC Cirugía General y Digestiva. Complejo Hospitalario Regional de Málaga, Málaga

Introducción: El cáncer de esófago es el sexto más frecuente del aparato digestivo. Tiene predilección por el sexo masculino, y se presenta habitualmente a los 50-70 años de vida. Es una neoplasia agresiva, siendo junto al cáncer de páncreas la que presenta una menor supervivencia a 5 años.

En la última década se ha producido un incremento de las neoplasias de esófago distal y de la unión esófago-gástrica en relación a una mayor prevalencia de enfermedad por reflujo gastroesofágico (ERGE) y obesidad. El tratamiento en estos casos es la esofaguectomía de Ivor-Lewis, quedando una anastomosis esófago-gástrica intratorácica. La implantación del abordaje mínimamente invasivo tiene como objetivo reducir la morbilidad asociada a este tipo de cirugía, en especial el riesgo de complicaciones respiratorias.

En este video se presenta el caso de una esofaguectomía de Ivor-Lewis con anastomosis intracorpórea realizada mediante abordaje mínimamente invasivo.

Caso clínico: Varón de 47 años fumador con antecedentes de obesidad tipo 2 y ERGE. Estudiado por clínica de disfagia y síndrome constitucional. En la endoscopia se observa una neoplasia de tercio distal de esófago, definida en el estudio posterior como T3N1M0. Tras recibir quimio-radioterapia neoadyuvante, se programa al paciente para cirugía.



[Acceder al vídeo](#)

La técnica elegida es la esofaguectomía de Ivor-Lewis. El abordaje abdominal se lleva a cabo mediante laparoscopia, con disección del hiato y confección de una gastroplastia tubular desde la incisura angularis con endograpadora. El segundo tiempo se aborda por toracoscopia en decúbito lateral izquierdo. Se realiza la disección del esófago torácico, incluyendo el mesoesófago, y una linfadenectomía cuidadosa. Tras seccionar el esófago a nivel del cayado de la vena ácigos, se asciende la plastia y se completa la exéresis de la pieza. Se confecciona anastomosis esófago-gástrica latero-lateral mecánica intracorpórea con endograpadora, cerrando el defecto con sutura V-lock con la luz esofágica tutorizada por una sonda nasogástrica.

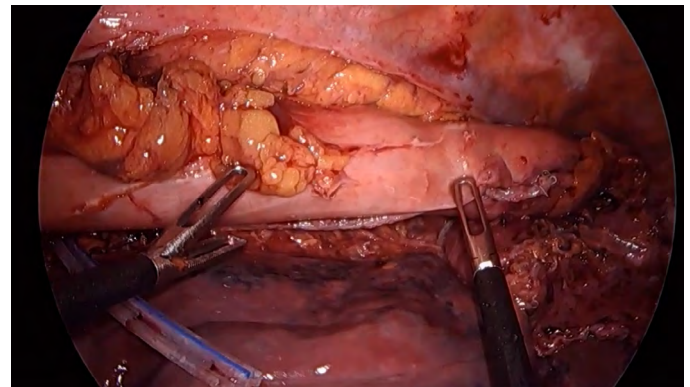


Figura 1

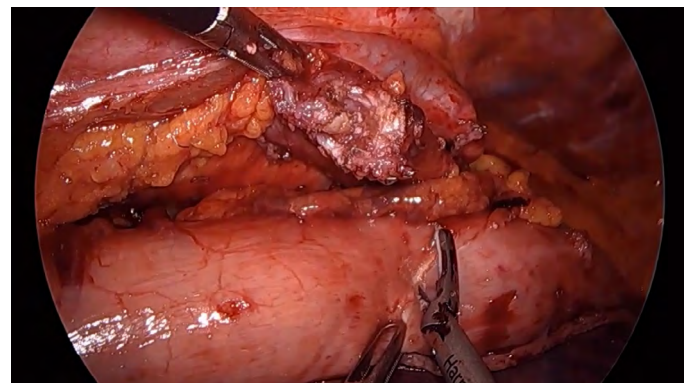


Figura 2

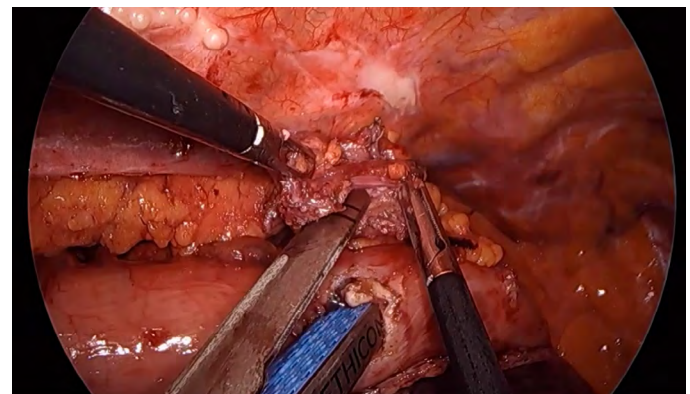


Figura 3

Buena evolución postoperatoria, sin complicaciones graves (Clavien >2) y con alta a domicilio en el 12º día tras la intervención. Anatomía patológica con respuesta completa a neoadyuvancia (ypTONO), aislándose 16 ganglios.

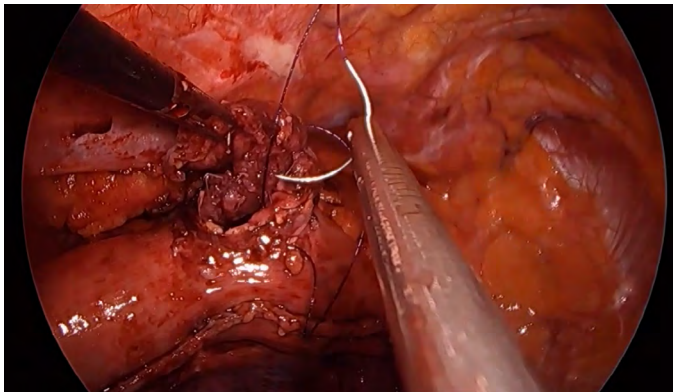


Figura 3

Discusión: La aplicación de técnicas de abordaje mínimamente invasivo a la cirugía oncológica del esófago permite realizar la intervención de forma eficaz y segura, reduciendo la aparición de complicaciones postoperatoria y disminuyendo el tiempo de estancia.

VF008. REVISIÓN DE VÍA BILIAR MEDIANTE VISIÓN DIRECTA SIN COLEDOSCOPIO

S Martin Arroyo, R Escalera Pérez, F García Molina, J Gavilán Parra, E Muñoz Caracuel

Servicio Cirugía General y Digestiva. Hospital de Especialidades de Jerez de la Frontera, Jerez de la Frontera

Introducción: El manejo de la coledocolitiasis representa un importante reto desde un punto de vista técnico y organizativo. Pero en la práctica habitual es frecuente que nos encontremos intraoperatoriamente con un paciente que, por el motivo que sea (estudio en otro hospital, claustrofobia, imposibilidad para realizar CPRE...), no ha podido realizarse el estudio adecuado previamente.

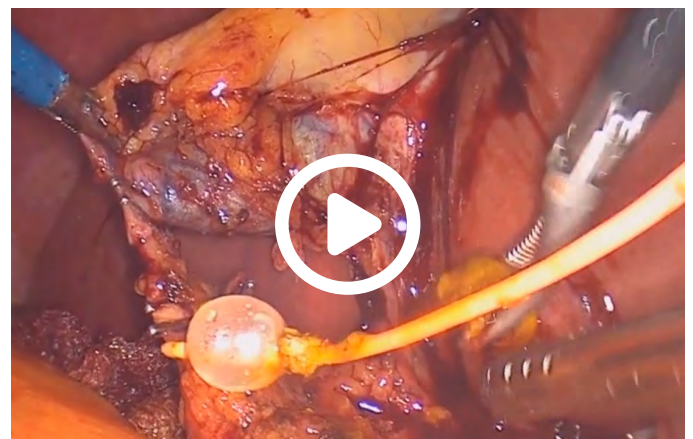En estos casos, deberíamos realizar una colangiografía intraoperatoria, con el hándicap de que no todo cirujano está capacitado para afrontar los resultados de dicha prueba y se necesita un equipo y un material específicos del que no se dispone en todos los hospitales.

Presentamos un caso en el que, al realizar una colangiografía intraoperatoria laparoscópica se objetivan dos coledocolitiasis, en un hospital en el que no disponemos de coledocoscopio. ¿Cómo pudimos, tener una visión directa de la vía biliar?

Caso clínico: Paciente de 70 años con antecedentes de HTA y DM II que ingresa por dolor abdominal e ictericia. Se realiza ecografía que evidencia colelitiasis con vía biliar normal. No se pudo realizar colangiografía por claustrofobia. La evolución fue satisfactoria, con remisión espontánea de la colestasis y al alta se derivó para colecistectomía laparoscópica programada con colangiografía intraoperatoria.

La colangiografía intraoperatoria evidenció varias coledocolitiasis no susceptibles de extracción transcística. Se realizó coledocotomía con tijera y se extrajeron tres litiasis con un catéter de balón. A través de la coledocotomía se introdujo un endoscopio desechable (Ambu® aScope) para valorar la presencia de litiasis residuales. Tras esto se procedió con una coledocorrafia primaria con sutura continua y se completó la colecistectomía.

En el postoperatorio inmediato se evidenció una fístula biliar de bajo débito sin repercusión clínica que cerró de forma espontánea. Fue alta al octavo día postoperatorio.



[Acceder al vídeo](#)

Discusión: La coledocolitiasis puede estar presente en el 8-15% de los pacientes que tienen colelitiasis.

El principal riesgo radica en no sospecharla; y someter al paciente a una colecistectomía sin exploración de la vía biliar.

Con este caso clínico queremos recalcar la importancia de una buena historia clínica a la hora de programar una colecistectomía, ya que no debemos pasar por alto determinados datos que nos hagan sospechar la presencia de litiasis en la vía biliar principal (ictericia, colangitis, elevación de enzimas de colestasis o criterios ecográficos.) Y plantear la alternativa de este endoscopio desechable, que es fácil de utilizar y con una visión similar a los coledocoscopios estándar. Es una alternativa a los caros (y frágiles) endoscopios reutilizables.

VF009. ESPINA DE PESCADO PENETRADA EN PÁNCREAS COMO CAUSA DE DOLOR ABDOMINAL CRÓNICO RESUELTO MEDIANTE LAPAROSCOPIA EXPLORADORA.

C Peña Barturen, A Valverde Martínez, MA Mayo Ossorio, JM Pacheco García

UGC Cirugía General y Digestiva. Hospital Puerta del Mar, Cádiz

Introducción: Una de las causas más frecuentes de dolor abdominal agudo, en la ingesta de cuerpos extraños, Entre los más habituales están las monedas, las espinas de pescado, los bolos cárnicos o las piezas dentales. Un 10-20% se impactan y producen perforación de víscera hueca causando dolor abdominal agudo. Presentamos el caso de una espina de pescado que pasó desapercibida y que no causó perforación si no que fue embebida en la pared gástrica y penetró en páncreas causando dolor abdominal crónico y que fué diagnosticado mediante ecoendoscopia y resuelto mediante laparoscopia exploradora.

Caso clínico: Paciente de 61 años obesa y antecedentes de : cáncer de mama intervenido, histerectomía y doble anexectomía y de cuadro suboclusivo mediante laparotomía. Derivada de digestivo por dolor abdominal crónico que no mejora con tratamiento conservador. TAC informa de engrosamiento de la pared del antro gástrico, imagen tubular de 20 mm de longitud que conecta con el cuerpo pancreático, sugestivo de fístula gastropancreática. Endoscopia oral sin hallazgos significativos. Ecoendoscopia: se identificaba una imagen lineal ecogénica de 6 cm, peripancreática y engrosamiento de la pared gástrica, compatibles con cuerpo extraño penetrante en pared gástrica con extensión pancreática. Realizamos Laparoscopia exploradora con liberación de la curvatura mayor gástrica respetando los vasos gastroepiploicos derechos hasta duodeno, identificando entre la superficie pancreática y la curvatura menor gástrica cara posterior, un trayecto fistuloso que se disecciona y se extrae cuerpo extraño compatible con espina de pescado. No se evidencia perforación de la pared gástrica.

Resultados: La evolución fue favorable, Inicia tolerancia oral el mismo día de la cirugía y es dada de alta a las 24 horas sin incidencias. Al mes de la cirugía permanece asintomática y sin dolor.

Discusión: Las espinas de pescado son los cuerpos extraños que más frecuentemente causan perforación de víscera hueca, siendo los lugares más frecuentes el íleon terminal, el sigma y el recto. Su diagnóstico en la mayoría de casos requiere una endoscopia exploradora. El TAC abdominal también puede ser útil en caso de no disponer de endoscopia, revelando imagen hiperdensa lineal y si existen otros hallazgos asociados como perforación, absceso concomitante o líquido libre. Actualmente se pueden intentar extraer mediante laparoscopia exploradora. Presentamos este caso, por la rareza que supone la migración de la espina de pescado desde estómago hasta páncreas, existiendo en la literatura tan solo 6 casos parecidos así como por el abordaje laparoscópico a pesar de las laparotomías previas.

