

# Cirugía tiroidea mínimamente invasiva: revisión de los abordajes quirúrgicos reportados en la literatura.

*Surgical approaches for minimally invasive thyroid surgery: review of the literature.*

Gonzales Laguado E, Francos Martínez JM, García Barrasa A, Moreno Llorente P

Unidad de Cirugía Endocrina. Hospital Universitari de Bellvitge. Universidad de Barcelona (UB). Barcelona.

## RESUMEN

La tiroidectomía convencional es el procedimiento estándar y más frecuente para el tratamiento quirúrgico de la glándula tiroides. Con el afán de minimizar o eliminar la cicatriz cervical han surgido diferentes abordajes que han evolucionado con el avance de la tecnología. En las últimas décadas nuevos abordajes quirúrgicos se han desarrollado rápidamente, estos abordajes tienen buenos resultados estéticos, endocrinológicos y oncológicos. El objetivo de este artículo es realizar una revisión de la literatura acerca de los diferentes abordajes y accesos remotos para cirugía tiroidea mínimamente invasiva. Realizamos una búsqueda bibliográfica en la base de datos PubMed en junio del 2020 y se recuperaron todas las publicaciones en inglés sobre tiroidectomía mínimamente invasiva desde el año 1996. Se identificaron todos los artículos originales potenciales que se centraron principalmente en la tiroidectomía mínimamente invasiva y se revisaron los textos completos. Conclusión: la cirugía de tiroides ha tenido grandes cambios desde que se describió inicialmente hace casi un siglo. Las nuevas técnicas endoscópicas y robóticas mínimamente invasivas han aportado resultados cosméticos, disminución de dolor post operatorio y una morbilidad comparable a la tiroidectomía abierta. A pesar de estos avances, creemos que hay que mantener una actitud crítica, cuestionando y evaluando las indicaciones y

contraindicaciones actuales para mejorar, desarrollar y obtener excelentes resultados en el futuro.

**Palabras clave:** cirugía tiroidea mínimamente invasiva, cirugía endocrina, cirugía de tiroides.

## ABSTRACT

Conventional open thyroidectomy is the standard and most frequent procedure for the thyroid surgical disease. In an effort to minimize or eliminate cervical scarring, different approaches have emerged with the advancement of technology. In the last decades new surgical approaches have been developed rapidly, these approaches have a good aesthetic, endocrinological and oncological results. The objective of this article is to review the literature about different minimally invasive approaches to thyroid. We performed a literature search in the PubMed database in June 2020 and retrieved all English-language publications on minimally invasive thyroidectomy since 1996. All potential original articles about minimally invasive thyroidectomy were identified and reviewed. Conclusion: Thyroid surgery has undergone major changes since it was first described nearly a century ago. New minimally invasive endoscopic and robotic techniques have provided cosmetic results, decreased post-operative pain, and morbidity-mortality comparable to open thyroidectomy. Despite these advances, we recommended to continue questioning and evaluating the current indications and contraindications to improve, develop and obtain excellent results in the future.

### CORRESPONDENCIA

Pablo Moreno Llorente  
Hospital Universitari de Bellvitge  
08907 Hospitalet (Barcelona)  
[25108pml@gmail.com](mailto:25108pml@gmail.com)

XREF

### CITA ESTE TRABAJO

Gonzales Laguado E, Francos Martínez JM, García Barrasa A, Moreno Llorente P. Cirugía tiroidea mínimamente invasiva: revisión de los abordajes quirúrgicos reportados en la literatura. *Cir Andal*. 2020;31(3):248-55. DOI: 10.37351/2020313.6

**Keywords:** minimally invasive thyroid surgery, endocrine surgery, thyroid surgery.

## INTRODUCCIÓN

La tiroidectomía convencional o abierta es el procedimiento estándar y la primera opción para el tratamiento quirúrgico de la glándula tiroidea desde hace aproximadamente un siglo, sus ventajas son indiscutibles ya que proporciona una buena exposición del lecho operatorio que permite buen control de la glándula y las estructuras anatómicas circundantes. La tiroidectomía se ha convertido en el procedimiento más frecuente de la cirugía endocrina y con el afán de minimizar o eliminar la cicatriz cervical han surgido diferentes abordajes que han evolucionado con el avance de la tecnología.

En las dos últimas décadas nuevos abordajes quirúrgicos de la glándula tiroidea se han desarrollado rápidamente, estas técnicas tienen buenos y prometedores resultados entre los cuales destacan los beneficios de un procedimiento mínimamente invasivo, buen resultado cosmético y en algunos casos un coste aceptable. El primer reporte de cirugía endoscópica mínimamente invasiva para el tratamiento de enfermedades de la glándula tiroidea y paratiroides fue realizado por Michael Gagner en el año 1996<sup>1</sup>, posteriormente diferentes abordajes y accesos remotos han surgido agregando beneficios y disminuyendo la morbilidad en este tipo de procedimientos. Para facilitar el desarrollo de estas técnicas se ha utilizado la cirugía endoscópica y cirugía robótica, las cuales utilizan los mismos accesos con o sin insuflación de gas para ampliar el campo operatorio.

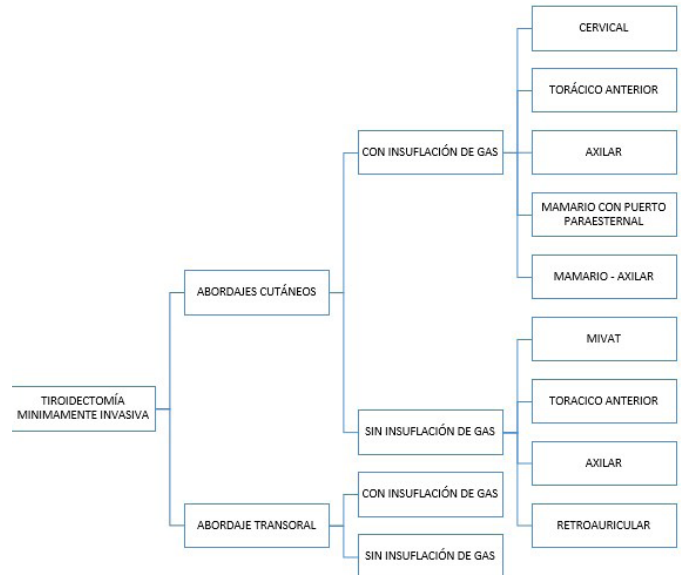
El objetivo de este artículo es realizar una revisión de la literatura acerca de los diferentes abordajes y accesos remotos para cirugía tiroidea mínimamente invasiva.

## CLASIFICACIÓN DE LOS ABORDAJES MÍNIMAMENTE INVASIVOS DE LA GLÁNDULA TIROIDES

La cirugía mínimamente invasiva ha revolucionado el campo de la cirugía tiroidea en los últimos años, las primeras referencias descritas después de Gagner incluyeron abordajes con mini incisiones cervicales apoyados en el uso de la endoscopia<sup>2-5</sup>. Posteriormente se incluyeron abordajes con incisiones en otras regiones anatómicas cercanas al cuello utilizando la cirugía endoscópica o cirugía robótica para realizar estos procedimientos<sup>6-14</sup>, cabe resaltar que la introducción de la cirugía robótica permitió tener una imagen tridimensional estable del campo operatorio, tener instrumentos con mayor grado de movilidad y usar cada vez menos la insuflación de gas<sup>10</sup>. Actualmente, la tiroidectomía transoral endoscópica por abordaje vestibular (TOETVA por su acrónimo en inglés) es el abordaje más aceptado por cumplir los principales requisitos de la cirugía mínimamente invasiva sin utilizar una incisión cutánea<sup>15,16</sup>.

Una de las cuestiones más importantes en la cirugía mínimamente invasiva es tener suficiente espacio operatorio y un claro campo visual. Estos abordajes requieren la creación de un amplio espacio de trabajo donde no hay una cavidad preexistente, para ello se utilizan dos métodos que proporcionan dicho espacio de trabajo; el método de insuflación con dióxido de carbono y el método sin insuflación en el cual se puede suspender externamente la piel anterior del cuello. Los

abordajes usados en la cirugía mínimamente invasiva de la glándula tiroidea, endoscópicos o robóticos, pueden clasificarse en función del acceso o lugar de incisión y el uso o no de insuflación con gas. En la **Figura 1** se resume los principales abordajes usados en la actualidad.

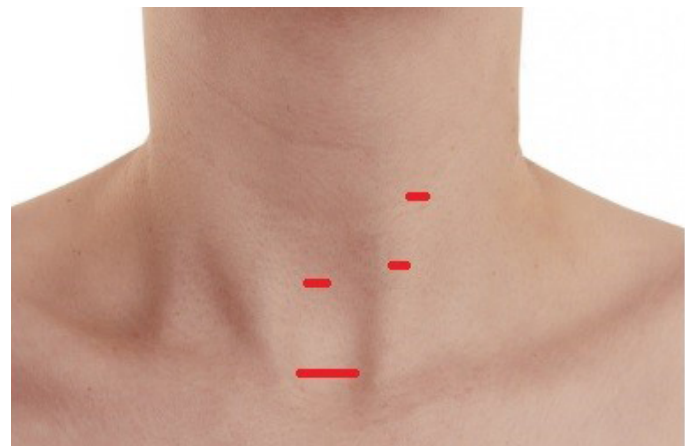


**Figura 1**

Clasificación de los abordajes para cirugía tiroidea mínimamente invasiva. (MIVAT: minimally invasive video-assisted thyroidectomy).

## TIROIDECTOMÍA MÍNIMAMENTE INVASIVA POR ABORDAJE CERVICAL

Este procedimiento se realiza exclusivamente con el endoscópico y utiliza insuflación de gas CO<sub>2</sub> para mantener una buena exposición del campo de trabajo. Se emplea una incisión de 10 mm que sirve como puerto para el endoscopio y dos o tres incisiones de 5 mm para los instrumentos (**Figura 2**). Al iniciar la cirugía se utiliza un endoscopio de 0° para realizar la disección del campo quirúrgico, posteriormente se utiliza un endoscopio de 30° para continuar el procedimiento.



**Figura 2**

Tiroidectomía mínimamente invasiva por abordaje cervical.

La selección cuidadosa del paciente es fundamental en el éxito de la tiroidectomía endoscópica. Pacientes con un cuello largo y un nódulo tiroideo solitario de menos de 3 cm son ideales para este procedimiento. La indicación más común es la presencia de un nódulo tiroideo solitario no funcionante, mientras que el tratamiento de nódulos malignos por este medio sigue siendo controvertido<sup>17</sup>.

El abordaje endoscópico proporciona un resultado cosmético superior en comparación con la tiroidectomía convencional y un retorno más rápido a la actividad diaria, magnifica la anatomía tiroidea incluyendo el nervio laríngeo recurrente, nervio laríngeo superior y las glándulas paratiroides. Además, debido a que el músculo no se divide durante la tiroidectomía endoscópica, hay menos trauma tisular. El tiempo quirúrgico prolongado es la principal desventaja de la tiroidectomía endoscópica, sin embargo, el tiempo operatorio disminuye con la experiencia<sup>17,18</sup>.

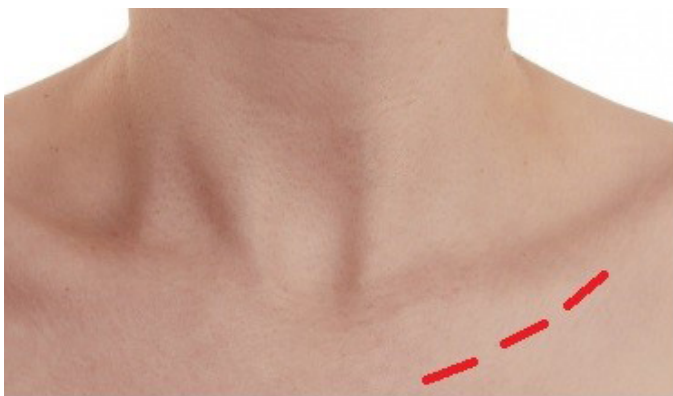## TIROIDECTOMÍA MÍNIMAMENTE INVASIVA POR ABORDAJE TORÁCICO ANTERIOR

### Abordaje torácico anterior con insuflación de gas

El abordaje mínimamente invasivo de la glándula tiroidea a través de la pared torácica anterior es un procedimiento atractivo para los cirujanos y pacientes, este método no solo hace posible incisiones alejadas de la región anterior del cuello sino que también es más cómodo que el abordaje cervical<sup>19,21</sup>. El abordaje torácico anterior con insuflación de CO<sub>2</sub> involucra tres puertos pequeños en la pared torácica (Figura 3), un puerto endoscópico de 12 mm y dos puertos de 5 mm para instrumentos endoscópicos<sup>19</sup>.

### Abordaje torácico anterior sin insuflación de gas

También se ha desarrollado un abordaje torácico anterior sin gas, evitando así las complicaciones relacionadas con la insuflación de gases. Para este procedimiento se utilizan tres puertos en la pared anterior del tórax y un dispositivo de elevación para la piel de la región cervical<sup>20</sup>. Asimismo, existen variaciones en las que se utiliza una incisión cervical y un abordaje torácico anterior o abordaje infraclavicular, mediante una incisión oblicua principal de 3–4 cm



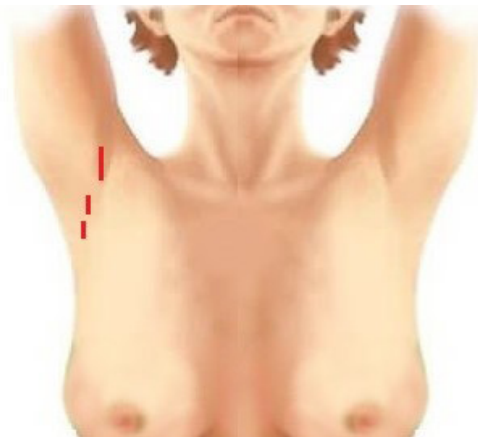
**Figura 3** Tiroidectomía mínimamente invasiva por abordaje torácico anterior.

en la pared torácica anterior, inferior a la clavícula, y una incisión de 5 mm en el cuello para insertar un endoscopio de 5 mm. Una vez preparado el flap, se utilizan dos piezas de alambre de Kirschner para mantener el espacio de trabajo cervical sin insuflación de CO<sub>2</sub><sup>21-24</sup>.

## TIROIDECTOMÍA MÍNIMAMENTE INVASIVA POR ABORDAJE AXILAR

### Abordaje axilar con insuflación de gas

En el año 2000, Ikeda y Takami reportaron el uso de un endoscopio para cirugía tiroidea a través de un trocar de 12 mm y dos trocares de 5 mm (Figura 4), realizando tres incisiones en la axila y disección subcutánea de la pared anterior del tórax hasta las clavículas, con insuflación de CO<sub>2</sub> debajo del músculo platisma<sup>25</sup>. Este abordaje ha sido replicado en varias instituciones del mundo con diferentes variaciones que han facilitado la tiroidectomía e inclusive la disección central de cuello en el mismo lado de las incisiones axilares. El abordaje axilar ha permitido realizar la extracción de nódulos tiroideos mayores de 3 cm que inicialmente estaban contraindicados en el abordaje cervical y el abordaje torácico anterior.

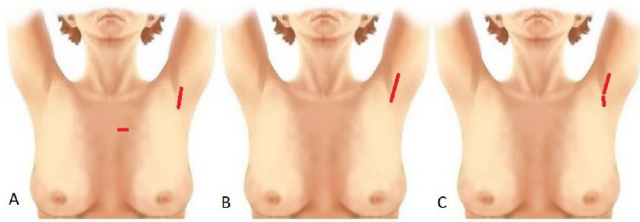


**Figura 4** Tiroidectomía mínimamente invasiva por abordaje axilar con insuflación de gas CO<sub>2</sub>.

### Abordaje axilar sin insuflación de gas

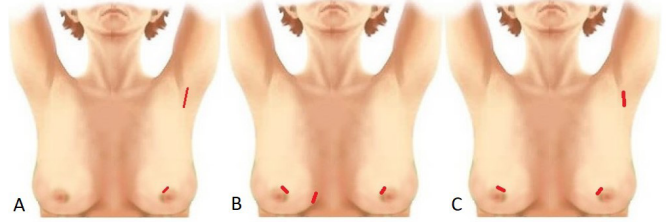
En la búsqueda de disminuir los efectos de la insuflación de gas CO<sub>2</sub> en este abordaje, Chung et al. desarrollaron una técnica de cirugía transaxilar sin insuflación de gas, la cual ha ganado mucha popularidad<sup>10,26</sup>. Al inicio el abordaje transaxilar sin gas utilizaba una incisión axilar de 6 cm y una pequeña incisión en el tórax anterior (Figura 5A), pero la técnica ha evolucionado y actualmente utiliza una sola incisión axilar para realizar el procedimiento (Figura 5B), entre otras modificaciones<sup>27</sup>. A continuación se presenta las diferentes modificaciones del abordaje transaxilar sin insuflación de gas:

- Abordaje axilar unilateral sin gas (GUA por su acrónimo del inglés) (Figura 5C)<sup>28</sup>.
- Abordaje axilo-mamario unilateral sin gas (GUAB por su acrónimo del inglés)<sup>29-31</sup>.



**Figura 5**

(A) Tiroidectomía mínimamente invasiva por abordaje axilar sin insuflación de gas con incisión torácica anterior. (B) Tiroidectomía mínimamente invasiva por abordaje axilar con incisión única. (C) Tiroidectomía mínimamente invasiva por abordaje axilar unilateral sin insuflación de gas (GUA).



**Figura 6**

(A) Tiroidectomía mínimamente invasiva por abordaje axila-mamario unilateral sin gas. (B) Tiroidectomía mínimamente invasiva por abordaje mamario más una incisión paraesternal. (C) Tiroidectomía mínimamente invasiva por abordaje mamario bilateral y axilar (ABBA).

El abordaje axilo-mamario unilateral sin gas (GUAB) hace uso de un pequeño puerto alrededor de la areola además de la incisión axilar (Figura 6A). El puerto de la areola proporciona un mayor movimiento para los instrumentos robóticos o endoscópicos, lo que facilita la manipulación y evita la interferencia entre ellos. El abordaje transaxilar sin insuflación de gas proporciona una buena exposición y excelente visión quirúrgica de la glándula tiroides y la región lateral del cuello. Además, la tiroidectomía total y la disección central del cuello es posible mediante un abordaje axilar unilateral si es realizada por cirujanos experimentados, aunque la disección del lóbulo tiroideo contralateral y el nervio laríngeo recurrente (NLR) tiene cierto grado de dificultad.

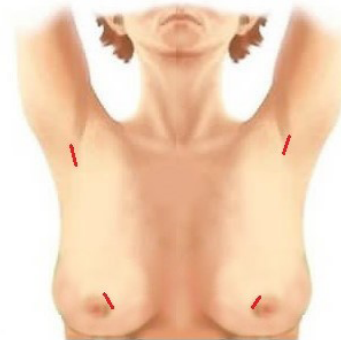### TIROIDECTOMÍA MÍNIMAMENTE INVASIVA POR ABORDAJE MAMARIO Y AXILO-MAMARIO

El abordaje cervical mínimamente invasivo ofrece un buen resultado cosmético en comparación con la cirugía convencional abierta. Sin embargo, las indicaciones para este abordaje se limitan a un tumor pequeño porque el espacio de trabajo es estrecho<sup>32</sup>. En el abordaje axilar los resultados cosméticos son excelentes porque no hay cicatrices en el cuello o en el tórax anterior, sin embargo, los 3 puertos están ubicados en un área tan estrecha que la interferencia de los instrumentos quirúrgicos es frecuente. Después de esta observación se desarrollaron abordajes incluyendo una incisión mamaria. El abordaje mamario (BA por su acrónimo en inglés) fue reportado inicialmente por Ohgami, utilizando tres puertos que pasan por dos incisiones areolares y una incisión paraesternal (Figura 6B)<sup>33</sup>. El abordaje BA mejoró la instrumentación ampliando la angulación de los instrumentos, aunque en algunos casos se han descrito cicatrices hipertróficas en el tórax anterior.

Shimazu *et al.*, modificaron el método BA para desarrollar el abordaje mamario bilateral y axilar (ABBA por su acrónimo en inglés). Los autores reportaron que ABBA era factible para eliminar bocios de hasta 6 cm con excelentes resultados cosméticos<sup>34</sup>. Además, debido a la naturaleza de este abordaje, el procedimiento ABBA parecía fácil de realizar en comparación con el abordaje axilar porque permitía una mayor angulación del instrumental (Figura 6C). Sin embargo, este método está limitado por la dificultad para visualizar ambos lóbulos del tiroides.

En el año 2007, Choe *et al.*, modificaron el ABBA y describiendo el abordaje axilo-mamario bilateral (BABA por su acrónimo en inglés) mediante la adición de un puerto axilar contralateral, de esta manera

se obtuvo una óptima visualización y acceso a toda la glándula tiroides (Figura 7). El BABA requiere cuatro sitios de incisión, uno en cada areola areola y una incisión en cada axila<sup>35</sup>. El BABA puede proporcionar una vista endoscópica óptima y permite un abordaje bilateral de la glándula tiroides, lo que resulta en un método factible para la tiroidectomía total. La tasa de complicaciones del procedimiento es baja y su resultado cosmético es superior al de otros métodos.



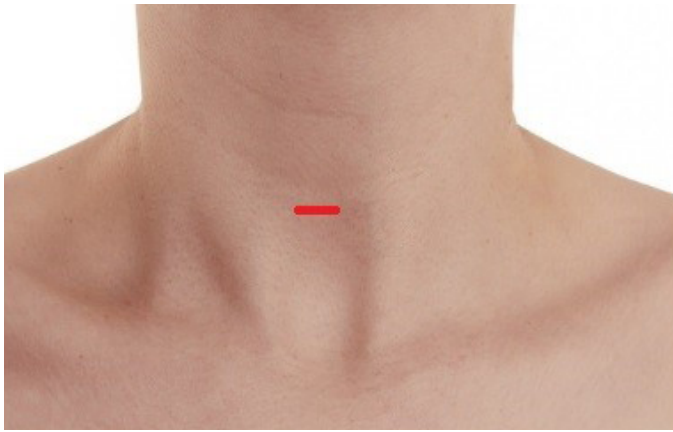
**Figura 7**

Tiroidectomía mínimamente invasiva por Abordaje axilo-mamario bilateral (BABA).

Tanto ABBA como BABA utilizan generalmente la insuflación de CO<sub>2</sub> para mantener una buena exposición del campo quirúrgico y si bien no se han reportado importantes complicaciones secundarias al uso del CO<sub>2</sub>, también se ha propuesto variantes sin insuflación de gas: Abordaje mamario bilateral y axilar (ABBA) sin insuflación de gas y abordaje axilo-mamario bilateral (BABA) sin insuflación de gas.

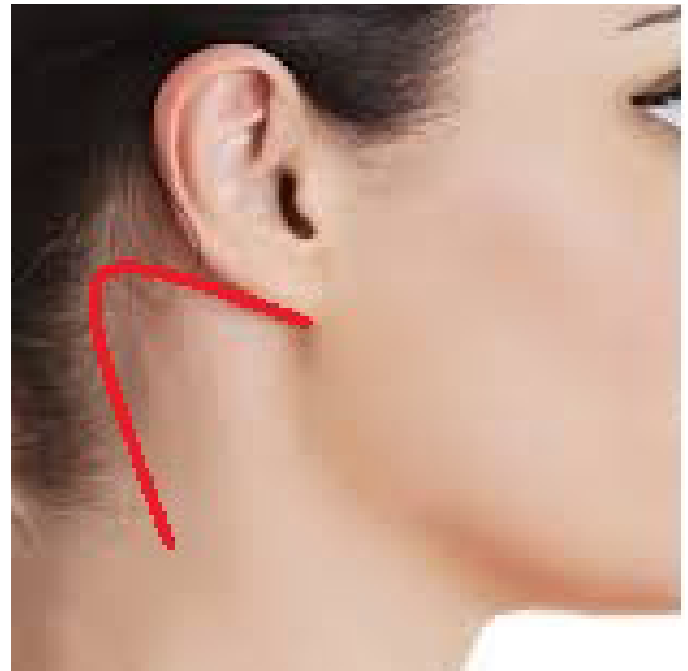### TIROIDECTOMÍA MÍNIMAMENTE INVASIVA VIDEO ASISTIDA (MIVAT)

La tiroidectomía mínimamente invasiva video asistida (MIVAT) fue descrita por primera vez por Paolo Miccoli en el año 1998. Para el abordaje se realiza una mini cervicotomía de 1,5–2 cm por encima de la escotadura esternal (Figura 8), posteriormente se realiza una disección vertical de los músculos pretiroideos<sup>36</sup>. Generalmente se recomienda el uso de un endoscopio de 5 mm y 30°. MIVAT es una de las primeras técnicas mínimamente invasivas que se describieron. Con el apoyo de la visión endoscópica, se realiza la identificación de las estructuras neurovasculares y glándulas paratiroides. Este es un



**Figura 8**

Tiroidectomía mínimamente invasiva video asistida (MIVAT).



**Figura 9**

Tiroidectomía mínimamente invasiva por abordaje retroauricular.

método de acceso directo sin insuflación de CO<sub>2</sub> y, aunque inicialmente el uso de procedimientos video endoscópicos de tiroides se limitaba a tratar sólo enfermedades benignas, actualmente también se ha realizado este tratamiento en tumores malignos, especialmente en tumores de bajo riesgo. La selección adecuada de pacientes es fundamental para hacer que MIVAT sea un procedimiento seguro, con el mismo nivel de complicaciones que la cirugía convencional y que ofrece, además, algunas ventajas significativas en términos de resultados cosméticos y postoperatorios<sup>36</sup>.

### TIROIDECTOMÍA MÍNIMAMENTE INVASIVA POR ABORDAJE RETROAURICULAR

Desde la aparición de los sistemas quirúrgicos robóticos, algunos han adoptado el concepto de cirugía de acceso remoto para desarrollar diversas técnicas de tiroidectomía robótica<sup>37</sup>. La técnica quirúrgica más antigua y ampliamente reconocida de tiroidectomía robótica utiliza un abordaje transaxilar, que fue reportado por primera vez por Kang *et al.*, en Corea del Sur<sup>38</sup>. Cha *et al.*, apreciaron algunas deficiencias en la tiroidectomía transaxilar robótica, especialmente debido a complicaciones intraoperatorias inadvertidas, no triviales, como daño del plexo braquial, vena yugular interna, arteria carótida y esófago<sup>39</sup>. Por este motivo, desarrollaron e informaron sobre la viabilidad de la tiroidectomía robótica realizada a través de un abordaje retroauricular para superar estas situaciones potencialmente peligrosas mientras se mantienen los méritos de la cirugía de acceso remoto<sup>40</sup>. Este abordaje evita el territorio de la región axilar e implica una distancia más corta para la disección. La incisión se inicia desde el pliegue retroauricular hacia la línea del cabello occipital (Figura 9), creando un flap que lateralmente se extiende hasta el nervio auricular mayor y yugular externa e inferiormente, ventral al músculo esternocleidomastoideo, hasta la clavícula. Queda definido un triángulo entre el músculo omohioideo, esternocleidomastoideo y el esternohioideo. Requiere el uso de un retractor para separar los músculos pretiroideos ventral y anteriormente, y de otro para retraer el músculo esternocleidomastoideo lateral y posteriormente.

A través de este método también se pueden realizar una disección central ipsilateral y disección de los niveles lateral II-V. Este abordaje presenta dos variaciones:

- Abordaje retroauricular con insuflación de CO<sub>2</sub>.
- Abordaje retroauricular sin insuflación de CO<sub>2</sub>.

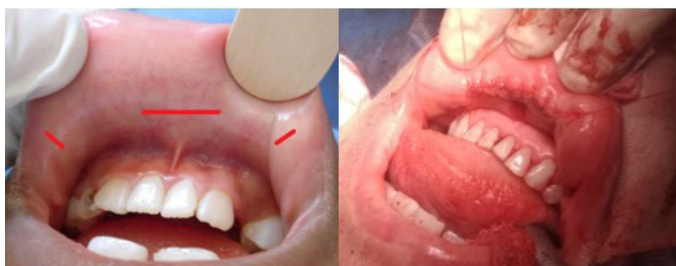Las desventajas de este abordaje son el espacio de trabajo estrecho y la dificultad para trabajar en el lóbulo tiroideo contralateral a través de la incisión unilateral. A veces se necesita una incisión postauricular contralateral para la lobectomía contralateral cuando la exposición de este lóbulo es inadecuada.

### TIROIDECTOMÍA MÍNIMAMENTE INVASIVA POR ABORDAJE TRANSORAL

La tiroidectomía transoral ha sido objeto de creciente interés por parte de varias instituciones de todo el mundo en los últimos años. Inicialmente, se abordó la glándula tiroidea a través del suelo de la boca pero esta técnica se asoció a múltiples complicaciones por lo que surgieron modificaciones hasta realizar el procedimiento exclusivamente por la vía vestibular de la cavidad oral, este nuevo abordaje se denominó "TOETVA" por su acrónimo en inglés que significa tiroidectomía transoral endoscópica por abordaje vestibular. Esta experiencia llega de la mano de Angkoon Anuwong quien realiza modificaciones técnicas y la da a conocer mundialmente como TOETVA. En el año 2018 publicó por primera vez una serie de 425 casos reportando resultados excelentes tanto desde el punto de vista de morbilidad tiroidea como cosméticos<sup>15,16</sup>. En Corea del Sur, también se ha estado desarrollando TOETVA y la tiroidectomía robótica transoral (TORT)<sup>41,42</sup>. Hay numerosas ventajas para TOETVA, que pueden explicar por qué este procedimiento ha ganado popularidad en un período de tiempo relativamente corto. TOETVA se puede realizar sin la necesidad de una incisión en la piel, es menos invasivo que otros abordajes endoscópicos/robóticos. Además es más ventajoso cuando se realiza una tiroidectomía total ya que proporciona una vista quirúrgica igualmente excelente de todo el compartimento central del cuello.

### **Tiroidectomía transoral con insuflación de gas**

Este procedimiento es el más usado en la tiroidectomía transoral endoscópica. Después de realizar las incisiones a nivel del vestíbulo de la cavidad oral (**Figura 10**), se coloca un trocar de 10 mm para el endoscopio rígido de 30 grados en el centro y se insertan trócares de 5 mm a cada lado del endoscopio para el instrumental. La presión de insuflación de CO<sub>2</sub> se establece en 5-6 mmHg<sup>16</sup>. Por lo general, se crea un espacio de trabajo subplatismal mediante endoscopia, este paso también se realiza para la tiroidectomía transoral robótica antes de proceder a la instalación del robot quirúrgico. Las indicaciones para la tiroidectomía robótica y endoscópica se pueden cambiar y ampliar de acuerdo con la experiencia del cirujano, el estado de la enfermedad y el abordaje en sí. Las indicaciones pueden incluir neoplasia folicular o nódulos tiroideos benignos de menos de 5-6 cm de diámetro y carcinoma diferenciado de tiroides de menos de 3 cm. Los criterios de exclusión para la tiroidectomía robótica y endoscópica incluyen extensión extratiroidea macroscópica, ganglios linfáticos metastásicos, bocios retroesternales grandes, antecedentes de cirugía o irradiación del cuello y metástasis a distancia. Los bocios grandes con enfermedad de Graves o tiroiditis de Hashimoto pueden ser contraindicaciones relativas debido al aumento del sangrado intraoperatorio y la fragilidad del tejido tiroideo.



**Figura 10** Tiroidectomía transoral endoscópica por abordaje vestibular (TOETVA).

### **Tiroidectomía transoral sin insuflación de gas**

Hay numerosas ventajas para TOETVA, que pueden explicar por qué este abordaje ha ganado popularidad. Sin embargo, el uso de CO<sub>2</sub> en el mantenimiento del espacio de trabajo es un punto que requiere atención, ya que se asocia a complicaciones como embolia, neumotórax, neumomediastino y enfisema subcutáneo. En particular, se sabe que la embolia ocurre muy raramente durante la cirugía pero puede ser mortal para el paciente. Hay casos descritos de embolia con CO<sub>2</sub> durante TOETVA o TORT, que precisaron conversión a otro abordaje para completar la tiroidectomía<sup>43,44</sup>. El abordaje sin insuflación de gas CO<sub>2</sub> está tomando cada vez más importancia, sobretodo en el ámbito de la cirugía robótica ya que este sistema permite movimientos más angulados y precisos, adicionalmente se requiere de un retractor que es colocado en la incisión central para crear un espacio de trabajo adecuado<sup>45</sup>. Aún se están estudiando las ventajas del uso o no de la insuflación con gas CO<sub>2</sub> en TOETVA, pero es importante saber que independientemente de este punto, TOETVA se ha convertido en el procedimiento mínimamente invasivo más prometedor en los últimos años.

### **CONCLUSIÓN**

La cirugía de tiroides ha experimentado cambios notables desde la tiroidectomía convencional abierta descrita hace casi un siglo. Las nuevas técnicas endoscópicas y robóticas mínimamente invasivas aportan mejores resultados cosméticos, disminución de dolor post operatorio y una morbimortalidad comparable a la tiroidectomía abierta. A pesar de estos avances, creemos que el cirujano debe mantener permanentemente un punto de vista crítico, cuestionando y evaluando las indicaciones y contraindicaciones actuales para mejorar, desarrollar y obtener excelentes resultados en el futuro.

### **BIBLIOGRAFÍA**

1. Gagner M. Endoscopic subtotal parathyroidectomy in patients with primary hyperparathyroidism. *Br J Surg.* 1996; 83(6):875.
2. Shimizu K, Akira S & Tanaka S. Video-assisted neck surgery: endoscopic resection of benign thyroid tumor aiming at scarless surgery on the neck. *Journal of Surgical Oncology* 1998; 69: 178±180.
3. Shimizu K, Akira S, Kitamura Y et al. Video-assisted neck surgery (VANS): endoscopic resection of a large nodule extending to the upper mediastinum ± with the aiming of scarless neck surgery. *Thyroidology, Clinical and Experimental* 1998; 10: 241±244.
4. Shimizu K, Akira S, Jasmi AY et al. Video-assisted neck surgery: endoscopic resection of thyroid tumors with a very minimal neck wound. *Journal of the American College of Surgeons* 1999; 188: 697±703.
5. Park CS. Minimally invasive open thyroidectomy: the role in the surgical management of thyroid cancer. *Proceedings on Head and Neck Cancer* 2000; 265±271.
6. Terris DJ, Gourin CG, Chin E. Minimally invasive thyroidectomy basic and advanced techniques. *Laryngoscope* 2006;116: 350-356.
7. Duncan TD, Ekeh IA, Speights F, Rashid QN, Ideis M. Endoscopic transaxillary near total thyroidectomy. *JSLJ Soc Laparoendosc Surg* 2006;10:206-211.
8. Miyano G, Lobe TE, Wright SK. Bilateral transaxillary endoscopic total thyroidectomy. *J Pediatr Surg* 2008;43: 299-303.
9. Lobe TE, Wright SK, Irish MS. Novel uses of surgical robotics in head and neck surgery. *J Laparoendosc Adv Surg Tech A* 2005;15:647-652.
10. Kang SW, Lee S, Lee S, et al. Robotic thyroid surgery using a gasless, transaxillary approach and the da Vinci S system: the operative outcomes of 338 consecutive patients. *Surgery* 2009; 146:1048-1055.
11. Ikeda Y, Takami H, Sasaki Y, Takayama J-i, Kurihara H. Are there significant benefits of minimally invasive endoscopic thyroidectomy? *World J Surg* 2004;28:1075-1078.
12. Benhidjeb T, Wilhelm T, Harlaar J, Kleinrensink G-J, Schneider TAJ, Stark M. Natural orifice surgery on thyroid gland: totally transoral video-assisted thyroidectomy (TOVAT): report of first experimental results of a new surgical method. *Surg Endosc* 2009;23:1119-1120.

13. Witzel K, Rahden B, Kaminski C, Stein H. Transoral access for endoscopic thyroid resection. *Surg Endosc* 2008; 22:1871–1875.
14. Weinstein GS, O'Malley BW Jr, Snyder W, Sherman E, Quon H. Transoral robotic surgery: radical tonsillectomy. *Arch Otolaryngol Head Neck Surg* 2007; 133:1220–1226.
15. A. Anuwong. Transoral endoscopic thyroidectomy vestibular approach: a series of the first 60 human cases. *World J Surg*. 2016 Mar; 40(3):491-7.
16. A. Anuwong, K. Ketwong, P. Jitpratoom, T. Sasanakietkul, Q.Y. Duh. Safety and outcomes of the transoral endoscopic thyroidectomy vestibular approach. *JAMA Surg*. 2018 Jan 1; 153(1):21-27.
17. C.S. Huscher, S. Chiodini, C. Napolitano, A. Recher. Endoscopic right thyroid lobectomy. *Surg Endosc*. 1997 Aug;11(8):877.
18. M. Gagner, W.B. Inabnet 3rd. Endoscopic thyroidectomy for solitary thyroid nodules. *Thyroid*. 2001 Feb;11(2):161-3.
19. Puntambekar SP, Palep RJ, Patil AM, et al. Endoscopic thyroidectomy: our technique. *J Minim Access Surg*. 2007; 3(3):91–97.
20. H. Kataoka, H. Kitano, E. Takeuchi, M. Fujimura. Total video endoscopic thyroidectomy via the anterior chest approach using the cervical region-lifting method. *Biomed Pharmacother*. 2002;56 Suppl 1:68s-71s.
21. Kitano H, Fujimura M, Kinoshita T, Kataoka H, Hirano M, Kitajima K. Endoscopic thyroid resection using cutaneous elevation in lieu of insufflation. *Surg Endosc*. 2002;16(1):88–91.
22. Shimizu K, Tanaka S. Asian perspective on endoscopic thyroidectomy—a review of 193 cases. *Asian J Surg*. 2003;26(2):92–100.
23. Usui Y, Sasaki T, Kimura K, et al. Gasless endoscopic thyroid and parathyroid surgery using a new retractor. *Surg Today*. 2001;31(10):939–941.
24. Kim JS, Kim KH, Ahn CH, Jeon HM, Kim EG, Jeon CS. A clinical analysis of gasless endoscopic thyroidectomy. *Surg Laparosc Endosc Percutan Tech*. 2001;11(4):268–272.
25. Y. Ikeda, H. Takami, Y. Sasaki, S. Kan, M. Niimi. Endoscopic neck surgery by the axillary approach. *J Am Coll Surg*. 2000 Sep;191(3):336-40.
26. Yoon JH, Park CH, Chung WY. Gasless endoscopic thyroidectomy via an axillary approach: experience of 30 cases. *Surg Laparosc Endosc Percutan Tech*. 2006 Aug;16(4):226-31.
27. Ryu HR, Kang SW, Lee SH, Rhee KY, Jeong JJ, Nam KH, et al. Feasibility and safety of a new robotic thyroidectomy through a gasless, transaxillary single-incision approach. *J Am Coll Surg*. 2010 Sep; 211(3):e13-9.
28. Tae K, Kim SY, Lee YS, Lee HS. Gasless endoscopic thyroidectomy by an axillary approach (preliminary report). *Korean J Otolaryngol-Head Neck Surg*. 2007 Mar;50(3):252-6.
29. Tae K, Ji YB, Cho SH, Kim KR, Kim DW, Kim DS. Initial experience with a gasless unilateral axillo-breast or axillary approach endoscopic thyroidectomy for papillary thyroid microcarcinoma: comparison with conventional open thyroidectomy. *Surg Laparosc Endosc Percutan Tech*. 2011 Jun;21(3):162-9.
30. Tae K, Ji YB, Jeong JH, Lee SH, Jeong MA, Park CW. Robotic thyroidectomy by a gasless unilateral axillo-breast or axillary approach: our early experiences. *Surg Endosc*. 2011 Jan;25(1):221-8.
31. Tae K, Ji YB, Cho SH, Lee SH, Kim DS, Kim TW. Early surgical outcomes of robotic thyroidectomy by a gasless unilateral axillo-breast or axillary approach for papillary thyroid carcinoma: 2 years' experience. *Head Neck*. 2012 May;34(5):617-25.
32. Bellantone R, Lombardi CP, Bossola M, et al. Video-assisted vs conventional thyroid lobectomy: a randomized trial. *Arch Surg* 2002;137:301–305.
33. Ohgami M, Ishii S, Arisawa Y, Ohmori T, Noga K, Furukawa T, et al. Scarless endoscopic thyroidectomy: breast approach for better cosmesis. *Surg Laparosc Endosc Percutan Tech*. 2000 Feb;10(1):1-4.
34. Shimazu K, Shiba E, Tamaki Y, et al. Endoscopic thyroid surgery through the axillo-bilateral-breast approach. *Surg Laparosc Endosc Percutan Tech* 2003;13(3) 196–201
35. J.H. Choe, S.W. Kim, K.W. Chung, K.S. Park, W. Han, D.Y. Noh, S.K. Oh, Y.K. Youn. Endoscopic Thyroidectomy Using a New Bilateral Axillo-Breast Approach. *World J Surg*. 2007 Mar;31(3):601-6.
36. Miccoli P, Berti P, Conte M, Bendinelli C, Marcocci C. Minimally invasive surgery for thyroid small nodules: preliminary report. *Journal of endocrinological investigation*. 1999; 22(11):849–851.
37. Terris DJ, Singer MC, Seybt MW. Robotic facelift thyroidectomy: patient selection and technical considerations. *Surg Laparosc Endosc Percutan Tech* 2011;21:237-42.
38. Kang SW, Jeong JJ, Nam KH, et al. Robot-assisted endoscopic thyroidectomy for thyroid malignancies using a gasless transaxillary approach. *J Am Coll Surg* 2009;209:e1-7. 10.1016/j.jamcollsurg.2009.05.003
39. Cha W, Kong IG, Kim H, et al. Desmoid tumor arising from omohyoid muscle: The first report for unusual complication after transaxillary robotic thyroidectomy. *Head Neck* 2014;36:E48-51. 10.1002/hed.23518
40. Terris DJ, Singer MC, Seybt MW. Robotic facelift thyroidectomy: II. Clinical feasibility and safety. *Laryngoscope* 2011;121:1636-41. 10.1002/lary.21832
41. Yi JW, Yoon SG, Kim HS, Kim SJ, Chai YJ, Choi JY, Lee KE (2018) Transoral endoscopic surgery for papillary thyroid carcinoma: initial experiences of a single surgeon in South Korea. *Ann Surg Treat Res* 95:73–79
42. Kim HY, Chai YJ, Dionigi G, Anuwong A (2018) Richmon JD (2018) Transoral robotic thyroidectomy: lessons learned from an initial consecutive series of 24 patients. *Surg Endosc* 32:688–694
43. Kim KN, Lee DW, Kim JY, Han KH, Tae K (2017) Carbon dioxide embolism during transoral robotic thyroidectomy: a case report. *Head Neck* 40:E25–E28 9.
44. Fu J, Luo Y, Chen Q, Lin F, Hong X, Kuang P, Yan W, Wu G, Zhang Y (2018) Transoral endoscopic thyroidectomy: review of 81 cases in a single institute. *J Laparoendosc Adv Surg Tech A* 28:286–291

45. Park, Y. M., Kim, D. H., Moon, Y. M., Lim, J. Y., Choi, E. C., Kim, S.-H., ... Koh, Y. W. (2019). Gasless transoral robotic thyroidectomy using the DaVinci SP system: Feasibility, safety, and operative technique. *Oral Oncology*, 95, 136–142.