

# Rol del abordaje laparoscópico en el politrauma

*Role of laparoscopic approach in polytrauma*

F.M. Jiménez-Armenteros, A. Gómez-Ortega, V. Ruíz, A. Ramiro, I. Martínez-Casas J.M. Capitán-Vallvey

Unidad de Trauma y Cirugía de Urgencias. Complejo Hospitalario de Jaén. Jaén.

## RESUMEN

El trauma abdominal cerrado con líquido libre sin evidencia de lesión de víscera sólida, así como el penetrante con dudosa afectación peritoneal suponen un reto diagnóstico y terapéutico. La laparoscopia, por tanto, puede tener un papel diagnóstico y en ocasiones también terapéutico en casos seleccionados de traumatismo abdominal tanto penetrante como cerrado.

El trauma abdominal está presente en el 30% del total de politraumatizados. En el caso del traumatismo abdominal cerrado el manejo es fundamentalmente conservador en la edad pediátrica hasta en el 90% de los casos. Sólo la inestabilidad hemodinámica o la presencia de perforación de víscera hueca serían indicación de laparotomía. Por ello que surge controversia a la hora de tratar a los pacientes con exploración física anormal y hallazgo en las pruebas

de imagen de líquido libre en cantidad moderada/abundante sin lesión de víscera sólida que justifique un hemoperitoneo. Muchos cirujanos generales de adultos consideran esta situación indicación de laparotomía por la asociación a perforación de víscera hueca que puede no ser evidenciada en escáner<sup>1,2</sup>. Sin embargo, los cirujanos pediátricos optan en su mayoría por un manejo conservador con exploraciones seriadas y repetición de las pruebas de imagen<sup>3,4</sup>. La mayoría de los pacientes evolucionan de manera satisfactoria en estos casos aunque existe preocupación sobre las implicaciones de un diagnóstico tardío de perforación intestinal cuando está presente<sup>5,6</sup>.

La laparoscopia se considera una opción intermedia por muchos especialistas, ya que no es tan invasiva como la laparotomía y completa la información diagnóstica de las pruebas de imagen realizadas permitiendo un diagnóstico precoz de los pacientes con lesiones no evidenciadas.

Por otra parte, el trauma abdominal penetrante se ha considerado siempre una indicación absoluta de laparotomía. No obstante, pacientes estables con lesiones mínimas podrían ser candidatos a laparoscopia diagnóstica con el fin de evaluar los

## CORRESPONDENCIA

Francisco Miguel Jiménez Armenteros  
Complejo Hospitalario de Jaén  
23007 Jaén

XREF

## CITA ESTE TRABAJO

Jiménez Armenteros FM, Gómez Ortega Á, Ruiz V, Ramiro A, Martínez Casas I, Capitán Vallvey JM. Rol del abordaje laparoscópico en el politrauma. Cir Andal. 2019;30(3):284-90.

daños intraabdominales, evitando en algunos casos laparotomías no terapéuticas.

El trauma abdominal es relativamente frecuente en la edad pediátrica. La exploración física en muchos casos no es definitiva y las pruebas de imagen pueden no aportar información suficiente sobre la lesión sobre todo cuando se evidencia líquido libre en el traumatismo cerrado sin lesión de víscera sólida<sup>9,10</sup>. En cuanto al trauma abdominal penetrante, la indicación absoluta es de laparotomía, no obstante, la laparoscopia en pacientes estables permite una adecuada evaluación de las lesiones intrabdominales si las hubiere, aportando información para la laparotomía si es finalmente necesaria y evitando algunas laparotomías no terapéuticas cuando no hay lesión intrabdominal asociada.

En lo referente al traumatismo abdominal cerrado con estabilidad hemodinámica, el manejo conservador es la norma, pero se debe prestar atención especial a los pacientes con presencia de líquido libre en cantidad moderada abundante, porque puede ser el único signo de perforación de víscera hueca en algunos casos<sup>11,12</sup>. La presencia de líquido aislado no debe ser una indicación quirúrgica, pero si además estos pacientes presentan persistencia del dolor abdominal, signos de irritación peritoneal o signos indirectos de traumatismo de alta energía como lesiones en pared abdominal o fracturas vertebrales sin hallazgos concluyentes en las pruebas de imagen, la laparoscopia puede ser una opción a tener en cuenta. En algunos casos, este abordaje puede ser incluso terapéutico<sup>13-15</sup>. En conclusión, y de acuerdo con la literatura actual, la laparoscopia puede jugar un importante papel como procedimiento diagnóstico principalmente y en ocasiones también terapéutico en casos seleccionados de traumatismo abdominal tanto penetrante como cerrado. El trauma abdominal representa un gran desafío para el cirujano que trabaja en las Unidades de Urgencia. El objetivo de este artículo es discutir los mecanismos de producción, así como los diferentes métodos diagnósticos que nos ayuden a tomar la mejor decisión terapéutica. Didácticamente, se separa el estudio según el mecanismo de producción del trauma, ya que su utilidad es variable. Posteriormente se esboza el tratamiento y se entrega un algoritmo para facilitar decisiones.

**Palabras clave:** trauma abdominal, laparoscopia, trauma penetrante.

## ABSTRACT

Closed abdominal trauma with free fluid without evidence of solid visceral lesion, as well as the penetrating one with doubtful peritoneal involvement represent a diagnostic and therapeutic challenge. Laparoscopy, therefore, can have a diagnostic and sometimes also a therapeutic role in selected cases of both penetrating and closed abdominal trauma.

Abdominal trauma is present in 30% of the total number of trauma patients. In the case of closed abdominal trauma, management is fundamentally conservative in the pediatric age in up to 90% of cases. Only hemodynamic instability or the presence of perforation of hollow viscus would be an indication of laparotomy. Therefore, controversy arises when treating patients with abnormal physical examination and

finding in the free fluid imaging tests in a moderate / abundant amount without a solid visceral lesion that justifies a hemoperitoneum. Many general surgeons of adults consider this situation to be an indication of laparotomy due to the association with perforation of the hollow viscus that may not be evidenced in a scanner<sup>1,2</sup>. However, pediatric surgeons opt for conservative management with serial examinations and repeat imaging tests<sup>3,4</sup>.

Most patients evolve satisfactorily in these cases although there is concern about the implications of a late diagnosis of intestinal perforation when present<sup>5,6</sup>.

Laparoscopy is considered an intermediate option by many specialists, since it is not as invasive as laparotomy and completes the diagnostic information of the imaging tests performed, allowing an early diagnosis of patients with non-evidenced lesions.

On the other hand, penetrating abdominal trauma has always been considered an absolute indication of laparotomy. However, stable patients with minimal lesions could be candidates for diagnostic laparoscopy in order to assess intra-abdominal damage, avoiding in some cases non-therapeutic laparotomies.

Abdominal trauma is relatively common in the pediatric age. The physical examination in many cases is not definitive and imaging tests may not provide sufficient information about the lesion, especially when there is evidence of free fluid in closed trauma without a solid visceral lesion<sup>9,10</sup>. Regarding penetrating abdominal trauma, the absolute indication is laparotomy, although laparoscopy in stable patients allows an adequate evaluation of intrabdominal injuries if any, providing information for laparotomy if it is finally necessary and avoiding some non-therapeutic laparotomies when not there is associated intra-abdominal injury.

Regarding closed abdominal trauma with hemodynamic stability, conservative management is the norm, but special attention should be paid to patients with free fluid in a moderate amount, because it may be the only sign of perforation of hollow viscus in some cases<sup>11,12</sup>. The presence of isolated fluid should not be a surgical indication but also if these patients have persistent abdominal pain, signs of peritoneal irritation or indirect signs of high-energy trauma such as abdominal wall injuries or vertebral fractures without conclusive findings in the imaging tests, laparoscopy may be an option to consider. In some cases, this approach may even be therapeutic<sup>13-15</sup>.

In conclusion and according to the current literature, laparoscopy can play an important role as a diagnostic procedure mainly and sometimes also therapeutic in selected cases of both penetrating and closed abdominal trauma. The abdominal trauma represents a great challenge for the surgeon who works in the Emergency Units. The objective of this article is to discuss the mechanisms of production, as well as the different diagnostic methods that help us to make the best therapeutic decision. Didactically the study is separated according to the mechanism of production of the trauma, since its usefulness is variable. Afterwards, the treatment is outlined and an algorithm is delivered to facilitate decisions.

**Keywords:** abdominal trauma, laparoscopy, trauma penetrating.

## INTRODUCCIÓN

En la actualidad, los traumatismos son la principal causa de muerte en las primeras cuatro décadas de la vida. Los accidentes de tránsito constituyen la causa más frecuente de violencia letal. La epidemiología ha identificado que los accidentes no son accidentales y que existen numerosas condiciones que elevan la probabilidad de sufrir un evento. Estos factores provienen de las personas, del ambiente físico y el sociocultural<sup>17</sup>. Reciente información epidemiológica procedente de Europa, Australia y Norte América, indica que los efectos combinados de control de velocidad, el uso obligatorio de cinturones de seguridad, bolsas de aire y tecnología avanzada en el frenado de vehículos, han contribuido a una redistribución del tipo de lesiones observadas en trauma abdominal; con menor incidencia de lesiones cerebrales severas, pero con un incremento de lesiones torácicas y abdominales<sup>18</sup>.

El trauma abdominal ocupa gran parte del quehacer quirúrgico en los servicios de urgencia. Al hablar de trauma abdominal, se deben incluir las diferentes formas de presentación clínica y las complicaciones asociadas a ellas<sup>18,21</sup>. Incluidos los recursos de que se dispongan para hacer frente al diagnóstico de complicación. El papel de la laparoscopia diagnóstica y terapéutica en el manejo de los pacientes estables con traumatismo abdominal penetrante ha sido ampliamente estudiado en los últimos años<sup>6,9</sup>. Este procedimiento no ha perdido su vigencia y utilidad en nuestro medio para el diagnóstico de las enfermedades intraabdominales tanto de manera electiva como de urgencia y complementa al resto de los medios diagnósticos con que contamos en la actualidad.

## TRAUMA DE ABDOMEN

### Mecanismos de lesión

#### **Trauma contuso o cerrado**

Se produce como consecuencia de una combinación de fuerzas de compresión, deformación, estiramiento y corte. La magnitud de estas fuerzas está en relación directa con la masa de los objetos involucrados, su aceleración y desaceleración y su dirección relativa durante el impacto<sup>22</sup>. El daño ocurre cuando la suma de estas fuerzas excede las fuerzas cohesivas de los tejidos y órganos involucrados. Se produce entonces una constelación de contusiones, abrasiones, fracturas y rupturas de tejidos y órganos. El impacto directo y las fuerzas compresivas son probablemente las causas más comunes de trauma significativo.

La severidad se puede estimar si uno conoce la fuerza y dirección del impacto, al igual que el tamaño del área de contacto en el paciente<sup>22</sup>. Debemos tener en cuenta también el trauma causado por explosión. Aunque produce quemaduras térmicas y penetración por misiles secundarios, el principal efecto es la absorción de la onda explosiva a través del cuerpo, como una onda de percusión. Esto lleva a un alza máxima de presión y una onda de impulso que causa la mayoría del daño. Los órganos más vulnerables son aquellos que contienen gas, como los pulmones y el intestino<sup>23</sup>. En el trauma contuso en general, los órganos más lesionados son hígado, bazo, mesenterio y riñón. Si el paciente queda atrapado en el vehículo y tiene "huella del cinturón de seguridad", debe sospecharse lesión de víscera hueca<sup>24,25</sup>.

### **Trauma penetrante**

Las heridas por arma blanca y por arma de fuego de baja velocidad causan daño al tejido por laceración o corte. Las heridas por proyectiles de alta velocidad transfieren mayor energía cinética a las vísceras abdominales, teniendo un efecto adicional de cavitación temporal, y además causan lesiones abdominales en su desviación y fragmentación<sup>24</sup>. Con arma blanca nos estamos refiriendo a elementos corto-punzantes como cuchillos de diferentes tamaños, machetes, golletes de botella, picahielos o punzones. En relación a los proyectiles disparados por un arma de fuego, el daño no solo depende de la energía cinética (masa x velocidad<sup>2</sup>), sino también depende de la estabilidad del proyectil (dada por las estrías del cañón)<sup>19</sup>. Es importante diferenciar las heridas penetrantes producidas por arma de fuego, que tienen una trayectoria muchas veces impredecible, de aquellas producidas por objetos punzantes, ya que la trayectoria es más directa y la relación anatómica entre el área de penetración y las lesiones de órganos internos es más cercana<sup>18</sup>. La posibilidad de requerir cirugía, de complicarse y morir, es mayor en las heridas por arma de fuego que por arma blanca, y mayor por heridas múltiples que únicas<sup>19</sup>. Los órganos que tienen mayor posibilidad de lesionarse son intestino delgado, hígado, estómago, colon y estructuras vasculares<sup>25</sup>.

### Evaluación inicial

Antes de reconocer la existencia o no de lesión intraabdominal, el enfoque del paciente traumatizado, sea por trauma contuso o penetrante, debe ser detectar y tratar en forma rápida las situaciones que de inmediato ponen en peligro la vida<sup>23,25</sup>. Para lo anterior se deben poner en práctica los principios de revisión primaria, resucitación y restauración de funciones vitales, revisión secundaria y tratamiento Life Support Colegio Americano de Cirujanos<sup>24</sup>.

A continuación, en pacientes hipotensos, la meta es determinar rápidamente si existe lesión abdominal, y si ésta es o no la causa de hipotensión.

En pacientes hemodinámicamente normales, sin signos de peritonitis, se puede realizar una evaluación más detallada con el fin de determinar si existe una lesión específica, o si se desarrollan signos de peritonitis o hemorragia durante el período de observación<sup>24</sup>.

### Examen físico

La historia y el examen físico pueden sugerir posibles lesiones intrabdominales. La información obtenida del personal prehospitalario involucrado en la escena del trauma es importante. El tipo de fuerza aplicada, la posible área de impacto, altura de una caída, deformidad del vehículo, uso de cinturón de seguridad u otro dispositivo de seguridad, pueden despertar sospechas sobre posibles lesiones intraabdominales<sup>18,24</sup>. Información sobre signos vitales, lesiones obvias y respuesta al tratamiento prehospitalario también puede ser obtenida del personal que dio el manejo prehospitalario<sup>24</sup>. Por lo general no es confiable el examen físico del abdomen después que el paciente ha sufrido un trauma contuso, puesto que casi la mitad de los pacientes que no presentan signos en el examen físico, tienen laparotomías positivas. La alteración del nivel de conciencia, lesiones en la médula espinal u otras lesiones distractoras, además de los efectos de algunos medicamentos u otras sustancias como alcohol, pueden entorpecer aún más el examen clínico<sup>21,25</sup>. Incluso en muchos centros, el examen físico no es lo primero efectuado durante

un abordaje multidisciplinario, sino lo es el ultrasonido<sup>21</sup>. Al examen: el paciente debe estar completamente desnudo y la inspección debe incluir todo el torso posterior, las axilas y el periné. No se debe olvidar registrar los pulsos periféricos, el tacto rectal y el examen genital<sup>8,9</sup>. Visualizar todas la "huellas" sugerentes de lesión, equimosis en el abdomen o periné, que puedan sugerir fractura pélvica. Distensión abdominal y signos de irritación peritoneal. En las heridas penetrantes pueden encontrarse evidencias de evisceración de intestino o epiplón. Investigar el estado de gravidez. No olvidar colocar sonda gástrica y urinaria, que nos pueden entregar información relevante. La sonda gástrica evita la distensión gástrica y disminuye el riesgo de broncoaspiración. La sonda urinaria ayuda en la reanimación, pero la colocación transuretral está contraindicada en quienes se sospecha lesión uretral. Estos son pacientes con fractura de pelvis, que tienen sangre en el meato urinario, equimosis perineal, sangre en el escroto o próstata elevada o no palpable en el tacto rectal<sup>24</sup>.

### **Estudio y manejo**

De una manera didáctica, es más adecuado hablar en forma independiente del estudio de cada uno de estos mecanismos, ya que si bien los métodos diagnósticos son los mismos, tienen diferente utilidad.

### **Trauma cerrado**

Lo primero es identificar a aquellos pacientes que tienen indicación de laparotomía inmediata.

Pacientes inestables hemodinámicamente, a pesar de resucitación inicial adecuada, con ultrasonido E-FAST(+) o lavado peritoneal diagnóstico(+)(LPD)<sup>18,21,24,25</sup>. Para el resto de los pacientes es válido efectuar exámenes diagnósticos, para decidir la necesidad de laparotomía<sup>18,21,23,25</sup>. El examen físico en estos pacientes, si bien puede aportar mucho, posee una sensibilidad de aproximadamente 65% en detectar lesiones intraabdominales. Este valor aumenta con el examen físico repetido<sup>18</sup>.

Diferentes autores concuerdan con lo poco confiable del examen físico inicial<sup>18,21,25,26</sup>. Los exámenes de laboratorio son de poco valor. Un hematocrito bajo asociado a inestabilidad hemodinámica sugiere la presencia de sangrado, sin especificar la ubicación; y un valor dentro de rangos normales, no excluye lesión. Así mismo los niveles de amilasa o lipasa poseen poca sensibilidad y especificidad. Pueden estar normales o alteradas, sin significar o excluir daño pancreático<sup>18,25</sup>. Los gases arteriales y déficit de base pueden sugerir acidosis producto del shock, e indican necesidad de resucitación<sup>18,25</sup>. La alcoholemia debe tomarse del punto de vista médico-legal. Los exámenes diagnósticos se realizan según el mecanismo de la lesión, las lesiones relacionadas y la estabilidad hemodinámica<sup>25</sup>.

### **Estudios radiológicos simples**

Son parte del protocolo de manejo y pueden dar información directa como ruptura de un hemidiafragma o neumoperitoneo, o indirecta como fracturas de columna lumbar o de las costillas inferiores, que nos orientan hacia algunas lesiones<sup>18,23-26</sup>.

Procedimiento rápido y no invasivo, de fácil realización e interpretación por el cirujano entrenado, en el área de emergencias.

Su objetivo es determinar la presencia de hemoperitoneo y debido a esto ha reemplazado al LPD en muchos centros de atención<sup>18,21,23-27</sup>. Su sensibilidad y especificidad varía en los diferentes centros, siendo siempre cercana al 95%, llegando incluso a 100% en publicaciones nacionales<sup>27</sup>. Su utilidad se ve comprometida en pacientes obesos, con enfisema subcutáneo y operaciones previas<sup>24,25</sup> y no es confiable en perforaciones intestinales<sup>21,27</sup>. Se considera contraindicación para este método la necesidad evidente de realizar una laparotomía o que no se encuentre disponible el personal adecuado para efectuarla<sup>25</sup>. E-FAST: su principio se basa en la detección de líquido en cuatro áreas específicas del abdomen: perihepática, pericárdica, periesplénica y pélvica<sup>18,23-25</sup>.

### **Lavado peritoneal diagnóstico**

Descrito en 1965, por Root *et al.* vino a reemplazar la punción abdominal, que tenía muchos falso negativos y positivos<sup>26</sup>. Es un procedimiento rápido y preciso para diagnosticar lesiones intraabdominales en pacientes con trauma con tuso<sup>25</sup>, sin embargo con el advenimiento del ultrasonido se realiza cada vez con menos recurrencia<sup>18</sup>. Su uso precoz ayuda a realizar la laparotomía más pronto, más expedita, con menos pérdida de sangre, método invasivo, con una baja especificidad<sup>24</sup>. Sigue siendo útil cuando el paciente no responde adecuadamente a la resucitación y el ultrasonido es negativo<sup>3</sup>. No detecta lesiones de diafragma y retroperitoneales<sup>9,10</sup>.

### **Técnica**

Se introduce un catéter en la cavidad peritoneal para aspirar sangre o líquidos. Este se puede realizar con técnica abierta, semiabierta o cerrada. Si no se extrae nada, se infunde un litro de solución salina normal tibia (o 10 mL/Kg en los niños). Después de asegurar que los líquidos fueron mezclados, comprimiendo el abdomen y rotando al paciente, se deja que escurra por gravedad y se envía una muestra al laboratorio, para ser analizado.

### **Tomografía computarizadas (TC)**

Es una herramienta importante en el manejo del trauma abdominal y abdominopélvico cerrado. Se encuentra reservada para los pacientes hemodinámicamente estables y que puedan ser trasladados al tomógrafo, y tolerar el estudio<sup>18,24,25</sup>. Lesiones en órganos sólidos, líquido intrabdominal, sangre, aire y lesiones en los órganos retroperitoneales, los cuales pueden haber sufrido con el trauma y no provocan hemoperitoneo, por lo que no son detectados con el ultrasonido<sup>18,25</sup>, como también mostrar la extensión de la lesión en estructuras como el bazo e hígado, así como determinar la extravasación de contraste, que implica sangrado activo, decidir el manejo terapéutico de la lesión<sup>18,25</sup>. De todas maneras el valor de la administración de contraste oral para el diagnóstico de perforación de víscera hueca es dudoso, y se encuentra asociado al riesgo de broncoaspiración, por lo que no debe realizarse de rutina de casi 99% en la detección de lesiones de órganos sólidos<sup>18</sup>. No detecta lesiones de diafragma, intestino y algunas de páncrea<sup>18,24</sup>. Debe tomarse en cuenta la experiencia del radiólogo que interpreta el examen<sup>23</sup>.

### **Laparoscopia diagnóstica**

Su aplicación en el trauma abdominal cerrado es limitada, debido al alto costo<sup>18,24</sup>. Sin embargo revela utilidad en disminuir el número

de laparotomías no terapéuticas y evitar las laparotomías tardías<sup>13,14</sup>. Es útil cuando el estudio inicial del paciente revela lesiones, pero no tan severas como para justificar la laparotomía rutinaria<sup>15</sup>.

### **Trauma penetrante**

Después de excluir a los pacientes con clara indicación quirúrgica, como son: pacientes en shock, eviscerados, con signos de peritonitis, o con sangre en estómago (detectada al colocar la sonda gástrica), recto, (detectado por tacto rectal) o en vejiga, (detectado por sonda urinaria), es aceptable efectuar estudios posteriores<sup>20</sup>. Podría incluirse, como otra indicación, a los pacientes con heridas por bala, tal como está propuesto por múltiples autores, incluso en las guías Auge. Las razones citadas son: una incidencia de más de 90% de lesiones significativas, que una laparotomía innecesaria es un procedimiento inofensivo y que el examen físico es poco fiable<sup>16</sup>. Sin embargo, existen algunas excepciones, como son heridas por proyectiles de baja velocidad, heridas tangenciales o de los flancos, en pacientes hemodinámicamente estables, en que estaría permitido, según diferentes autores, el uso de otros métodos diagnósticos<sup>20,27-29</sup>. La evisceración del omento no es una clara indicación de laparotomía, según Demetriades *et al.*, criterio que compartimos, pero que debe ponernos en alerta, ya que se asocia a lesión del intestino subyacente. En dicha serie, de los 24 accidentes con evisceración de epiplón, (el cuál fue aseado, ligado y retornado a la cavidad), todos los cuales fueron hospitalizados, solo uno requirió laparotomía<sup>18</sup>. Consideración especial requieren los pacientes con arma "in situ", la cuál debe ser extraída en pabellón, con el abdomen abierto y con visualización directa<sup>25</sup>.

### **Examen físico**

Se debe examinar cuidadosamente al paciente para no pasar por alto ninguna herida. Las balas que no atraviesan huesos u otros objetos sólidos, generalmente se desplazan en línea recta, sin embargo debemos recordar que el trayecto es impredecible<sup>18</sup>. Poner atención a irregularidades en el cuerpo, periné y recto. Las heridas a bala deben contarse y evaluarse. Un número impar significa que hay una bala alojada dentro del cuerpo del paciente.

Se debe palpar el abdomen en búsqueda de sensibilidad y realizar un examen neurológico para descartar que la médula espinal se haya dañado<sup>25</sup>.

En las heridas penetrantes por arma blanca u otro objeto cortopunzante, se puede explorar la herida, cuando existe duda de penetración, siempre y cuando esté localizada bajo el reborde costal y anteriores a la línea axilar anterior<sup>23-25</sup>. No se deben explorar las heridas en los pacientes con inminencia de muerte, heridas técnicamente imposibles de explorar (ejemplo heridas por arma de fuego de carga múltiple), heridas con penetración obvia (ejemplo evisceración), y heridas "soplantes"<sup>19</sup>. No tiene valor en las heridas abdominales posteriores, debido al grosor muscular en dicha zona. Esta exploración se realiza con anestesia local, introduciendo el dedo enguantado. Si se confirma penetración de la fascia posterior de los rectos abdominales, el paciente debe quedar hospitalizado, para continuar su estudio, ya sea con examen físico seriado, (cuyo valor es variable<sup>18,20,23</sup>, pero que sigue siendo muy útil si no se dispone de otros métodos diagnósticos), o con los métodos que se describen a continuación.

### **Rx simple de abdomen**

Ayuda a ubicar el proyectil si no hay salida, lo que hace sospechar las lesiones causadas. Debemos recordar que el proyectil puede ingresar al cuerpo por un área distinta al abdomen y sin embargo lesionarlo. Se debe sospechar de los proyectiles que ingresan en cualquier área desde el cuello hasta la porción media de los muslos<sup>18</sup>.

### **Lavado peritoneal diagnóstico (LPD)**

Este examen en trauma penetrante abdominal ha demostrado tener una sensibilidad, especificidad y certeza de 95,9% y 98% respectivamente<sup>18</sup>. Sin embargo, muchos autores consideran que la "sobresensibilidad" es el problema, ya que induce a laparotomías innecesarias<sup>20,29</sup>. Más aún, Lee *et al.* consideran que es un procedimiento consumidor de tiempo, costoso e innecesario y que además puede provocar yatrogenias, ya que una pequeña cantidad de sangre en la cavidad abdominal, en un paciente estable, no es necesariamente una indicación quirúrgica. Por otro lado, Scott *et al.* concluyen que en los pacientes con heridas causadas por escopeta, sin indicación inmediata de laparotomía, el LPD es un indicador fiable de lesión intrabdominal y de la necesidad de laparotomía<sup>20</sup>.

### **Ultrasonido**

Su uso como método diagnóstico en el trauma abdominal penetrante es motivo de controversia. Si bien muchos consideran que su utilidad para examinar pacientes estables es mínima, si su resultado es positivo, se puede inferir que hay daño en las vísceras con examen físico no confiable<sup>27</sup>. Su uso es imprescindible en las heridas cercanas al corazón o toraco-abdominales, para el diagnóstico inmediato de un posible hemopericardio o taponamiento cardíaco<sup>3</sup>.

### **TC**

El uso de esta modalidad diagnóstica es más común en la actualidad, debido a la mejor definición de imágenes y rapidez del estudio. Este estudio requiere la estabilidad hemodinámica del paciente<sup>18</sup>. Existen publicaciones que revelan la utilidad en heridas de los flancos y posteriores, excluyendo la violación peritoneal y la injuria visceral, realizando este examen con triple contraste, oral, i.v. y rectal<sup>25</sup>, como también en heridas por arma de fuego, en que entrega valiosa información para ayudar al cirujano experimentado en el tratamiento selectivo de estos pacientes<sup>29</sup>. Se siguen considerando como reportes anecdóticos, pero que deben tenerse en consideración<sup>18</sup>.

### **Laparoscopia diagnóstica**

#### **Existe suficiente evidencia que respalda su uso**

Visualización directa del órgano lesionado y la factibilidad de realizar acciones terapéuticas, como también la sospecha indirecta de otra complicación. Disminuir la estadía hospitalaria, comparado con los pacientes que requieren laparotomía. La mayor ventaja es disminuir las laparotomías no terapéutica, que en trauma tienen una alta morbilidad e incluso mortalidad. Detecta claramente la penetración peritoneal en casos de heridas por arma de fuego tangenciales o heridas en los flancos<sup>15,20,28-29</sup>. Es el método de elección para detectar lesiones ocultas del diafragma, en las heridas toracoabdominales<sup>15,20,22,24,25</sup>.

Desventajas: uso de anestesia general, mayor costo económico, necesidad de equipo quirúrgico adiestrado en la técnica y en trauma. Disponibilidad de instrumental, riesgo de neumotórax a tensión, lesiones inadvertidas o provocadas durante el procedimiento.

Durante años los detractores de la laparoscopia diagnóstica en trauma hablaron del peligro de las lesiones inadvertidas, sobretodo de intestino delgado. Un estudio reciente muestra que realizando una revisión sistemática, siguiendo todos los principios de una laparotomía en trauma, puede ser 100% efectiva en demostrar estas lesiones<sup>26</sup>.

### Tratamiento

Como ya se ha esbozado previamente, el paciente de trauma abdominal, que se encuentra inestable hemodinámicamente o con claros signos de peritonitis debe ser resucitado rápidamente en la sala de emergencias y llevado de inmediato a cirugía. Dependiendo de la magnitud y gravedad de las lesiones encontradas, puede realizarse una cirugía convencional, es decir, identificar y tratar en forma primaria cada una de las lesiones, o bien, ser sometido a una cirugía de control de daños esta última consiste en controlar la hemorragia y la contaminación, con un cierre temporal del abdomen, para luego ser reanimado en Unidad de Cuidados Intensivos, reparando las lesiones en forma secundaria.

Los pacientes estables hemodinámicamente deben ser evaluados y sometidos a los métodos de diagnóstico ya delineados, y de acuerdo con los resultados encontrados, ser sometidos a manejo conservador, o bien ser sometidos a cirugía para reparar órganos específicos.

Con respecto al manejo conservador, propuesto para vísceras sólidas, deben cumplirse algunos requisitos básicos: estabilidad hemodinámica, ausencia de signos peritoneales, no requerir transfusiones continuas. El éxito depende del órgano lesionado, y varía entre 50-80% para el hígado, 65% para el bazo. El riñón en solo el 10% requiere reparación quirúrgica.

Existen múltiples algoritmos para tomar decisiones en el manejo de estos pacientes, los cuales se adecúan a las realidades de cada centro. La laparoscopia fue útil para evitar laparotomías en 80,8% de los pacientes con traumatismo abdominal abierto al demostrarse que no fueron penetrantes las lesiones. No se puede estar satisfecho con el resultado quirúrgico de los cinco pacientes intervenidos pues en el 80% de ellos la laparotomía no mostró lesión visceral y pudo haber sido evitada. Otros autores reportan resultados similares<sup>27</sup>. La introducción de la cirugía laparoscópica mínimamente invasiva en nuestro medio para el tratamiento de los pacientes con este tipo de afección contribuirá a evitar laparotomías, disminuirá los costos de atención médica, la estadía hospitalaria y la morbilidad asociada, y permitirá realizar tratamiento oportuno y resolutivo. Estas técnicas se vienen aplicando en el manejo de los traumatismos abdominales, y varios reportes corroboran su eficacia<sup>28,29</sup>.

### CONCLUSIÓN

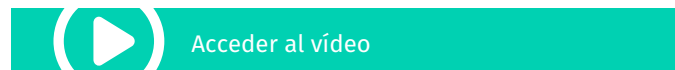
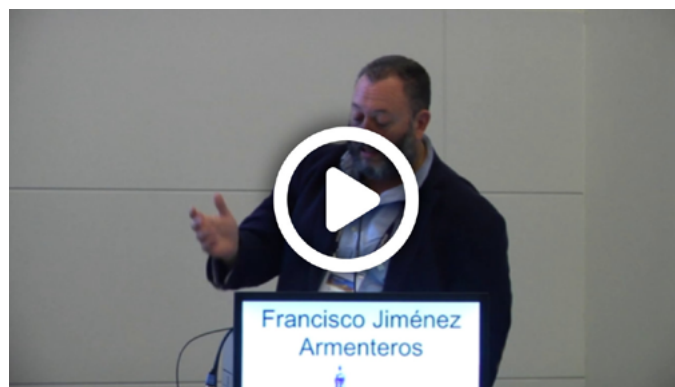El diagnóstico laparoscópico del abdomen agudo traumático será realizado en el paciente traumatizado con una hemodinámica estable. La supuesta lesión abdominal debe haber sido previamente investigada mediante examen clínico minucioso, punción abdominal, lavado

peritoneal diagnóstico y estudios imagen lúdicos de ultrasonografía y TAC. En estos pacientes la utilidad de la laparoscopia radica en evitar más del 20% de laparotomías innecesarias ante afecciones quirúrgicas diagnosticadas con ninguno de los procedimientos diagnósticos antes citados.

En el caso de los lesionados con traumatismo abdominal cerrado a quienes el ultrasonido, el lavado peritoneal y el TAC no llegaron a definición diagnóstica, se realizó una laparoscopia que demostró la existencia de lesión visceral en el 50% de los casos, lo que se confirmó durante la laparotomía exploradora en la que fue aplicado el correspondiente proceder quirúrgico.

Se concluye que el diagnóstico laparoscópico del traumatismo abdominal evitó la realización de laparotomías exploradoras en el 70% de los lesionados. Además, se demostró que todos los pacientes con traumatismo abdominal cerrado y laparoscopia positiva requirieron de tratamiento quirúrgico de las lesiones mediante laparotomías. Sólo el 33% de los pacientes con traumatismo abdominal abierto y laparoscopia positiva requirieron de tratamiento quirúrgico de las lesiones. Finalmente, la laparoscopia diagnóstica mostró una alta eficiencia para el manejo del paciente con traumatismo abdominal.

El manejo del trauma abdominal continúa generando interés y controversia. Existen numerosos métodos de ayuda diagnóstica y múltiples algoritmos de manejo para evitar las laparotomías innecesarias o tardías. Cada centro los va adoptando acuerdo a sus recursos y experiencia, estando siempre en continua revisión, para lograr los mejores resultados en sus pacientes, con un alto nivel de calidad.



### BIBLIOGRAFÍA

1. Cunningham MA, Tyroch AH, Kaups KL, Davis JW. Does free fluid on abdominal computed tomographic scan after blunt trauma require laparotomy? *J Trauma*. 1998; 44(4): 599-602.
2. Ng AK, Simons RK, Torreggiani WC, Ho SG, Kirkpatrick AW, Brown DR. Intra-abdominal free fluid without solid organ injury in blunt abdominal trauma: an indication for laparotomy. *J Trauma*. 2002; 52(6): 1134-40.
3. Beierle EA, Chen MK, Whalen TV, Doolin EJ. Free fluid on abdominal computed tomography scan after blunt trauma does not mandate exploratory laparotomy in children. *J Pediatr Surg*. 2000; 35(6): 990-2.

4. Venkatesh KR, McQuay N Jr. Outcomes of management in stable children with intra-abdominal free fluid without solid organ injury after blunt abdominal injury. *J Trauma.* 2007; 62(1): 216-20. 5. Ulman I, Avanoğlu A, Özcan C, Demircan M, Ozok G, Erdener A. Gastrointestinal perforations in children: a continuing challenge to nonoperative treatment of blunt abdominal trauma. *J Trauma.* 1996; 41(1): 110-3.
5. Canty TG Sr, Canty TG Jr, Brown C. Injuries of the gastrointestinal tract from blunt trauma in children: a 12-year experience at a designated pediatric trauma center. *J Trauma.* 1999; 46(2): 234-40.
6. Germain MA, Soukhni N, Bouzard MD. Small bowel perforations after blunt abdominal trauma: evaluation with computed tomographic scan and laparoscopy. *Ann Chir.* 2003; 128(4): 258-61.
7. Mitsuhide K, Junichi S, Atsushi N, Masakazu D, Shinobu H, Tomohisa E *et al.* Computed tomographic scanning and selective laparoscopy in the diagnosis of blunt bowel injury: a prospective study. *J Trauma.* 2005; 58(4): 696-701.
8. Albanese CT, Meza MP, Gardner MJ, Smith SD, Rowe MI, Lynch JM. Is computed tomography a useful adjunct to the clinical examination for the diagnosis of pediatric gastrointestinal perforation from blunt abdominal trauma in children? *J Trauma.* 1996; 40(3): 417-21.
9. 10. Saku M, Yoshimitsu K, Murakami J, Nakamura Y, Oguri S, Noguchi T *et al.* Small bowel perforation resulting from blunt abdominal trauma: interval change of radiological characteristics. *Radiat Med.* 2006; 24(5): 358-64.
10. Taylor GA, Sivit CJ. Posttraumatic peritoneal fluid: is it a reliable indicator of intraabdominal injury in children? *J Pediatr Surg.* 1995; 30(12): 1644-8.
11. Yegiyants S, Abou-Lahoud G, Taylor E. The management of blunt abdominal trauma patients with computed tomography scan findings of free peritoneal fluid and no evidence of solid organ injury. *Am Surg.* 2006; 72(10): 943-6.
12. Mathonnet M, Peyrou P, Gainant A, Bouvier S, Cubertafond P. Role of laparoscopy in blunt perforations of the small bowel. *Surg Endosc.* 2003; 17(4): 641-5.
13. Chen MK, Schropp KP, Lobe TE. The use of minimal access surgery in pediatric trauma: a preliminary report. *J Laparoendosc Surg.* 1995; 5(5): 295-301.
14. Gandhi RR, Stringel G. Laparoscopy in pediatric abdominal trauma. *JSL.* 1997; 1(4): 349-51.
15. Ministerio de Salud de Chile. Guía Clínica Politraumatizado. Santiago: Minsal, 2007.
16. Medina L, Kaempffer R. Consideraciones epidemiológicas sobre los traumatismos en Chile. *Rev. Chil. Cir.* 2007; 59(3): 175-184.
17. Llanio R, Sotto A, Jiménez G, Quintero M, Ferret O, Manso E, *et al.* Resultados obtenidos con la laparoscopia de urgencia. Reporte de 1 509 casos. *Rev Cub Cir.* 1973;12:23-27.
18. Panteli C, Minocha A, Kulkarni MS, Tsang T. The role of laparoscopy in the management of adnexal lesions in children. *Surg Laparosc Endosc Percutan Tech.* 2009;19(6):514-7.
19. Lee YS, Kim JH, Moon EJ, Kim JJ, Lee KH, Oh SJ, *et al.* Comparative study on surgical outcomes and operative costs of transumbilical single-port laparoscopic appendectomy versus conventional laparoscopic appendectomy in adult patients. *Surg Laparosc Endosc Percutan Tech.* 2009;19(6):493-6.
20. McQuay Jr, Britt LD. Laparoscopy in the evaluation of penetrating thoracoabdominal trauma. *Am Surg.* 2003;69 (9):788-91.
21. Chelly MR, Major K, Spivak J, Hui T, Hiatt JR, Margulies DR. The value of laparoscopy in management of abdominal trauma. *Am Surg.* 2003;69(11):957-60.
22. Leppaniemi A, Haapiainen R. Diagnostic laparoscopy in abdominal stab wounds: a prospective, randomized study. *J Trauma.* 2003;55(4):636-45.
23. 24. Von Bahten LC, Smaniotto B, Kondo W, de Vasconcelos CN, Rangel M, Laux Gerson L. Papel da laparoscopia no trauma abdominal penetrante. *Rev Col Bras Cir.* 2005;32(3):127-31.
24. Agarwal N. Laparoscopic splenectomy in a case of blunt abdominal trauma. *J Minim Access Surg.* 2009 jul-sep;5 (3):78-81.
25. Balén E, Herrera J, Miranda C, Tarifa A, Zazpe C, Lera JM. El papel de la laparoscopia en la cirugía abdominal urgente. *Anales Sis San Navarra.* 2005;28(3):2
26. Taviloglu K. When to operate on abdominal stab wounds. *Scand J Surg.* 2002;91(1):58-61. 11. Smith RS. Cavitary endoscopy in trauma. 2001. *Scand J Surg.* 2002;91(1):67- 71.
27. Rodríguez Tápanes V, Montero Ferrer S, García Lebón R, Reyes Martínez M. Manejo laparoscópico del traumatismo abdominal. *Rev Cub Med Mil.* 2004;33(2):2
28. Huscher CG, Mingoli A, Sgarzini G, Brachini G, Ponzano C, Di Paola M. Laparoscopic treatment of blunt splenic injuries: initial experience with 11 patients. *Surg Endosc.* 2006 sep;20(9):1423-6