

Isquemia mesentérica aguda: un desafío aún no resuelto

Acute mesenteric ischemia: an unresolved challenge

A. Cano-Matías, B. Marenco-de la Cuadra, M. Sánchez-Ramírez, M. Retamar-Gentil, E. Pérez-Margallo, F. Oliva-Mompeán, J.A. López-Ruiz

Hospital Universitario Virgen Macarena. Sevilla.

RESUMEN

La isquemia mesentérica aguda (IMA) es una emergencia vascular cuyo diagnóstico sigue siendo un reto clínico que precisa de un diagnóstico y tratamiento precoz. Desafortunadamente, el examen físico y los hallazgos de laboratorio no son sensibles o específicos para el diagnóstico de IAM. Es a menudo la combinación de hallazgos clínicos, de laboratorio y radiológicos con la realización de una angiografía computarizada lo que ayuda a establecer el diagnóstico y su posible causa (embolia, trombosis arterial, trombosis venosa o síndrome isquémico no oclusivo). El principio quirúrgico básico es la resección de los segmentos necróticos intestinales y la reinstauración de la circulación esplácnica, aunque los procedimientos endovasculares están representando una buena opción de manejo y tratamiento en estos pacientes.

Basándonos en las guías y en los artículos más destacados y recientes de manejo de la IMA, presentamos una actualización en el manejo de la IMA, que ayude a concienciar y a mejorar la toma de decisiones clínicas y tratamiento de forma precoz para esta patología.

Palabras clave: isquemia mesentérica aguda, arteriografía mesentérica, guías, revascularización, laparotomía.

ABSTRACT

Acute mesenteric ischemia (IMA) is a vascular emergency whose diagnosis remains a clinical challenge that requires early diagnosis and treatment. Unfortunately, physical examination and laboratory findings are not sensitive or specific for diagnosing IAM. It is often a combination of nonspecific clinical, laboratory and radiological findings and performing a computed tomography angiography helps establish the diagnosis and possible cause (embolism, arterial thrombosis, venous thrombosis, or nonocclusive ischemic syndrome). The main treatment is surgical resection of necrotic bowel segments and the restoration of the splanchnic circulation although endovascular procedures are representing a good option for management and treatment in these patients.

Based on the guidelines and the most recent and outstanding articles on management of the IMA, we present an update on the management of the IMA, which helps to raise awareness and improve clinical decision making and early treatment for this condition.

Keywords: acute mesenteric ischemia, mesenteric arteriography, guidelines, revascularization, laparotomy.

CORRESPONDENCIA

Auxiliadora Cano Matías
Hospital Universitario Virgen Macarena
41009 Sevilla
auxisevilla@hotmail.com

XREF

CITA ESTE TRABAJO

Cano Matías A, Marenco de la Cuadra B, Sánchez Ramírez M, Retamar Gentil M, Pérez Margallo E, Oliva Mompeán F, et al. Isquemia mesentérica aguda: un desafío aún no resuelto. Cir Andal. 2019;30(1):57-65.

INTRODUCCIÓN

La isquemia mesentérica aguda (IMA) es una emergencia vascular cuyo diagnóstico sigue siendo un reto clínico, tanto diagnóstico como terapéutico. Los síntomas son poco específicos y la falta de reconocimiento antes del desarrollo de necrosis intestinal es responsable de la mortalidad de la enfermedad, inaceptablemente alta (50-80%)^{1,2} a pesar del avance en técnicas diagnósticas y tratamientos endovasculares y quirúrgicos.

La IMA se puede definir como el déficit del aporte sanguíneo que depende de la arteria mesentérica superior (AMS), y conduce a una afectación de intestino delgado y/o colon derecho, frecuentemente de curso rápido y mortal.

Tiene una incidencia baja (0,09-0,2% de todos los ingresos hospitalarios al año), pero el porcentaje exacto es desconocido³. Su incidencia se ha visto incrementada debido al envejecimiento progresivo de la población, un acúmulo de factores de riesgo cardiovascular, y un mayor número pacientes en estado crítico⁴. Algunos de los porcentajes son devastadores: sólo un 40% llega a ser diagnosticado, el 59% se diagnostican en quirófano, un 33% no sobrevive al problema isquémico, el 65% de los pacientes están intubados, y el 65% de las obstrucciones de AMS se diagnostican en la autopsia⁵. Sin embargo, los pacientes que son dados de alta hospitalaria, tienen un pronóstico razonablemente bueno, sobreviven el 84% al año y entre 50-77% a los cinco años, con una supervivencia media de 52 meses⁶.

La baja prevalencia de esta patología dificulta la realización de estudios randomizados, siendo bajas las recomendaciones actuales. Recientemente han sido publicadas principalmente en dos guías de Isquemia mesentérica aguda, revisadas por la European Society for Trauma and Emergency Surgery (ESTES 2016)⁷ y por la World Society of Emergency Surgery (WSES 2017)⁸. Basándonos en estas guías y en los artículos más destacados y recientes de manejo de la IMA, presentamos una actualización en el manejo de la IMA, que ayude a concienciar y a mejorar la toma de decisiones clínicas y tratamiento de forma precoz para esta patología.

ETIOLOGÍA

Los factores de riesgo de estos pacientes se han incrementado al aumentar la edad de la población y la posibilidad de supervivencia, pero las causas siguen teniendo dos clasificaciones, que resultan fundamentales para su manejo terapéutico: según el territorio afectado en la obstrucción (arterial/venoso) o según si existe o no oclusión⁹.

En la **Tabla 1** se recogen las causas más frecuentes de IMA, tanto arteriales como venosas. De ellas, las causas arteriales de origen embólico representan casi el 50% de los episodios de IMA, de las cuales, las arritmias suelen ser el factor precipitante más frecuente. Son pacientes con antecedentes personales de enfermedades cardiovasculares (infarto de miocardio, insuficiencia cardíaca, fibrilación auricular, endocarditis, etc.) con émbolos que se alojan habitualmente a 3-10 cm distalmente al origen de AMS, respetando colon proximal y yeyuno (irrigado por ramas pancreaticoduodenales).

Tabla 1. Causas de isquemia mesentérica aguda.

Mecanismo	Porcentaje	Causas	
Arterial 90-95%	Embolia	50%	<ul style="list-style-type: none"> • Fibrilación auricular • Infarto agudo miocárdico • Endocarditis bacteriana • Placas de ateromas desprendidas • Enfermedad valvular cardíaca • Cardiomiopatías • Yatrogenia por manipulación de catéteres y angiografías
	Trombosis	15-25%	<ul style="list-style-type: none"> • Estenosis por arteriosclerosis • Enfermedades vasculíticas: poliarteritis, púrpura Schölein-Henoch, lupus eritematoso sistémico o dermatomiositis • Insuficiencia cardíaca congestiva • Aneurismas AMS • Displasia fibromuscular • Estado de hipercoagulabilidad • Terapia con estrógenos
	No oclusiva	20-30%	<ul style="list-style-type: none"> • Bajo gasto (shock, arritmias, insuficiencia cardíaca) • Medicamentos vasoconstrictores (digoxina), diuréticos, ergotamínicos, agonistas alpha-andrenérgicos • Drogas (cocaína) • Hemodiálisis • Cirugía mayor (cardíaca, digestiva)
Venosa 5-10%	Primarias	30%	<ul style="list-style-type: none"> • Déficit de antitrombina III • Déficit factor V Leiden • Déficit proteína C o S • Síndrome antifosfolípido • Policitemia vera • Trombocitosis
	Secundaria	50-60%	<ul style="list-style-type: none"> • Sepsis abdominal (apendicitis, diverticulitis, perforación gastrointestinal, abscesos intraabdominales) • Pancreatitis aguda o crónica
	Idiopáticas	10-20%	<ul style="list-style-type: none"> • Idiopáticas

El 15% suele presentarse como trombosis de AMS y, en su mayoría, son pacientes de edad avanzada, con arteriosclerosis importante y episodios previos de dolor abdominal postprandial. El trombo suele localizarse al inicio de AMS, siendo más frecuente una isquemia mayor. La trombosis venosa mesentérica representan menos del 10% de los casos, y puede ser aguda, subaguda y crónica. La primera cursa similar a IMA (provocada por alteración en la coagulación como causa primaria o por procesos inflamatorios-infecciosos intraabdominales, como causa secundaria). El 20% son idiopáticas.

En ocasiones, en 20-30% de los casos, un vasoespasmo por ciertas sustancias vasoactivas (digoxina, alfaadrenérgicos, vasopresina, cocaína, etc.) ante un bajo gasto, hipotensión por afecciones médicas graves o cirugía mayor reciente, puede provocar una isquemia mesentérica no oclusiva (NOMI). Suelen ser pacientes gravemente enfermos, con comorbilidades severas o hemodinámicamente inestables.

CLÍNICA

La IMA debe considerarse una enfermedad sistémica, sobre todo en fases avanzadas, donde el daño intestinal, aun sin necrosis, no permite su efecto de absorción y secreción, y donde la translocación bacteriana y la cascada de inflamación local, induce a un estado séptico y a una respuesta inflamatoria sistémica que se autopropaga, llevando al paciente a un fallo multiorgánico y coagulación intravascular diseminada, causa más frecuente de mortalidad, tanto precoz como tardía^{10,11}.

La clave para un diagnóstico precoz es un alto nivel de sospecha, no debiendo infravalorar la poca expresividad clínica en una primera exploración, teniendo presente, que puede no existir dolor (25% de isquemias no oclusivas) o los pacientes pueden estar confusos (frecuente en ancianos), lo que enmascara los síntomas. La clínica de IMA ha sido descrita clásicamente por dolor abdominal periumbilical severo de inicio rápido, a menudo desproporcionado con los hallazgos en el examen físico⁸. También se debe sospechar ante dolor abdominal inexplicable después de cualquier procedimiento invasivo, en particular la manipulación vascular⁷.

El dolor abdominal repentino con signos abdominales mínimos, acompañados de evacuación intestinal, náuseas y vómitos, en un paciente con factores de riesgo de IMA, debe aumentar considerablemente la sospecha¹²⁻¹⁴, aunque los síntomas pueden variar desde un rápido deterioro y dolor muy intenso, como en la embolia arterial, hasta uno insidioso, como la trombosis venosa mesentérica o el NOMI. A medida que la enfermedad progresa y la isquemia conduce a necrosis intestinal, el dolor se vuelve más difuso y aparecen signos de irritación peritoneal y distensión abdominal. En la **Tabla 2** se recogen los datos clínicos más frecuentes en función de la etiología de IMA.

DIAGNÓSTICO

Un alto índice de sospecha en el contexto de una historia compatible y un examen físico, sirve como base para el diagnóstico temprano de la isquemia mesentérica¹⁵, sin embargo, supone un gran reto, por la clínica inespecífica, la falta de marcadores de laboratorio adecuados y la limitación de acceso a las pruebas de imagen o a expertos radiólogos, hemodinamistas o cirujanos.

Laboratorio

Los valores de laboratorio no son específicos y tienen poco valor diagnóstico precoz en esta patología¹⁶. No existe una prueba de laboratorio específica que pueda usarse de forma rutinaria para la detección temprana de IMA⁷.

El 50% de los pacientes presentan acidosis metabólica y el 75% leucocitosis con desviación a la izquierda, su recuento suele ser mayor cuanto mayor es la superficie isquémica del intestino, siendo proporcional a la extensión y duración de la isquemia¹⁶.

Los marcadores derivados de la mucosa (inicio de la isquemia) como las proteínas de unión a ácidos grasos intestinales (I-FABP) o el α -glutamil S-transferasa (GST), han sido estudiados para un diagnóstico precoz, pero aún están bajo evaluación y se precisan más estudios que especifiquen su valor¹⁷.

Aunque el D-dímero asciende de forma precoz y su elevación es sugestiva en un contexto apropiado, no diferencia IMA de isquemia crónica, ni hay valores distintos entre pacientes con necrosis intestinal resecable e irresecable^{18,19}. Aun así, algunos estudios^{16,18} lo recomiendan como marcador sérico específico y precoz⁸.

D-lactato es otro marcador que ha sido recomendado en las guías referidas^{7,8}, porque se eleva ante hipoperfusión tisular, pero la capacidad hepática de eliminarlo hace que no se correlacione con el infarto intestinal²⁰, desarrollando acidosis láctica de forma tardía. Un nivel de lactato sérico normal no excluye la IMA y no puede utilizarse para el diagnóstico precoz⁷.

Puede existir un incremento inespecífico de enzimas: fosfatasa alcalina, lactodeshidrogenasa (LDH), creatinfosfoquinasa (CPK) y amilasa. Si éstas se encuentran elevadas, son un marcador de necrosis intestinal establecida²¹.

Radiología

Tiene un papel limitado en el diagnóstico precoz de IMA. Una radiografía normal (hasta en un 25% de los casos), no excluye la IMA²². Su valor principal radica en excluir otros diagnósticos, como obstrucción intestinal o vísceras perforadas. Los signos son inespecíficos (íleo adinámico y distensión o asas del intestino llenas

Tabla 2. Características clínicas en isquemia mesentérica aguda.

Clasificación	Clínica	Sospecha por factores de riesgo
Embolia arterial	<ul style="list-style-type: none"> • Dolor súbito • Intervalo sin dolor 6-12 horas tras inicio • Hallazgos físicos irrelevantes y desproporcionados • Náuseas, vómitos, diarreas • Rectorragias (15%) 	Arritmia Otras causas embolígenas
Trombosis arterial	<ul style="list-style-type: none"> • Dolor postprandial gradual • Náuseas • Diarreas 	Coagulopatías Trombosis venosas en miembros inferiores Hipertensión portal
Trombosis venosa	<ul style="list-style-type: none"> • Dolor abdominal inespecífico, inicio subagudo • Sólo 9% con síntomas de menos de 24 horas 	
No oclusiva	<ul style="list-style-type: none"> • Dolor abdominal creciente, gradual o agudo, periumbilical cólico que se hace constante. Difícil explorar en pacientes críticos • Hipotensión y acidosis 	Mala evolución de pacientes en shock o fallo cardíacos Medicamentos vasoactivos

de aire) y más comunes debido a otras causas, como pancreatitis, obstrucción mecánica o pseudoobstrucción colónica, con las que hay que realizar el diagnóstico diferencial. Los hallazgos radiológicos más específicos ocurren en el 25% de los pacientes, generalmente en aquellos con enfermedad avanzada. Estos hallazgos incluyen la impresiones dactilares por edema o hemorragia (Thumb-printing), neumatosis de la pared intestinal o neumobilia. El gas de la vena porta ensombrece el pronóstico.

Tomografía computarizada multidetector bifásica (TCMD) con contraste intravenoso

Ha surgido como herramienta útil en estos pacientes y se está convirtiendo en la piedra angular del diagnóstico de IMA, por su alta especificidad (100%) y sensibilidad (93%)⁷. Debe realizarse tan pronto como sea posible, ante cualquier paciente con sospecha de IAM. (Recomendación IA)⁸. Se recomienda realizarla con contraste intravenoso, a pesar de la presencia de insuficiencia renal, ya que las consecuencias del diagnóstico tardío son mucho más perjudiciales. Las principales ventajas de TCMD son la amplia disponibilidad y rapidez, la posibilidad de contrastes para definir la vascularización arterial mesentérica, la buena evaluación del sistema venoso portomesentérico, la detección de asas intestinales isquémicas y el diagnóstico diferencial con otras causas de dolor abdominal. Como desventajas, no diferencia procesos avanzados que semejan isquemia (procesos infecciosos, inflamatorios o tumorales).

Muestra los trastornos vasculares y las lesiones isquémicas intestinales, mesenterio y peritoneo^{20,23,24}. En las causas arteriales demuestra la oclusión de los vasos, sobre todo proximales²⁵ y es muy útil en trombosis mesentéricas venosas (sensibilidad y especificidad próximas 90-100%)²⁶, demostrando el trombo en las arterias y venas mesentéricas y la presencia de embolia o infarto de otros órganos. Estos hallazgos pueden cambiar con el tiempo, sugiriendo una evolución dinámica²⁷. Se objetivan signos poco específicos (engrosamiento de pared, dilatación de asas, reducción o ausencia de realce visceral o ascitis) o específicos pero tardíos como neumatosis intestinal y gas en el territorio venoso mesentérico-portal, que se suelen asociar a necrosis transmural en el 78% de los casos²⁸ o neumoperitoneo (marcador de necrosis transmural completa) en la IMA avanzada.

Angiografía

Sigue considerándose *gold standard* para el diagnóstico de IMA, permitiendo delimitar con exactitud la vascularización arterial y las alteraciones vasculares en la NOMI¹⁰, distingue causa oclusiva (embolia o trombosis) de no oclusiva, proporciona un “*mapa quirúrgico*” para la revascularización y permite administrar vasodilatadores y trombolíticos. Pero existen controversias relacionadas con su uso rutinario, por las dificultades técnicas en pacientes críticos, por el número relativamente alto de falsos negativos en las etapas iniciales, por la escasa información del grado de viabilidad de la pared intestinal, por su potencial toxicidad renal, porque depende de su disponibilidad en el centro y de la experiencia del equipo, y lo más importante, porque puede retrasar la cirugía²⁴.

Más controvertida es la necesidad de angiografía en un paciente con sospecha de IMA y signos de abdomen agudo, que generalmente indica un intestino infartado. Si bien la laparotomía se considera la primera opción, algunos investigadores apoyan la angiografía

temprana en este contexto, para un mejor diagnóstico, administración de vasodilatadores intraarteriales para el NOMI y como parte de la terapia para la enfermedad oclusiva, aportando una “*hoja de ruta*” para los procedimientos de revascularización y el acceso a estudios angiográficos postoperatorios seriados²⁹. No está indicada si paciente está inestable, presenta peritonitis o poca experiencia del equipo.

Doppler

No es una herramienta de diagnóstico adecuada ante sospecha de IMA porque solo visualiza estenosis proximales u oclusiones en las arterias celiacas o mesentéricas superiores, pero no embolias distales o evaluación de NOMI. Técnicamente está muy limitada por la presencia de asas llenas de aire del intestino distendido, aunque radiólogos experimentados pueden valorar la presencia de asas peristálticas con líquido en su interior, engrosamiento de su pared o presencia de flujo^{22,24}.

Resonancia nuclear magnética (RNM)

Podría tener un papel destacado en la IMA, especialmente en NOMI para monitorear una reperfusión efectiva, ya que puede ser realizada sin la administración de medios de contraste, no teniendo toxicidad renal y evitando la exposición a las radiaciones durante el control del paciente, pero no es útil si la causa no es obstructiva o es de ramas distales y, sobre todo, es poco accesible en la mayoría de los hospitales²⁷.

TRATAMIENTO

Los principales pilares del tratamiento de la IMA (restaurar rápidamente el flujo sanguíneo intestinal y conseguir una adecuada estabilidad clínica) se apoyan en las últimas recomendaciones de las Guías Europeas (ESTES) y Mundial (WSES) y en las publicaciones de los expertos en gastroenterología, cirugía vascular y cirugía digestiva^{7,8}. Pero todos coinciden en que debe ser precoz, ya que la viabilidad es muy alta (cerca al 100%) dentro de las primeras 12 horas de isquemia, reduciéndose al 54% entre las 12 y las 24 horas y al 18% más allá de las 24 horas^{6,8,30}.

El hallazgo de necrosis masiva requiere una evaluación cuidadosa del paciente y sus comorbilidades, para juzgar si la “*comodidad*” conlleva el mejor tratamiento. La decisión de cuidado limitado y paliativo supone una recomendación por la WSES (Recomendación IC)⁸ en estos pacientes. En el resto de los casos, el tratamiento se fundamenta en el manejo médico, procedimientos endovasculares y cirugía, e incluye medidas generales comunes a cualquier tipo de IMA y medidas específicas para cada una de las formas clínicas descritas.

Medidas generales

Todas las publicaciones coinciden en señalar que es primordial, antes de indicar cualquier maniobra invasiva, incluidas la angiografía y la laparotomía, la estabilización de la situación clínica³¹, con optimización de la función cardíaca, administración de oxígeno suplementario, normalización de la hipovolemia y estabilización hemodinámica (incluyendo reposición de hidroelectrolitos y restauración del equilibrio ácido base), porque pueden empeorar la vasoconstricción mesentérica. Se ha demostrado que la estabilización rápida de los parámetros hemodinámicos (presión venosa central,

presión arterial, diuresis) de pacientes con sepsis (frecuente en pacientes con isquemia intestinal) disminuye la mortalidad de un 46% a un 30%³².

Los cristaloides son el fluido de elección y no las soluciones con hidroxietil-almidón (Voluven®) porque presentan un mayor riesgo de insuficiencia renal grave y una mayor mortalidad en pacientes críticos³². Se debe indicar reposo digestivo mediante descompresión intestinal (sonda nasogástrica) y medida de diuresis (sondaje vesical).

Como la IMA afecta primero a la mucosa, la translocación bacteriana puede ocurrir de forma temprana y, aunque no hay estudios específicos del papel de los antibióticos profilácticos en la IMA, sí está aconsejado el uso de antibióticos intravenosos de amplio espectro de forma precoz para cubrir gérmenes gramnegativos y anaerobios (penicilina o una cefalosporina de tercera generación en combinación con metronidazol) (Recomendación IB)⁸.

Para intentar reducir el vasoespasmo del territorio mesentérico se debe retirar toda la medicación domiciliar que lo empeore (vasopresina o digitálicos) y agentes alfa-adrenérgicos y se puede administrar glucagón intravenoso (ayuda a disminuir el vasoespasmo)³³.

Cateterismo arterial percutáneo (CAP)

Dentro del concepto “moderno” de tratamiento de la IMA³⁴ están las opciones quirúrgicas y, cada vez más, endovasculares, para obtener los mejores resultados³⁴⁻³⁶. El intenso desarrollo del tratamiento endovascular durante los últimos años ha facilitado su instauración en gran parte de los centros hospitalarios. Los artículos relacionados con buenos resultados de procedimientos endovasculares han crecido en los últimos años, y emergen las publicaciones³⁷ poniendo en duda la limitada recomendación que las guías proponen del CAP (sólo oclusión arterial parcial)⁸.

Existen estudios retrospectivos con buenos resultados con tratamiento endovascular frente a procedimientos abiertos^{36,38} aunque no hay ensayos controlados aleatorios que comparen la laparotomía y el tratamiento endovascular como estrategia de primera línea para el manejo del IMA, argumentando la falta de valoración de la viabilidad intestinal con el acceso endovascular, que precisa de avanzadas habilidades endovasculares y de tiempo. Se proponen quirófanos híbridos donde poder realizar tanto procedimientos quirúrgicos como endovasculares³⁹. La ESTES recomienda que el uso del CAP debe venir determinado por la experiencia del personal, las capacidades técnicas del cirujano y los recursos disponibles⁷.

Cirugía

La decisión terapéutica es una decisión vascular y quirúrgica^{38,40}. En la cirugía, se debe evaluar la viabilidad del intestino, re-permeabilizar el vaso y extirpar el tejido necrótico, siempre teniendo en cuenta, que grandes resecciones intestinales pueden provocar el síndrome del intestino corto, que se asocia con una mala calidad de vida y una morbilidad/mortalidad que aumenta con la edad y las comorbilidades. Se han publicado series de síndrome de intestino corto en pacientes intervenidos de IMA con supervivencias de 13-31%⁴¹.

Revascularizar

Se aconseja primero revascularizar y luego resecar, ya que el intestino suele presentar mejoría y recuperación de las lesiones, prefiriendo resecar solo tejido claramente necrótico y realizar una segunda cirugía de revisión “second-look” en las siguientes 24-48 horas. Algunos grupos apoyan la laparoscopia frente a la cirugía abierta para la valoración de estas lesiones^{40,42}.

En casos de duda diagnóstica, la arteriografía intraoperatoria está descrita en algunas series con quirófanos híbridos⁴³, incluso la implantación de stent mesentérico abierto retrógrado (ROMS) mediante laparotomía, con buenos resultados de revascularización y poca morbilidad asociada a la técnica, en pacientes seleccionados⁴⁴. A pesar del alto éxito técnico, aún existen pocos estudios con escaso tamaño muestral.

Valoración de viabilidad intestinal

La inspección de las asas de intestino puede ser confusa, porque las lesiones de la mucosa suelen ser mayores que los límites macroscópicos de la afectación serosa. Es más fiable el latido arterial de los pequeños vasos yeyunales y la recuperación del peristaltismo.

Existen estudios, aun con pocas series de casos, estudiando el uso de verde de indocianina (ICG) para la viabilidad del intestino, con beneficio entre 11-15% de los casos aplicados⁴⁵⁻⁴⁷, permitiendo en algunos pacientes, resección y anastomosis en la misma intervención, planteando que la re-operación planificada podría no ser necesaria. La limitación de la fluorescencia ICG se basa en la cantidad de fluorescencia emitida en la pantalla y en la experiencia del cirujano. Otros estudios no han demostrado superioridad en la realización de ecodoppler intraoperatorio⁴⁸ incluso hay estudios, que destacan el uso de la bioimpedancia intraoperatoria en el intestino de viabilidad dudosa, aún en fase experimental⁴⁹.

Resección intestinal

Dependiendo de la estabilidad hemodinámica, posibilidad de revascularización y los hallazgos intraoperatorios, la decisión de resección intestinal, estomas y cierre de pared son el siguiente escalón en el proceso quirúrgico.

Una vez realizada la resección intestinal, según las condiciones del paciente, se pueden dejar ambos cabos seccionados sin anastomosis, o bien realizar estomas (ileostomías, colostomías, fistulas mucosas). Los estomas evitan los riesgos de fallo anastomótico y permiten examinar el intestino por inspección o endoscopia. En caso de estomas muy proximales (yeyuno), algunos artículos aconsejan el uso de una fístula mucosa para la realimentación⁵⁰. Se aconseja dejar un abdomen abierto para evitar síndrome compartimental, permitiendo una nueva valoración “second-look”, habiéndose descrito diversas técnicas de cierre abdominal (sobre todo, cierre por presión negativa), aunque intentando la tracción constante sobre la fascia para facilitar el cierre definitivo^{51,52}.

La segunda operación para restablecer la continuidad del tracto intestinal depende del paciente y de si se realizó una revascularización precoz. Aunque el consejo más generalizado es la reconstrucción

intestinal después de seis meses, tras un adecuado soporte nutricional, la reconstrucción de tránsito se puede realizar sin tanta demora, tras arteriografía de control, en pacientes con enteropatía isquémica con malnutrición grave de difícil manejo o pacientes sin muchas comorbilidades con revascularización precoz⁵³.

Tratamiento de las formas clínicas de IMA

Manejo en embolia de la AMS

Depende si existe peritonitis, si la oclusión es total o parcial y si el nivel de localización del émbolo está por encima (embolia mayor) o debajo (embolia menor) de la arteria ileocólica.

Los pacientes sin signos peritoníticos o embolia menor, presentan mejores probabilidades de éxito de reperfusión^{54,55}, sobre todo, si se realiza un tratamiento temprano (8-12 horas) mediante CAP, porque puede confirmar el diagnóstico, examinar cuantos vasos están afectados y tratar con vasodilatadores (papaverina) o trombolíticos (urokinasa). La vasoconstricción del territorio esplácnico se puede prolongar un tiempo después de restablecer el flujo mesentérico, por lo que las terapias endovasculares con agentes vasodilatadores constituyen un valor añadido en este proceso. En estos pacientes y en aquellos con embolia mayor, sin peritonitis pero alto riesgo quirúrgico, se puede realizar revascularización no quirúrgica, embolectomía endovascular mediante aspiración mecánica percutánea o trombolisis con o sin colocación de stent^{35,54}.

Ante signos peritoníticos o embolia mayor, la indicación de cirugía está clara. (Recomendación IA)⁸. Primero revascularizar mediante embolectomía realizando arteriotomía transversa en la porción proximal de la AMS (Figura 1) con balón de Fogarty y en segundo lugar, evaluar la viabilidad del intestino y realizar, si fuera necesaria, la extirpación del tejido necrótico.

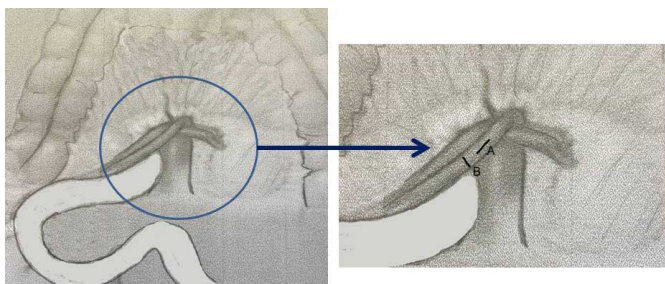


Figura 1

Localización de AMS (arteria mesentérica superior) A: arteriotomía longitudinal indicada en trombosis mesentérica B: arteriotomía transversal indicada en embolia mesentérica.

Más controvertido es el uso de anticoagulación antes de la cirugía, ya que incrementa la hemorragia intestinal o intraperitoneal, aconsejándola 48-72 horas después, tras la angioplastia percutánea o la cirugía. Otros grupos²⁹ aconsejan heparina sódica tras el diagnóstico de IMA, para mantener tiempo parcial de tromboplastina dos veces por encima de su valor normal.

Manejo de la trombosis de la AMS

El tratamiento endovascular debe considerarse lo antes posible para evitar infarto intestinal y conseguir que la isquemia pueda ser reversible, realizando un procedimiento de revascularización no quirúrgica, trombectomía con aspiración percutánea con o sin stent, fibrinólisis local o perfusión intraarterial con fármacos (heparina o la papaverina), derivación portosistémica intrahepática transyugular (TIPS) con trombectomía por aspiración mecánica, trombolisis directa o trombolisis transhepática percutánea, entre otras^{33,34,54}. A pesar del éxito en las series de casos, la tasa de reoclusión a largo plazo después de la terapia trombolítica no ha sido bien estudiada. Sin embargo, cualquier evidencia de isquemia o infarto intestinal, cirugía mayor reciente, traumatismo, embarazo, tumores del sistema nervioso central, hemorragia cerebrovascular o gastrointestinal e hipertensión no controlada imposibilita el uso de terapia trombolítica⁵⁵.

La cirugía es obligatoria en pacientes que no demuestran lisis de coágulos en cuatro horas o desarrollan evidencia de isquemia progresiva, peritonitis o empeoramiento clínico a pesar del correcto tratamiento médico. La trombectomía por sí sola no es suficiente para prevenir futuras oclusiones (persistencia de placas de ateromas).

El acceso aconsejado es una arteriotomía longitudinal que facilita la anastomosis si precisara un bypass¹² (Figura 1). Un vaso a dicho nivel se puede revascularizar mediante injerto autólogo de vena safena, colocación de endoprótesis, reimplantación de AMS, angioplastia o endarterectomía.

Tras revascularización, se evalúa viabilidad del intestino y posibilidad de resección intestinal, y de second-look si existieran zonas de dudosa viabilidad.

Con respecto a la anticoagulación, ante trombosis venosa mesentérica, se aconseja un bolo inicial de heparina, continuado para mantener un tiempo de tromboplastina dos veces superior al control y manteniéndolo entre siete y catorce días, sustituyéndolo posteriormente con dicumarínicos durante seis meses para la prevención de futuros eventos embólicos.

Manejo en NOMI

El tratamiento del estado de shock subyacente es el paso inicial más importante en el tratamiento de la isquemia intestinal no oclusiva. Pero muchos de los casos de NOMI son consecuencia de tratamientos para el control de la situación hemodinámica, y es difícil, manteniendo la prioridad de la estabilización hemodinámica, hacer prevalecer el flujo vascular mesentérico. Por lo tanto, el tratamiento del NOMI es esencialmente farmacológico y se logra mediante la infusión selectiva local de vasodilatadores en la arteria mesentérica superior (papaverina, tolazolina, nitroglicerina, glucagón, prostaglandina E o isoproterenol). La mayor experiencia clínica es con papaverina, administrada como infusión continua antes, durante y después de la cirugía y hasta 24 horas después de haber obtenido un angiograma normal. Este procedimiento ha reducido las tasas de mortalidad de 70-90% a 50-55% en las últimas dos décadas³⁶. El manejo posterior está en función de la respuesta clínica del paciente, que va desde la angiografía repetida en 24 horas para la evaluación del vasoespasmo

e interrupción de la papaverina, hasta la laparotomía urgente si aparecen signos de abdomen agudo o el paciente empeora.

PRONÓSTICO

La mortalidad perioperatoria en pacientes sometidos a revascularización por IMA varía de 44% a 90%, con tasas de complicaciones postoperatorias a los treinta días de 56%, fundamentalmente neumonía (lo más frecuente), insuficiencia renal, íleo prolongado, sepsis y fallo multiorgánico. En general, el pronóstico no es tan favorable como el de los pacientes con isquemia mesentérica crónica^{56,57}. Las cifras empeoran hasta un 75%, si el tiempo transcurrido desde el comienzo de los síntomas hasta la cirugía, es mayor de doce horas^{12,29} (tiempo que el intestino delgado es capaz de compensar una reducción del 75% en el flujo sanguíneo mesentérico)⁵⁸. Por tanto, el factor pronóstico más importante es el diagnóstico precoz.

Son variables independientes asociadas a mayor mortalidad, una edad superior a setenta años y la duración prolongada de los síntomas, insuficiencia renal, acidosis causada por el shock y la sepsis⁵⁹⁻⁶¹. Los pacientes con etiología arterial tienen peores resultados de supervivencia que aquellos con etiología venosa. La isquemia combinada del intestino delgado y grueso tiene una mayor letalidad. Incrementan la mortalidad el coma, la ventilación artificial, la insuficiencia renal aguda, la enfermedad pulmonar obstructiva crónica, el infarto de miocardio en los seis meses anteriores, la sepsis preoperatoria, la cirugía mayor, el procedimiento de emergencia, la duración de la cirugía y las complicaciones postoperatorias⁵⁶ incluyendo el diagnóstico tardío y la cirugía⁶²⁻⁶⁴.

Dada la alta mortalidad de esta patología sin un diagnóstico y tratamiento precoz, son muchos los estudios que intentan predecir la mortalidad y ayudar a mejorar su pronóstico. Se están desarrollando sistemas de puntuación para predecir el resultado de IMA, pero requieren validación en estudios posteriores⁵⁶.

CONCLUSIÓN Y FUTURO

La isquemia mesentérica aguda es un problema clínico desafiante de diversas causas, que a menudo resulta en una actuación médica y quirúrgica tardías que incrementa su mortalidad. El resultado depende fundamentalmente de un diagnóstico y tratamiento precoz.

El futuro para esta patología se afronta desde la alta sospecha clínica, la indicación temprana de angio-TAC, el tratamiento y cuidados intensivos, la mejora de las técnicas endovasculares, los quirófanos híbridos y el abordaje quirúrgico avanzado, sin dejar atrás, la prevención de las causas que la generan y el control de los factores de riesgo más habituales.

Por eso, el concepto de manejo multidisciplinar de esta patología es ya una realidad, que se basa en el modelo de centros de ictus isquémicos cerebrales, con la creación de Unidades de Ictus Intestinal (ya desarrolladas en varios países)¹⁶ que están siendo consideradas como el mejor modelo de actuación para una mejora significativa en las tasas de supervivencia, gestión e investigación asociados con el manejo más temprano de la IMA.

BIBLIOGRAFÍA

1. Montoro MA, Sans M. Isquemia intestinal. Tratamiento de las enfermedades gastroenterológicas. 3ª Ed Madrid: Elsevier Doyma 2011; 389-400
2. Schoots IG, Koffeman GI, Legemate DA, Levi M, van Gulik TM. Systematic review of survival after acute mesenteric ischaemia according to disease aetiology. *Br J Surg.* 2004; 91(1):17-27.
3. Luther B, Moussazadeh K, Müller BT, Franke C, Harms JM, Ernst S, Sandmann W. The acute mesenteric ischemia-not understood or incurable? *Zentralbl Chir* 2002; 127(8):674-84
4. Duran M, Pohl E, Grabitz K, Schelzig H, Sagban TA, Simon F. The importance of open emergency surgery in the treatment of acute mesenteric ischemia. *World J Emerg Surg* 2015; 26:10-45.
5. Eltarawy IG, Etman YM, Zenati M, Simmons RL, Rosengart MR. Acute mesenteric ischemia: the importance of early surgical consultation. *Am Surg.* 2009; 75(3):212-9.
6. Kougiás P, Lau D, El Sayed HF, Zhou W, Huynh TT, Lin PH. Determinants of mortality and treatment outcome following surgical interventions for acute mesenteric ischemia. *J Vasc Surg.* 2007; 46(3):467-74
7. Tilsed JV, Casamassima A, Kurihara H, Mariani D, Martinez I, Pereira J, Ponchiatti L, et al. ESTES GUIDELINE: Acute Mesenteric Ischaemia. *Eur J Trauma Emerg Surg* 2016; 42:253-270
8. Bala M, Kashuk J, Moore EE, Kluger Y, Biffi W, Gomes CA, Ben-Ishay O, Rubinstein C, et al. Acute mesenteric ischemia: Guidelines of the World Society of Emergency Surgery *World J Emerg Surg* 2017; 7: 12:38
9. Clair DG, Beach JM. Mesenteric Ischemia. *N Engl J Med* 2016; 374:959-68
10. Yasuhara H. Acute mesenteric ischemia: the challenge of gastroenterology. *Surg Today* 2005; 35:185-195
11. Park WM, Głowiczki P, Cherry KJ, Hallett JW, Bowe TC, Panneton JM, Schleck C, et al. Contemporary management of acute mesenteric ischemia: Factors associated with survival. *J Vasc Surg* 2002; 35(3): 445-452
12. Oldenburg W.A, Lau L., Rodenberg T.J., Edmons HJ, Buther CD. Acute Mesenteric Ischemia. A clinical review. *Arch Intern Med* 2004; 164, 1054-62
13. Florin S, Almeida A, Rocha D, Portugal P. Acute mesenteric ischaemia: a pictorial review. *Insights Imaging* 2018; 9(5): 673-682
14. Carver TW, Vora RS, Taneja A. Mesenteric Ischemia. *Crit Care Clin.* 2016; 32: 155-71.
15. Motta Ramírez GA, Sanchez Garcia JC, Ontiveros Rodríguez A, López Ramírez MA, Rebollo Hurtado V, García Ruiz A. Isquemia mesentérica aguda. Urgencia que exige un abordaje diagnóstico integral. *Anales de Radiología México* 2015; 14:66-88
16. Nuzzo A, Maggiori L, Ronot M, Becq A, Plessier A, Gault N, Joly F, et al. Predictive factors of intestinal necrosis in acute mesenteric ischemia: prospective study from an intestinal stroke center. *Am J Gastroenterol* 2017; 112: 597-605.

17. Matsumoto S, Sekine K, Funaoka H, Yamazaki M, Shimizu M, Hayashida K, Kitano M. Diagnostic performance of plasma biomarkers in patients with acute intestinal ischaemia. *Br J Surg* 2014; 101:232–8.
18. Akyildiz H, Akcan A, Oztürk A, Sozuer E, Kucuk C, Karahan I. The correlation of the D-dimer test and biphasic computed tomography with mesenteric computed tomography angiography in the diagnosis of acute mesenteric ischemia. *Am J Surg* 2009; 197:429–33
19. Chiu YH, Huang MK, How CK, Hsu TF, Chen JD, Chern CH, Yen DH, Huang CI. D-dimer in patients with suspected acute mesenteric ischemia. *Am J Emerg Med.* 2009; 27(8):975–9.
20. Copin P, Zins M, Nuzzo A, Purcell Y, Beranger-Gilbert S, Maggiori L, et al. Acute mesenteric ischemia: a critical role for the radiologist. *Diagn Interv Imaging* 2018; 99 (3):123–134
21. Hmoud B, Singal AK, Kamath PS. Mesenteric Venous Thrombosis. *J Clin Exp Hepatol.* 2014; 4: 257–63.
22. Oliva IB, Davarpanah AH, Rybicki FJ, Desjardins B, Flamm SD, Francois CJ, et al. 3rd, Schenker MP, Weiss C, Dill KE. ACR Appropriateness Criteria® Imaging of Mesenteric Ischemia. *Abdom Imaging.* 2013; 38: 714–9.
23. Yilimaz A, Karahan OI, Senol S, Tuna IS, Akyildiz HY. Value of multislice computed tomography in the diagnosis of acute mesenteric ischemia. *Eur J Radiol* 2011; 80: 297–302
24. Cudnik MT, Darbha S, Jones J, Macedo J, Stockton SW, Hiestand BC. The diagnosis of acute mesenteric ischemia: A systematic review and meta-analysis. *Acad Emerg Med* 2013; 20 (11): 1087–1100
25. Mazzei MA. Acute mesenteric ischemia: guidelines of the world Society of Emergency Surgery: a brief radiological commentary. *World J Emerg Surg* 2018; 27: 13:34
26. Harnik IG, Brandt LJ. Mesenteric venous thrombosis. *Vasc Med* 2010; 15: 407–18
27. Türkbey B, Akpınar E, Cil B, Karcaaltincaba M, Akhan O. Utility of multidetector CT in an emergency setting in acute mesenteric ischemia. *Diagn Interv Radiol* 2009; 15: 256–61
28. Wiesner W, Mortelet KJ, Glickman JN, Ji H, Ros PR. Pneumatosis intestinal and portomesenteric venous gas in intestinal ischemia: correlation of CT findings with severity of ischemia and clinical outcome. *AJR Am J Roentgenol* 2001; 177(6): 1319–1323
29. Kougiyas P, Lau D, El Sayed HF, Zhou W, Huynh TT, Lin PH. Determinants of mortality and treatment outcome following surgical interventions for acute mesenteric ischemia. *J Vasc Sur* 2007; 46: 467–74
30. Grootjans J, Lenaerts K, Buurman WA, Dejong CHC, Derikx JPM: Life and death at the mucosal-luminal interface: new perspectives on human intestinal ischemia- reperfusion. *World J Gastroenterol* 2016; 22: 2760–2770.
31. Florian, A., Jurcut, R., Lupescu, I., Grasu, M., Croitoru, M. and Ginghina, C. Mesenteric Ischemia—A Complex Disease Requiring an Interdisciplinary Approach. A Review of the Current Literature. *Romanian Journal of Internal Medicine* 2010; 48, 207–222.
32. Rivers E, Nguyen B, Havstad S, Ressler J, Muzzin A, Knoblich B, Petersen E, Tomlanovich M. Early goal-directed therapy in the treatment of severe sepsis and septic shock. *N Engl J Med* 2001; 345 (19): 1368–77
33. Bobadilla JL. Mesenteric ischemia. *Surg Clin N Am.* 2013; 93:925–40.
34. Acosta S, Björck M. Modern treatment of acute mesenteric ischaemia. *Br J Surg.* 2014; 101: 100–8.
35. Eslami MH, Rybin D, Doros G, McPhee JT, Farber A. Mortality of acute mesenteric ischemia remains unchanged despite significant increase in utilization of endovascular techniques. *Vascular* 2016; 24: 44–52.
36. El Faragy M, Abdel Hadi A, Abou Eisha M, Bashaeb K, Antoniou GA: Systematic review and meta-analysis of endovascular treatment for acute mesenteric ischaemia. *Vascular* 2017; 25: 430–438.
37. Salsano A, Salsano G, Spinella G, Palombo D, Santini F. Acute mesenteric ischemia: Have the Guidelines of the World Society of Emergency Surgery analyzed all the available evidence?
38. *Cardiovasc Intervent Radiol.* 2018 Feb; 41(2): 358–359
39. Beaulieu RJ, Arnaoutakis KD, Abularrage CJ, Efron DT, Schneider E, Black JH. Comparison of open and endovascular treatment of acute mesenteric ischemia. *J Vasc Surg.* 2014; 59: 159–64.
40. Acosta S. Surgical management of peritonitis secondary to acute superior mesenteric artery occlusion. *World J Gastroenterol.* 2014 Aug 7; 20(29): 9936–41
41. Cocorullo G, Mirabella A, Falco N, Fontana T, Tutino R, Licari L, Salamone G, et al. An investigation of bedside laparoscopy in the ICU for cases of non-occlusive mesenteric ischemia. *World J Emerg Surg.* 2017; 12:4
42. Edwards MS, Cherr GS, Craven TE, et al. Acute occlusive mesenteric ischemia: surgical management and outcomes. *Ann Vasc Surg.* 2003; 17:72–9.
43. Anadol AZ, Ersoy E, Taneri F, Tekin EH. Laparoscopic “second-look” in the management of mesenteric ischemia. *Surg Laparosc Endosc Percutan Tech* 2004; 14: 191–3
44. Björck M. Part one: for the motion. an endovascular first strategy is the optimal approach for treating acute mesenteric ischemia. *Eur J Vasc Endovasc Surg.* 2015; 50: 273–5.
45. Oderich GS, Macedo R, Stone DH, Woo EY, Panneton JM, Resch T, Dias NV, et al. Multicenter study of retrograde open mesenteric artery stenting through laparotomy for treatment of acute and chronic mesenteric ischemia. *J Vasc Surg.* 2018 Aug; 68(2): 470–480
46. Karampinis I, Keese M, Jakob J, Stasiunaitis V, Gerken A, Attenberger U, Post S, Kienle P, Nowak K. Indocyanine green tissue angiography can reduce extended bowel resections in acute mesenteric ischemia. *J Gastrointestinal Surg* 2018 Jul 10 (Epub ahead of print)
47. Nakagawa Y, Kobayashi K, Kuwabara S, Shibuya H, Nishimaki T. Use of indocyanine green fluorescence imaging to determine the area of bowel resection in non-occlusive mesenteric ischemia: a case report. *Int J Surg Case Rep* 2018; 51: 352–357

48. Yamamoto M, Orihashi K, Nishimori H, Wariishi S, Fukutomi T, Kondo N, Kihara K, Sato T, Sasaguri S. Indocyanine green angiography for intra-operative assessment in vascular surgery.
49. Eur J Vasc Endovasc Surg. 2012; 43:426–32.
50. Käser SA, Glauser PM, Maurer CA. Venous small bowel infarction: intraoperative laser Doppler flowmetry discriminates critical blood supply and spares bowel length. Case Rep Med. 2012. doi:10.1155/2012/195926.
51. Strand Amundsen RJ, Tronstad C, Reims HM, Reinholdt FP, Hogetveit JO, Tonnessen TI. Machine learning for intraoperative prediction of viability in ischemic small intestine. *Physiol Meas* 2018; Vol 39 nº 10
52. Du Toit A. Nutritional management of a complicated surgical patient by means of fistuloclysis. *S Afr J Clin Nutr.* 2014; 27(4):230–6
53. Willms A, Schaaf S, Schwab R, Richardsen I, Jänig C, Bieler D, Wagner B, Güsgen C. Intensive care and health outcomes of open abdominal treatment: long term results of vacuum-assisted wound closure and mesh-mediated fascial traction (VAWCM). *Langenbeck's Arch Surg.* 2017; 402:481–92.
54. Acosta S, Björck M, Petersson U. Vacuum-assisted wound closure and mesh mediated fascial traction for open abdomen therapy—a systematic review. *Anaesthesiol Intensive Ther.* 2017; 49(2): 139-145.
55. Sun SL, Ding WW, Liu BC, Fan XX, Wu XJ, Li JS. The application of intestinal stomas in mesenteric ischemia. *Zhonghua Wai Ke Za Zhi.* 2018 Aug 1;56(8): 603-606.
56. Blauw JTM, Meerwaldt R, Brusse-Keizer M, Kolkman JJ, Gerrits D, Geelkerken RH. Retrograde open mesenteric stenting for acute mesenteric ischemia. *J Vasc Surg.* 2014; 60: 726–34.
57. Jia Z, Jiang G, Tian F, Zhao J, Li S, Wang K, Wang Y, Jiang L, Wang W. Early endovascular treatment of superior mesenteric occlusion secondary to thromboemboli. *Eur J Vasc Endovasc Surg.* 2014; 47(2): 196–203.
58. Gupta PK, Natarajan B, Gupta H, Fang X, Fitzgibbons RJ. Morbidity and mortality after bowel resection for acute mesenteric ischemia. *Surgery* 2011; 150(4): 779–87
59. Zettervall SL, Lo RC, Soden PA, Deery SE, Ultee KH, Pinto DS, Wyers MC, Schermerhorn ML. Trends in treatment and Mortality for mesenteric Ischemia in the United States from 2000–2012. *Annals of Vascular Surgery* 2017; 42:111–119
60. Van Petersen AS, Kolkman JJ, Meerwaldt R, Huisman AB, van der Palen J, Zeebregts CJ, Geelkerken RH. Mesenteric stenosis, collaterals, and compensatory blood flow. *J Vasc Surg.* 2014; 60: 111–9.
61. Murphy KC, Kay D, Davenport DL, Bernard A. Decision tool for predicting outcomes in geriatric acute mesenteric ischemia. *Am Surg* 2018; 84(8): 1247–1251
62. Huang HH, Chang YC, Yen DH, Kao WF, Chen JD, Wang LM, Huang CI, Lee CH. Clinical factors and outcomes in patients with acute mesenteric ischemia in the emergency department. *J Chin Med Assoc.* 2005; 68(7): 299–306.
63. Albandea Moreno C, Aguilar Urbano VM, Gonzalo Marín J, Rosales Zabal JM, Rivera Irigoín R, Fernández Gutiérrez Del Alamo F, et al. Acute mesenteric ischemia: importance of an early diagnosis. *Rev Esp Enferm Dig.* 2009; 101(9):661–662
64. Arnalich F, Maldifassi MC, Ciria E, Quesada A, Codoceo R, Herruzo R, Garcia-Cerrada C, et al. Association of cell-free plasma DNA with perioperative mortality in patients with suspected acute mesenteric ischemia. *Clin Chim Acta.* 2010; 411(17–18): 1269–74.
65. Wadman M, Syk I, Elmstahl S. Survival after operations for ischaemic bowel disease. *Eur J Surg.* 2000; 166: 872–7.
66. Bomberg H, Stroeder J, Karrenbauer K, Groesdonk HV, Wagenpfeil S, Klingele M, Búcker A, Schäfers HJ, Minko P. Establishment of predictive models for nonocclusive mesenteric ischemia comparing 8296 control with 452 study patients. *J Cardiothorac Vasc Anesth* 2018; August 24 in press