

## Reporte de caso

# Uso de aceite ozonizado en elevación de seno maxilar bilateral. Reporte de caso.

## Use of ozonated oil in bilateral maxillary sinus lift. Case Report

**Tania María Cruz**

Cirujano Dentista. Especialista en Periodoncia, Docente en la especialidad de Periodoncia, Facultad de Odontología, Universidad Católica de Honduras, Honduras

### Palabras clave

*aceite ozonizado,  
xenoinjerto,  
elevación de seno,  
ventana lateral,  
lesión periapical.*

### Resumen

La elevación de piso de seno maxilar es un procedimiento quirúrgico altamente predecible que se realiza con el propósito de aumentar la altura ósea para posterior colocación de implante. Este estudio tuvo como objetivo evaluar los resultados clínicos y radiográficos de mezclar aceite ozonizado con xenoinjerto en cirugía bilateral de elevación de seno y reportar los resultados a los 10 días y 5 meses postcirugía. Previo a la cirugía el seno maxilar derecho presentó una lesión periapical asociada a restos radiculares y el lado izquierdo presentó neumatización del seno. Clínica como radiográficamente se observó buena cicatrización de tejidos blandos y duros. En los últimos años se ha visto un incremento en la odontología apoyada en los factores de crecimiento y el uso de aceite ozonizado promueve cicatrización de los tejidos periodontales. Se requieren más estudios del xenoinjerto hidratado con aceite ozonizado.

---

## Keywords

ozonated oil,  
xenograft, sinus lift,  
lateral window,  
periapical lesion.

---

## Abstract

*The maxillary sinus floor elevation is a highly predictable surgical procedure that is performed with the purpose of increasing bone height for subsequent implant placement. This study aimed to evaluate the clinical and radiographic results of mixing ozonated oil with xenograft in bilateral sinus lift surgery and report the results at 10 days and 5 months post-surgery. Prior to surgery, the right maxillary sinus presented a periapical lesion associated with root remains and the left side presented pneumatization of the sinus. Clinically as well as radiographically, good healing of soft and hard tissues was observed. In recent years there has been an increase in dentistry supported by growth factors and the use of ozonated oil promotes healing of periodontal tissues. More studies of the hydrated xenograft with ozonated oil are required.*

### **Sugerencia sobre cómo citar este artículo:**

Cruz, Tania María (2023). Uso de aceite ozonizado en elevación de seno maxilar bilateral. Reporte de caso. *Ozone Therapy Global Journal* Vol. 13, nº 1, pp 69-79

---

Autor para correspondencia Tania María Cruz Email: [taniacruz187@gmail.com](mailto:taniacruz187@gmail.com)

---

## Introducción

La ausencia de los órganos dentarios produce una disminución en la disponibilidad ósea y en molares maxilares un alto grado de neumatización de los senos paranasales. La cirugía de elevación de seno maxilar con colocación de injerto es una práctica común previo a la cirugía de implantes. Entre los sustitutos óseos, el autólogo se considera el estándar de oro para procedimientos de regeneración ósea<sup>1</sup>. Sin embargo, debido a la cantidad limitada de sitios donantes y el inconveniente de añadir otro procedimiento quirúrgico con morbilidad adicional ha limitado esta alternativa y ha buscado otras menos cruentas y más accesibles como por ejemplo utilizar xenoinjerto.

El seno maxilar es una cavidad triangular de forma piramidal, consta de una base que corresponde a la pared externa de las fosas nasales y un vértice externo que corresponde al hueso malar.<sup>1</sup> Está compuesto por tres caras: una anterior o yugal, posterior o pterigomaxilar y superior u orbitaria. Su base mide 35 x 35 mm y una altura de 25 mm.<sup>2,3</sup> En su interior se encuentra alojada una delicada membrana mucosa conformada por un epitelio cilíndrico simple pseudoestratificado ciliado conocida como membrana de Schneider.<sup>3,4</sup>

La técnica conocida como elevación de seno con ventana lateral es ampliamente utilizada en la actualidad con alto porcentaje de éxito. Se realiza abriendo una ventana lateral intentando no romper la membrana de Schneider y creando un espacio entre el suelo sinusal y la misma rellenándolo con sustitutos óseos. La incisión se hace con una hoja #15 aproximadamente 1-2 cm apical al borde gingival y transversal que comienza medial al canino y se extiende hasta el espacio entre los primeros y segundos molares. Se eleva un colgajo de espesor total y con una fresa redonda hacer una ventana al seno maxilar. Se separa cuidadosamente el revestimiento del seno de la ventana ósea. En caso de infección se puede irrigar con solución salina<sup>5</sup>. Colocar sustituto óseo bien compactado y cerrar la ventana reposicionando el colgajo para un cierre primario de la herida.

Las primeras evidencias sobre el uso clínico de los aceites ozonizados aparecen en la literatura científica desde 1859. Los productos de la oxidación que se generan tras la reacción del ozono con los ácidos grasos y otros sustratos, forman compuestos con actividad germicida, inmunestimulante y reparadora de tejidos.<sup>6</sup>

Los mecanismos antimicrobianos y cicatrizantes de los aceites ozonizados pudieran responder a:

- 1) Oxidación directa: la liberación de ozono, trioxolanos y lipoperóxidos pudiera destruir directamente los microorganismos mediante su oxidación.<sup>6,7</sup>
- 2) Citotoxicidad: compuestos como trioxolanos, lipoperóxidos y aldehídos, son citotóxicos para los microorganismos y pueden inactivar rutas enzimáticas claves para su supervivencia.<sup>8</sup>
- 3) Liberación de factores de crecimiento: Diversos componentes de los aceites ozonizados pueden liberar factores de crecimiento como PDGF, TGF- $\beta$  y VEGF que pueden incidir en la remodelación tisular.<sup>9</sup>
- 4) Pre-condicionamiento oxidativo: la oxidación local de los tejidos por los componentes de los aceites ozonizados puede estimular mecanismos antioxidantes endógenos<sup>10,11</sup> y promover la reparación de los tejidos.<sup>12</sup>

En un estudio con cobayos la tinción inmunohistoquímica demostró una regulación al alza del factor de crecimiento derivado de plaquetas (PDGF), las expresiones del factor de crecimiento transformante- $\beta$  (TGF- $\beta$ ) y del factor de crecimiento endotelial vascular (VEGF), pero no la expresión del factor de crecimiento de fibroblastos en el grupo de ozono en el día 7, en comparación con el grupo de aceite. Estos resultados demuestran que la aplicación tópica de aceite de oliva ozonizado puede acelerar la reparación de heridas cutáneas agudas en un conejillo de indias en asociación con una mayor expresión de PDGF, TGF- $\beta$  y VEGF.<sup>11</sup> El uso de aceite ozonizado podría promover la cicatrización y evitar infecciones al ser mezclado con xenoinjerto en regeneraciones óseas.

En endocrinología y traumatología, se toma la densitometría ósea como estándar de oro para la cuantificación de hueso densidad mineral.<sup>13</sup> Mientras que, en implantología, la tomografía computarizada de haz cónico (CBCT), introducida como un examen preparatorio, se ha vuelto cada vez más popular en odontología porque es un análisis tridimensional y transversal que permite la densidad mineral de los huesos de la mandíbula en sitios específicos para cuantificarse y expresarse en unidades Hounsfield (HU), además de permitir la medición tridimensional del hueso para la correcta planificación de los implantes dentales.<sup>12</sup>

## Descripción de la técnica

Paciente de 32 años sin enfermedades sistémicas llega a consulta para colocación de implantes. El estudio tomográfico revela en el cuadrante 1, restos radiculares correspondientes a la pieza 1.6 con lesión periapical y en cuadrante 2 neumatización del seno maxilar en zona de la pieza ausente. El hemograma de la paciente presenta ligera disminución de la hemoglobina por lo que se le indica una combinación de 90mg hierro y 1mg de ácido fólico por 60 días además de antibiótico amoxicilina 875mg más ácido clavulánico 125mg por 7 días.

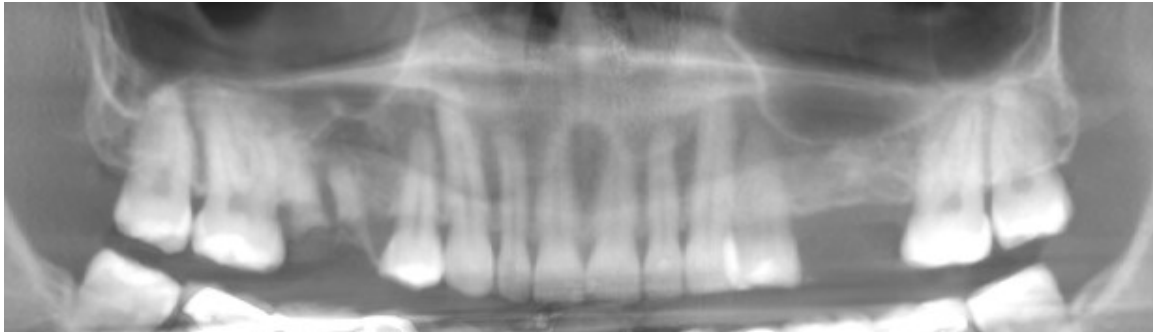


Imagen 1. Radiografía previa a la cirugía en la que se observa neumatización de ambos senos maxilares e infección periapical asociada al resto radicular de la pieza 1.6.

Image 1. X-ray prior to surgery showing pneumatization of both maxillary sinuses and periapical infection associated with the radicular rest of tooth 1.6

Cuadrante 1 se aborda con una incisión crestal extendiéndose con dos liberatrices, una en mesial de 1.4 y otra en distal de 1.7. Con fresa redonda se hace una ventana de 10 mm de longitud y 5mm de altura. Con mucho cuidado se separa la membrana de Schneider. Con fórceps #65 se extraen los restos radiculares. A continuación, se hace curetaje minucioso y lavado del alveolo con solución salina. Se hidrata 1.5cc de xenoinjerto porcino tamaño 0.25-1mm (MinerOss XP Cancellous) con aceite ozonizado 400IP y se coloca dentro del alvéolo 0.5cc y el resto en seno maxilar. Se cubre la ventana con membrana colágena reabsorbible 15x20 (Mem-Lok) y se desplaza el colgajo hacia apical, con puntos simples se busca un cierre primario que al final no se logra y queda expuesta la membrana alrededor de 4mm. Con instrucciones de colocar encima de la herida aceite ozonizado 400IP tres a cuatro veces al día se le da de alta a la paciente. Para medicación post operatoria se recetó 60mg de deflazacort cada 24 horas por dos días y dextetoprofeno 25 mg cada 8 horas por 3 días. 10 días después la paciente llega a control para retiro de puntos de sutura. No muestra signos de infección, se observa tejido de granulación en la zona de la membrana expuesta y la paciente refiere poco dolor postoperatorio.

Cuadrante 2 se aborda con una incisión crestal extendiéndose con dos liberatrices, una en distal de 2.4 y una en mesial en 2.7. Con una fresa redonda se hace una ventada de 10mm de longitud

por 5mm de alto. Se separa la membrana de Schneider y se hidrata 1cc de xenoinjerto porcino 0.25-1mm (Mineross XP Cancellous). Todo el xenoinjerto es cuidadosamente empacado en la zona y previo a cerrar el colgajo se coloca una membrana colágena. El colgajo es reposicionado sin tensión y con puntos simples se hace un cierre primario de la herida. Medicación postoperatoria se indica dexketoprofeno 25mg cada 8 horas por 3 días y deflazacort 60mg cada 24 horas por dos días. Al control postoperatorio y retiro de puntos la paciente no muestra signos de infección y la paciente refiere menos dolor post operatorio que en la cirugía anterior.

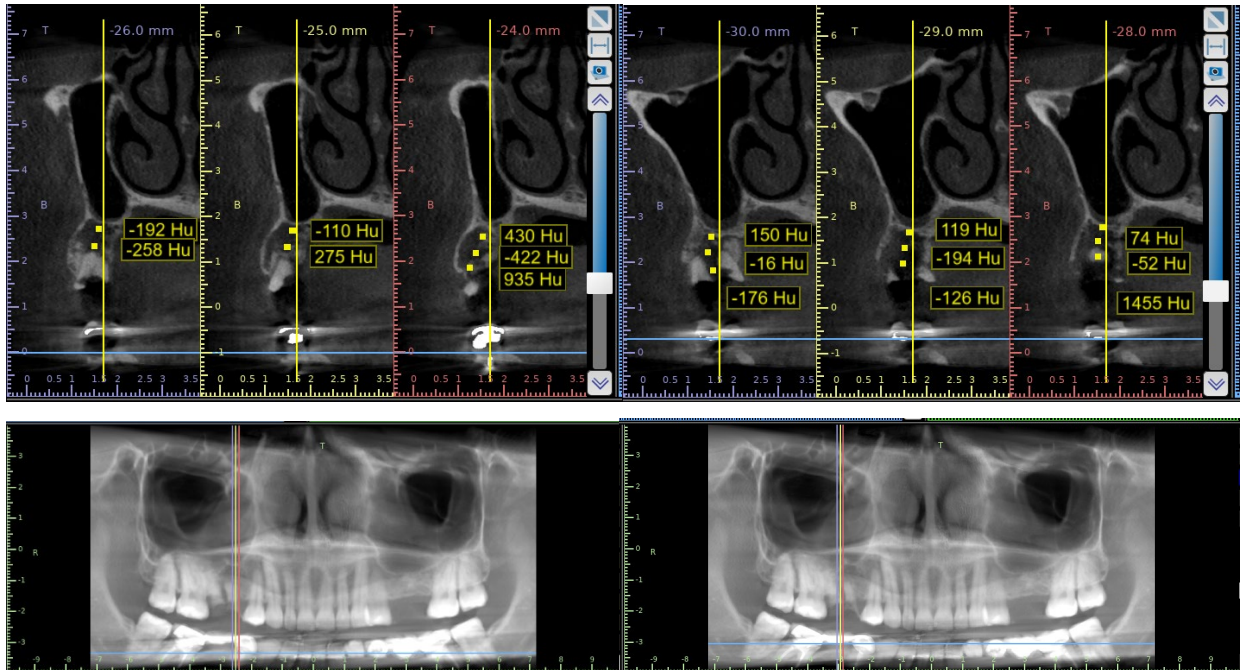
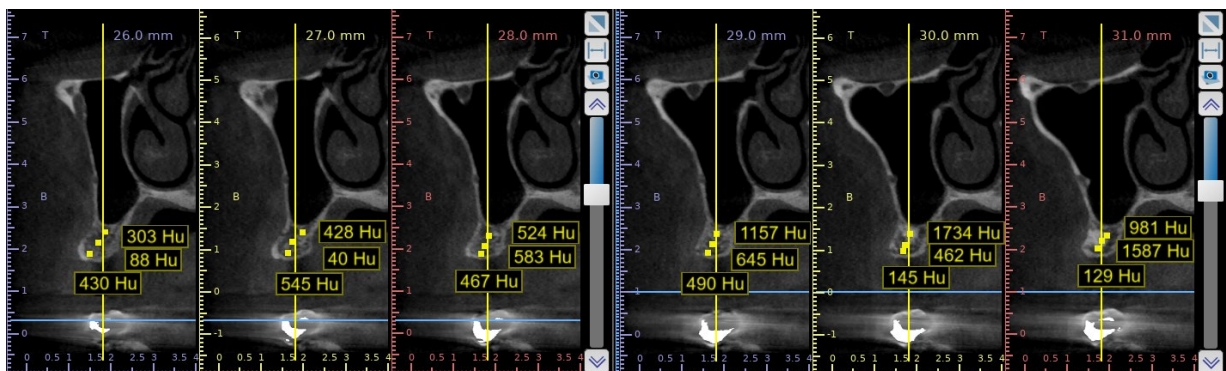


Imagen 2. Restos radicales de la pieza 1.6. Presencia de radiolucidez apical y disminución de la densidad ósea.

Image 2. Root remains of tooth 1.6. Presence of apical radiolucency and decreased bone density



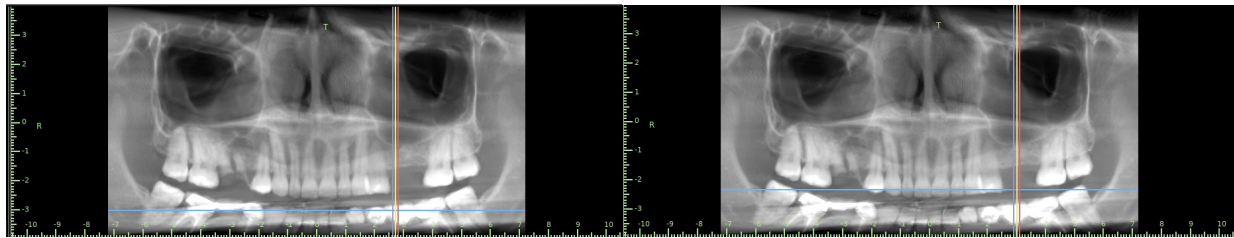


Imagen 3. Poca altura ósea y baja densidad zona de 2.6

Image 3. Low bone height and density in area of 2.6

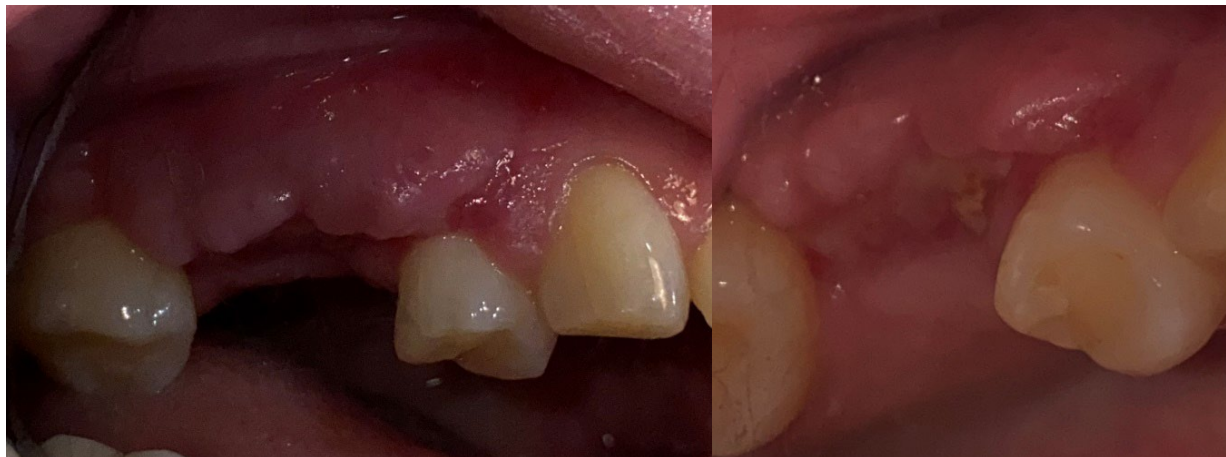

Imagen 4. Post operatorio 10 días, evidencia tejido de granulación en zona de cuadrante 1

Image 4. Post operative of 10 days that shows granulation tissue in quadrant 1

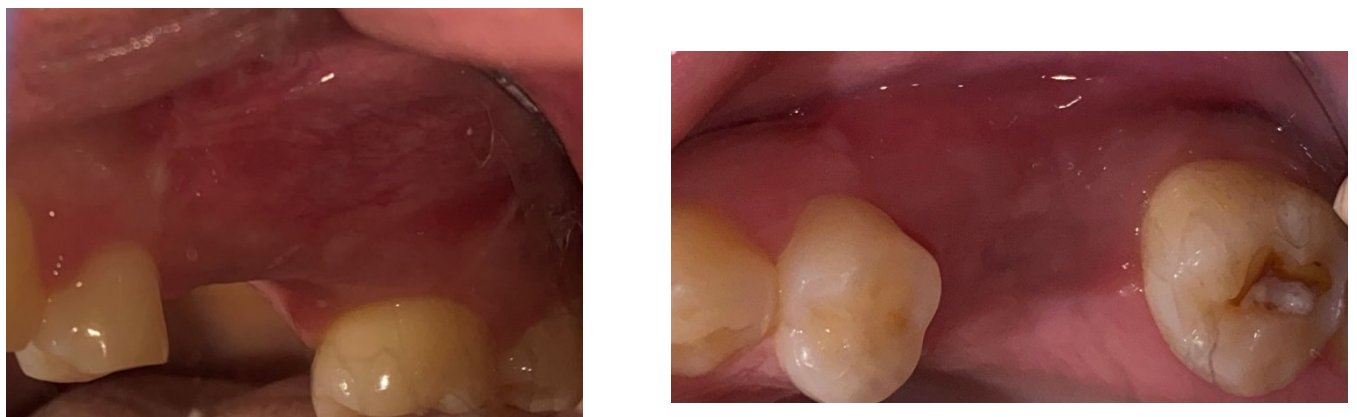


Imagen 5. Post operatorio 10 días, muestra tejido sano y vascularizado en zona de cuadrante 2

Image 5. Post operative of 10 days, shows healthy and vascularized tissue in quadrant 2

D1: >1250 UH
D2: 850 A 1250 UH
D3: 350 A 850 UH
D4: 150 A 350 UH
D5: <150 UH

Tabla 1: Determinación de la densidad ósea mediante tomografía según Misch<sup>12</sup>

Table 1: Determination of bone density by tomography according to Misch<sup>12</sup>

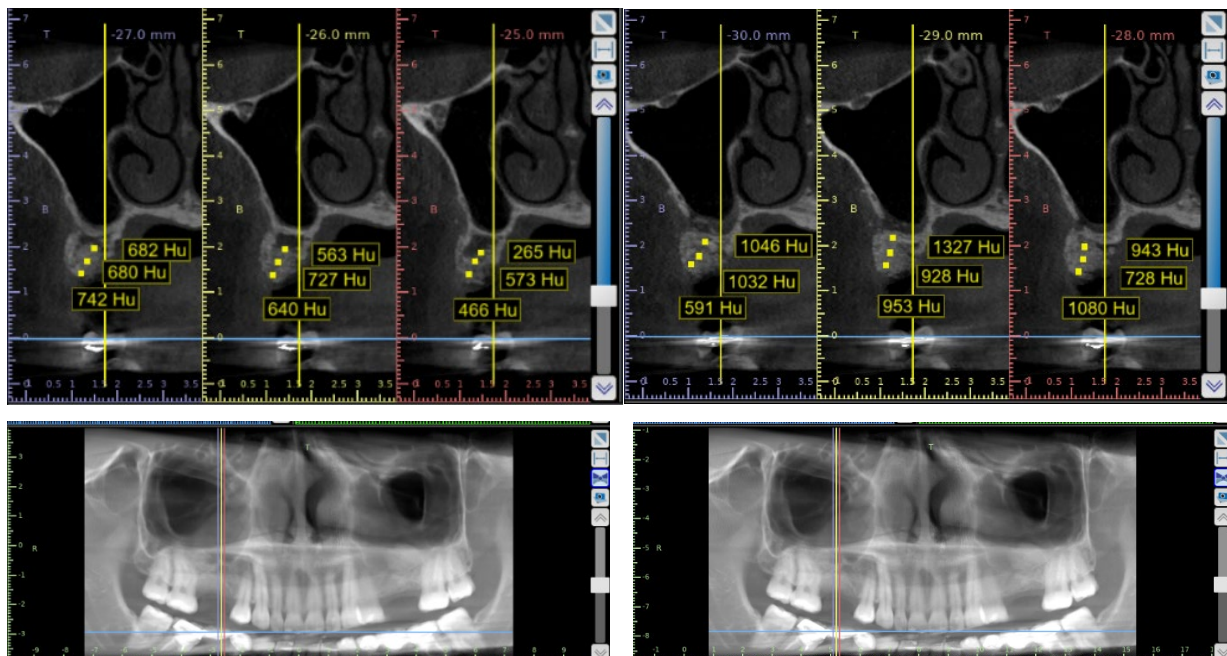


Imagen 6. Cinco meses después de la cirugía cuadrante 1.

Image 6. Five months after surgery on quadrant 1.



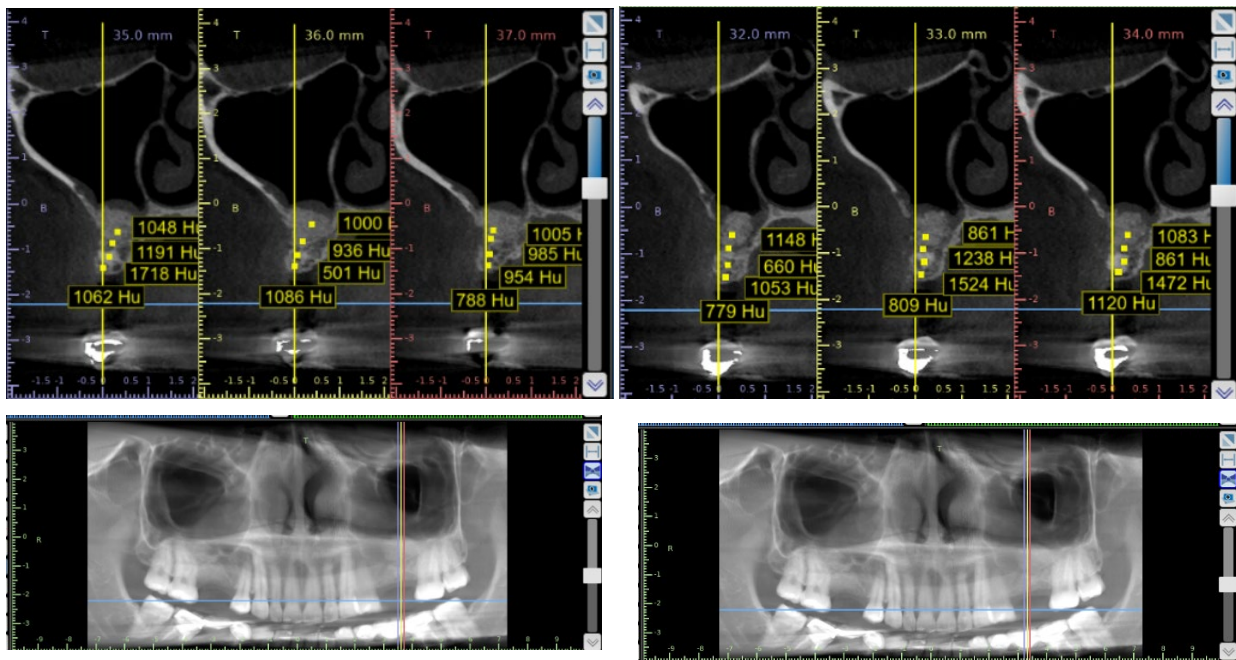


Imagen 7. Cinco meses después de la cirugía cuadrante 2.

Image 7. Five months after surgery on quadrant 2.

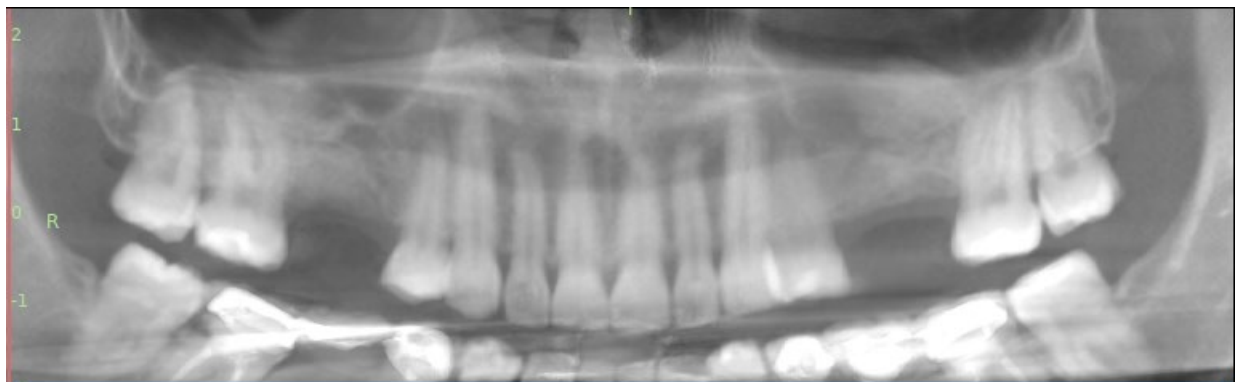


Imagen 8. Vista panorámica 5 meses después de la cirugía

Image 8. Panoramic view 5 months after surgery.

## Resultados

Tabla comparativa de las características clínicas

	Cuadrante 1 preoperatorio	Cuadrante 1 postoperatorio 10 días	Cuadrante 2 preoperatorio	Cuadrante 2 postoperatorio 10 días
Color de la encía	Rosa coral	Rojizo	Rosa Coral	Rojizo
Textura	Graneada	Ligeramente lisa	Graneada	Ligeramente lisa
Consistencia	Firme	Firme	Firme	Firme

Tabla comparativa unidades Hounsfield

Cuadrante 1 preoperatorio	Cuadrante 1 postoperatorio 5 meses	Cuadrante 2 preoperatorio	Cuadrante 2 postoperatorio 5 meses
150	1048	524	1083
-16	1191	583	1472
-176	1718	467	1120
119	1000	1157	1048
-194	936	645	1191
-126	1086	490	1718

## Discusión

Clínicamente a los 10 días se observó un tejido de coloración rojiza con buena vascularidad. Radiográficamente a los cinco meses se observa una mejoría en las unidades Hounsfield de ambos cuadrantes. La paciente refiere ambos postoperatorios sin complicaciones, pero en el área de cuadrante 1, donde se encontraban los restos radiculares presentó ligeramente más molestia que en el lado contrario. También refirió que dicha molestia cedía con la aplicación de aceite ozonizado en la zona.

Se concluye que el aceite promueve una mejoría en la cicatrización y se requieren más estudios incluyendo características histológicas y con mayor tiempo de cicatrización.

## Referencias

1. Hjørting-Hansen E. Bone grafting to the jaws with special reference to reconstructive preprosthetic surgery. A historical review [in German]. *Mund Kiefer Gesichtschir* 2002; 6:6–14.
2. D. Emmerich, W. Att, C. Stappert. Sinus floor elevation using osteotomes: a systematic review and meta-analysis *J Periodontol*, 76 (2005), pp. 1237-1251.
3. Esther Kim, J. Duncavage. Caldwell-Luc procedure. *Operative Techniques in Otolaryngology* (2010) 21, 163-165.
4. G. Martínez- Sánchez, G. Perez-Davison, R. Horwat Delaporte. Las aplicaciones médicas de los aceites ozonizados, actualización. *Revista Española de Ozonoterapia* (2012) vol. 2, nº 1. pp. 121-139.
5. Sechi LA, Lezcano I, Nunez N, et al. Antibacterial activity of ozonized sunflower oil (Oleozon). *J Appl Microbiol*. 2001 Feb;90(2):279-84. M. Sagai, V.
6. Valacchi G, Fortino V, Bocci V. The dual action of ozone on the skin. *Br J Dermatol*. 2005. Dec;153(6):1096-100.
7. Geweely N. Antifungal Activity of Ozonized Olive Oil (Oleozone). *Int J Agri Biol*. 2006;8(5):671-8.
8. Kim HS, Noh SU, Han YW, et al. Therapeutic effects of topical application of ozone on acute cutaneous wound healing. *J Korean Med Sci*. 2009 Jun;24(3):368-74.
9. Zamora Z, Gonzalez R, Guanche D, et al. Ozonized sunflower oil reduces oxidative damage induced by indomethacin in rat gastric mucosa. *Inflamm Res*. 2008 Jan;57(1):39-43.
10. Zamora Rodriguez ZB, Gonzalez Alvarez R, Guanche D, et al. Antioxidant mechanism is involved in the gastroprotective effects of ozonized sunflower oil in ethanol-induced ulcers in rats. *Mediators Inflamm*. 2007; 2007:65873.
11. Silveira AM, Lopes HP, Siqueira JF, Jr., Macedo SB, Consolaro A. Periradicular repair after two-visit endodontic treatment using two different intracanal medications compared to singlevisit endodontic treatment. *Braz Dent J*. 2007;18(4):299-304.
12. Marquezan M, Oso´rio A, Sant’Anna E, Souza MM, Maia L. Does bone mineral density influence the primary stability of dental implants? A systematic review. *Clin. Oral Impl. Res.* xx, 2011; 000–000.
13. Carey, J.J., Delaney, M.F., Love, T.E., Richmond, B.J., Cromer, B.A., Miller, P.D., Manilla-McIntosh, M., Lewis, S.A., Thomas, C.L. & Licata, A.A. (2007) DXA-generated Z-scores and T-scores may differ substantially and significantly in young adults. *Journal of Clinical Densitometry* 10: 351–358