



Técnica de microagulhamento para tratamento de Alopecia X em cães: relato de 2 casos

Microneedling technique for treatment of Alopecia X in dogs: report of 2 cases

Jamilles Cavalcante Carvalho¹, Rodrigo Fonseca de Medeiros Guedes², Alexandre Tavares Camelo Oliveira³, Milena Carvalho Branco⁴, Tiago Cunha Ferreira⁵

Relato

Resumo: O presente trabalho teve como objetivo relatar o uso da técnica de microagulhamento em cães com alopecia X. Foram acompanhados na Clínica Pronto Pet dois cães, machos, da raça Spitz Alemão, com 2 e 5 anos de idade respectivamente, com um quadro alopécico e melanodermia na região de dorso e flanco e região cervical, caudal e perianal há mais de 2 anos. Os animais foram submetidos a castração e uso de melatonina sem sucesso e através das manifestações clínicas foram caracterizados como pacientes alopécicos X. Os animais foram conduzidos à técnica de microagulhamento, exibindo repilação nas áreas alopécicas. Conclui-se dessa forma que o microagulhamento é uma técnica promissora para o tratamento da alopecia X.

Palavras-chave: Alopecia, hormônio, Spitz Alemão, dermatopatia.

Abstract: The present work had as objective to report the use of the microneedling technique in dogs with alopecia X. Two German Spitz dogs, aged 2 and 5 years old, were followed at the Pronto Pet Clinic, with alopecia and melanodermia in the dorsum and flank region and cervical, caudal and perianal region for more than 2 years. The animals were submitted to castration and use of melatonin without success and through the clinical manifestations were characterized as alopecia X patients. The animals were conducted the technique of microneedling exhibiting repopulation in the alopecia areas. It is concluded that microneedling is a promising technique for the treatment of alopecia X.

Key-words: Alopecia, hormone, German Spitz, dermatopathy.

<http://dx.doi.org/>

Recebido em 10.1.2023 Aceito em 25.6.2023

*Autor Correspondente: tiago.cunha@uece.br

¹ Médica Veterinária Autônoma – email: jamilles36@gmail.com

¹ Docente - Departamento de Clínica Médica de Cães e Gatos/UNINTA/Sobral – Email: fmg_rodrigo@hotmail.com

³Discente – Faculdade de Veterinária/Universidade Estadual do Ceará – Email: alexandretco@hotmail.com

⁴Médica Veterinária Autônoma - Clínica Pronto Pet – Email: milena.cbranco@hotmail.com

⁵Docente – Faculdade de Veterinária/Universidade Estadual do Ceará – Email: tiago.cunha@uece.br

Introdução

A alopecia X é uma dermatopatia hormonal que afeta principalmente raças nórdicas e tem como características a ocorrência de alopecia não inflamatória bilateral e simétrica, melanodérmica, que poupa região distal dos membros e cabeça, acometendo, sobretudo, a região cervical, dorsal e perianal. O diagnóstico é baseado nos sinais clínicos que o animal apresenta, na exclusão de dermatopatias endócrinas como hiperadrenocorticismo e hipotireoidismo, em exames laboratoriais e em biopsia cutânea. O tratamento consiste na castração, melatonina, trilostano e/ou hormônio do crescimento. Recentemente, o microagulhamento tem sido uma alternativa viável em pacientes com alopecia X.

Alopecia X é uma dermatopatia hormonal frequente em Spitz Alemão e outras raças nórdicas,

caracterizada por alopecia não inflamatória bilateral, melanodérmica, não pruriginosa e simétrica que poupa cabeça e membros dos cães (PARADIS, 2003; GROSS et al., 2005).

A etiologia e patogenia da alopecia X permanecem desconhecidas, porém algumas possibilidades estão sendo estudadas, tais como influência genética, hormonal e sexual. O diagnóstico é baseado nos sinais clínicos, na falta de alteração laboratorial e o diagnóstico diferencial se dá através da exclusão das dermatopatias e endocrinopatias. Os tratamentos atualmente recomendados incluem castração, melatonina, trilostano e o procedimento de microagulhamento (ROSENKRANTZ, 2004; ULTIMO, 2018).

O microagulhamento é um método alternativo onde a estimulação do folículo piloso com microagulhas pode resultar em repilação dos cães com alopecia X. É uma forma de tratamento

que precisa ser melhor avaliada tanto em relação ao número de animais testados quanto ao método utilizado uma vez que só foi testado com sucesso em apenas dois animais, fêmeas irmãs de ninhada (STOLL et al., 2015).

Nenhum dos tratamentos citados tem completa eficácia, podendo o paciente não apresentar recrescimento total dos pelos, de modo que se torna importante a busca por novas terapias para tal afecção cutânea (ROSENKRANTZ, 2004; ULTIMO, 2018). A partir do exposto, o presente trabalho teve como objetivo relatar o uso da técnica de microagulhamento em de

dois cães da raça Spitz Alemão acometidos com a alteração.

Material e Métodos

Dois pacientes caninos, machos, da raça Spitz Alemão, castrados, 2 e 5 anos de idade, respectivamente, foram atendidos na clínica Pronto Pet entre junho e dezembro de 2017, apresentando como queixa principal um quadro de alopecia simétrica bilateral na região de dorso e flanco, poupando cabeça e membros, além de melanodermia na região cervical ventral e dorsal, caudal e perianal (Figura 1 e 2).

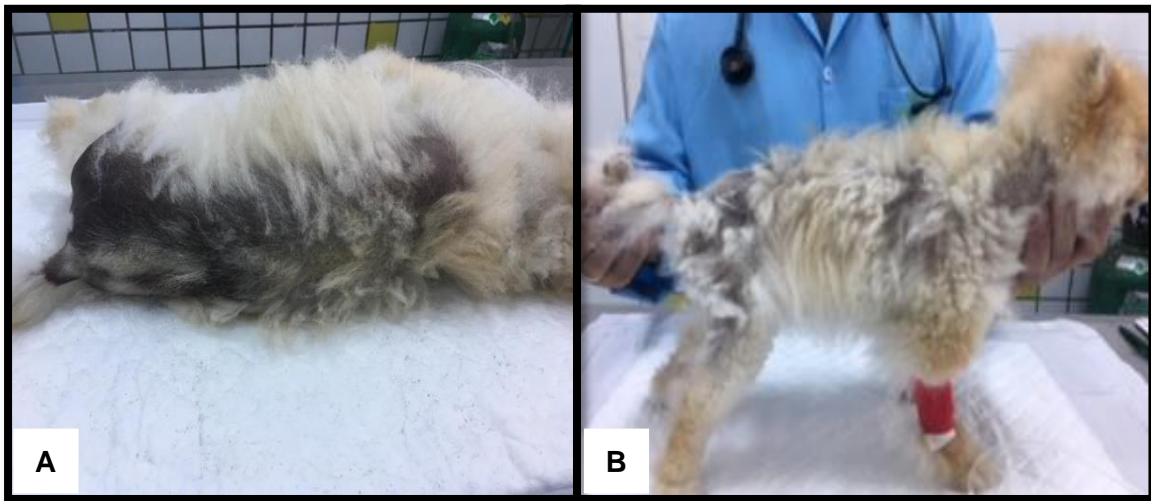

Figura 1 – Primeiro paciente antes da realização do microagulhamento. Presença de alopecia e melanodermia na região dorso ventral (A) e região lateral do tórax (B).

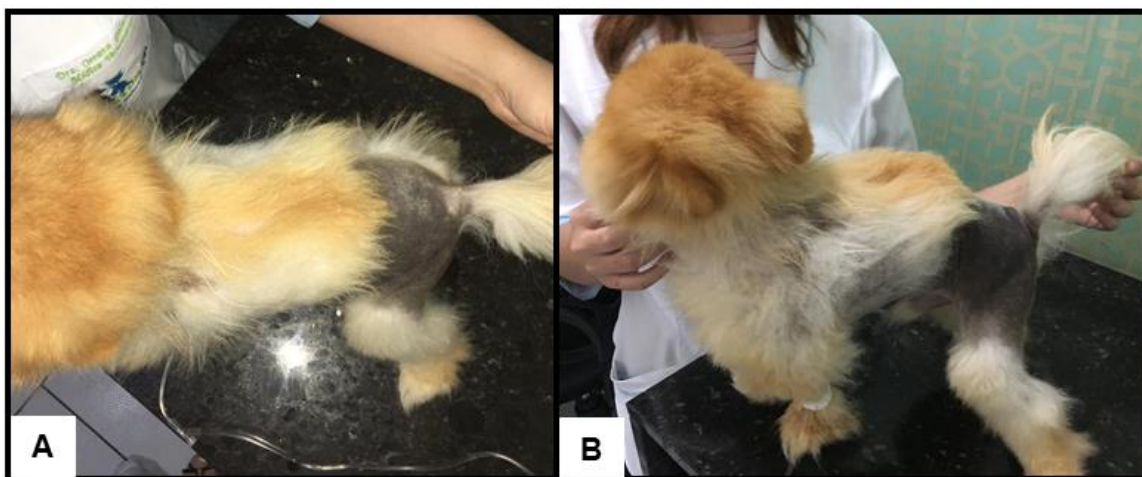


Figura 2 – Segundo paciente antes da realização do microagulhamento. Presença de alopecia e melanodermia na região dorso caudal (A e B).

Na anamnese do primeiro paciente, foi relatado que o mesmo começou a perder pelo desde os 8 meses de idade, iniciando na ponta da cauda até a perda total na região. O cão foi levado, inicialmente, em outro médico veterinário, que após anamnese e exames complementares (hemograma e bioquímico renal e hepático), indicou a orquiectomia como uma forma de solucionar a alopecia. Em março de 2016, foi realizada a castração, sem nenhuma complicação, porém nos meses seguintes a alopecia persistiu. Em novembro de 2016, a tutora retornou para avaliação devido à continuidade da queda de pelo na região caudal prolongando-se para região dorsal, e o mesmo profissional prescreveu o uso da melatonina na dose de 3mg por animal, a cada 24 horas.

No caso do segundo paciente, a tutora relatou que a alopecia era em membros pélvicos decorrente de uma tricotomia para cirurgia de patela realizada há 2 anos e desde então não houve recrescimento piloso. Foi relatado também que os pelos da região dorsal e lateral do tórax começaram a cair posteriormente. O cão foi diagnosticado com hiperadrenocorticismismo através do teste de estimulação com ACTH em junho de 2017, com dosagem de cortisol pós ACTH de 450 ng/mL (valor de referência do cortisol pós estimulação é de 60 a 170 ng/mL).

Em julho de 2017, iniciou-se o uso de trilostano manipulado em pasta na dose de 3,5 mg, a cada 12 horas. Após 3 meses utilizando a medicação, refez-se o exame hormonal e o resultado obtido na dosagem de cortisol pós ACTH foi de 60

ng/mL. O animal fez uso da melatonina, entretanto a proprietária não soube informar a dose da medicação, não obtendo resultados satisfatórios na depilação.

Na Clínica Pronto Pet, após avaliação física dos pacientes, como estado geral, exame da coloração de mucosa, linfonodos, hidratação, tempo de preenchimento capilar, temperatura, frequência cardíaca e respiratória, avaliação dermatológica através da inspeção e palpação do animal a procura de nódulos, pápulas, pústulas e/ou descamação, e realização de exames hematológicos (bioquímico para função renal e hepática e hemograma), que se mostraram dentro da normalidade, a veterinária indicou o uso da melatonina, porém em doses mais altas, utilizando a dose de 10mg por animal, a cada 12 horas, durante 30 dias.

Com a contínua queda de pelos, mesmo após a castração e uso da melatonina, foram indicados realização de exames hormonais como teste de estimulação com ACTH ou teste de supressão com dexametasona, para descartar doenças endócrinas que também tem como característica a alopecia, entretanto as tutoras optaram pela realização imediata do microagulhamento.

Antes do microagulhamento, indicou-se o uso de um spray a base de uréia a 10% para hidratação da pele, a cada 24 horas, durante 10 dias. Foi prescrito também o banho dos animais com shampoo a base de clorexidine a 3%, um dia antes do procedimento.

No dia do microagulhamento os pacientes foram submetidos à medicação pré-anestésica, utilizando morfina na dose de 0,1 mg/kg pela via subcutânea e acepromazina na dose de 0,02 mg/kg por via endovenosa, indução feita com propofol na dose de 3 mg/kg via endovenosa e manutenção do plano anestésico com isofluorano.

Foi realizada assepsia nas áreas alopécicas com solução de clorexidine a 2%, e em seguida, deu-se início ao microagulhamento utilizando o Derma roller system®, rolo dérmico de 0,5mm, nas regiões dorso caudal, face caudal dos membros pélvicos, períneo, cauda e lateral do tórax.

Ao fim do procedimento e após o retorno anestésico, os pacientes foram liberados, sendo prescrita medicações analgésicas por 5 dias a base de dipirona sódica, na dose de 25 mg/kg, via oral, a cada 8 horas, e cloridrato de tramadol, na dose de 2 mg/kg, via oral, a cada 12 horas. O retorno foi marcado para 7 e 14 dias após o procedimento.

Resultados e Discussão

Após uma semana da realização do procedimento, os pacientes retornaram à clínica para reavaliação, apresentando crostas nas regiões

alopécicas, entretanto não mostrando sinais de infecção (Figura 3). O uso semanal do shampoo a base de clorexidine 3% foi mantido até a data de retorno para reavaliação.

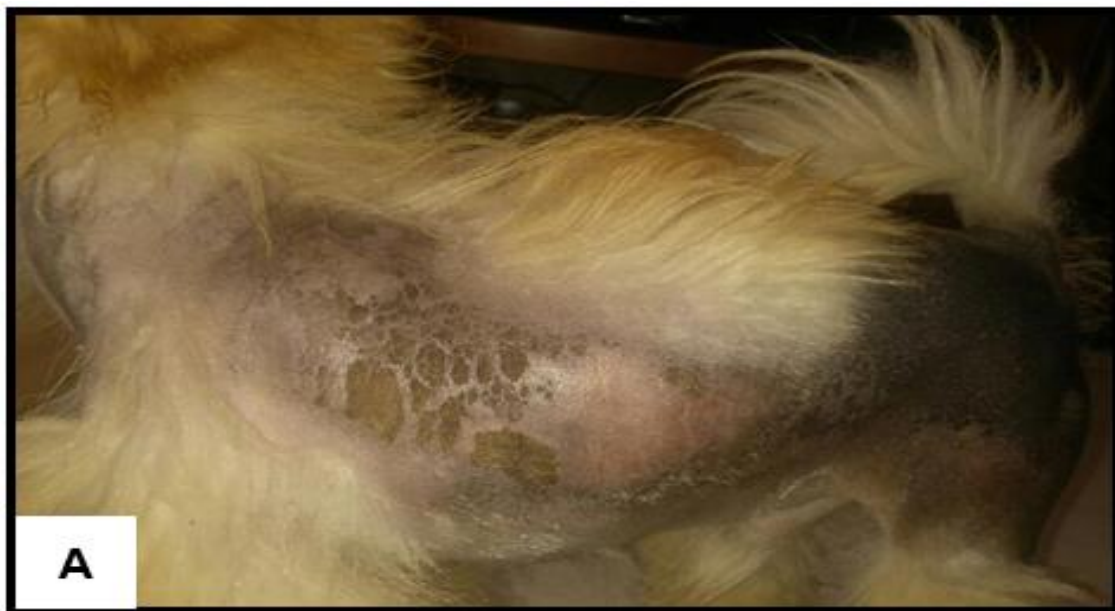

Figura 3 - Crostas nas regiões alopécicas, sem sinais de infecção 7 dias após microagulhamento (A).

Decorridos 15 dias do microagulhamento, os animais regressaram a clínica e apresentaram início de recrescimento piloso em diversas regiões, onde fora realizado o procedimento. Depois de 3 meses da realização do microagulhamento, observou-se recrescimento piloso em mais de 50% do corpo dos animais (Figura 4 e 5) e de acordo com Gross et al. (2005), a alopecia X é uma dermatopatia não inflamatória bilateral, melanodérmica, não pruriginosa e

simétrica que poupa cabeça e região distal de membros.

Essas particularidades foram observadas nos animais atendidos na clínica Pronto Pet, mostrando assim alterações características da doença.

Nuttall et al. (2009) relataram que a doença afeta comumente cães de raças nórdicas como Spitz Alemão, Husky Siberiano, Chow Chow. Os machos, castrados ou não, são acometidos com maior frequência e tem mais incidência em animais jovens, de

um a quatro anos. Os animais acompanhados são machos já castrados, que apresentaram sinais da doença na fase jovem, com 8 meses e 2 anos respectivamente, enquadrando-se no descrito na literatura.

Segundo Baptista (2018), não há relatos de manifestações sistêmicas

em animais acometidos pela alopecia X, não apresentando alterações hematológicas, bioquímicas ou urinárias.

Os animais relatados mostraram-se dentro dos padrões normais a níveis sistêmicos, baseados nos exames hematológicos e bioquímicos.




Figura 4 – Primeiro paciente com início de recrescimento piloso, 15 dias após procedimento de microagulhamento (A) e com repilação em mais de 50% do corpo, 90 dias após procedimento de microagulhamento (B).

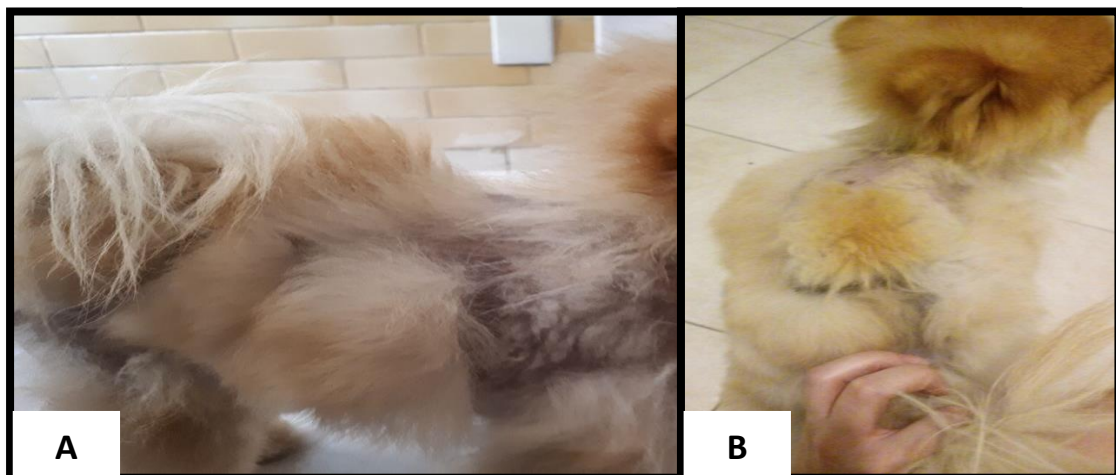

Figura 5 – Segundo paciente com repilação em mais de 50% do corpo 90 dias após procedimento de microagulhamento. Vista lateral (A) e vista dorsal (B).

A alopecia X é uma alteração com uma etiopatogenia não específica, sendo testados diversos tratamentos, embora nenhum possua 100% de eficácia. Dentre os tratamentos, tem-se como primeira escolha a castração, seguida pelo uso da melatonina por via oral (ROSENKRANTS, 2004; FRANK, 2013). Os cães atendidos na clínica veterinária passaram pelo procedimento de castração e administração da melatonina, mas não foi obtida uma resposta satisfatória quanto ao quadro apresentado, corroborando com os dados descritos na literatura.

A técnica de microagulhamento é descrita como um trauma que aumenta o fluxo sanguíneo para os folículos pilosos, induzindo a regeneração da derme ativando uma sequência de fatores de crescimento que induzem um novo ciclo piloso. Esta técnica é muito utilizada na medicina humana com fins de melhorar a superfície da pele, suavizando rugas; na terapia cicatricial, reduzindo marcas provocadas por acne; e propiciar multiplicação dos fios capilares, quando há rarefação capilar ou calvície (STOLL et al., 2015).

O processo envolve a realização do trauma com microagulhas que induzem a regeneração da derme. Essas microagulhas causam perfurações

superficiais na pele que desencadeiam funções de reparo mediante ativação de uma sequência de fatores de crescimento, estimulando produção de elastina e colágeno na derme (STOLL et al., 2015).

A técnica e o aparelho foram desenvolvidos por Desmond Fernandes (2005), sendo patenteada como “Dermaroller”. Segundo estudos recentes, a chance de o animal ter efeitos colaterais são mínimas e a cicatrização da área tratada acontece em pouco tempo (FERNANDES, 2005; DODDABALLAPUR, 2009; LIMA e TAKANO, 2013). Até o presente momento, os animais submetidos ao procedimento mostram resultados satisfatórios na depilação das áreas alopécicas. Tais achados reforçam que a técnica de microagulhamento apresenta bons resultados em animais portadores dessa dermatopatia.

Conclusões

A técnica de microagulhamento mostrou bons resultados quanto a repilação dos animais, sendo assim uma alternativa viável nos casos de pacientes com o quadro alopécico X.

Referências Bibliográficas

BAPTISTA, A.B. **Avaliação do microagulhamento na terapêutica da alopecia X em cães da raça Spitz Alemão. Dissertação de Mestrado.** 2018.

DODDABALLAPUR, S. Microneedling with Dermaroller. **Journal of Cutaneous and Aesthetic Surgery**, v. 2, p. 110-111, 2009.

FERNANDES, D. Minimally Invasive Percutaneous Collagen Induction. Oral and Maxillofacial Surgery. **Clinics of North America**, v. 17, n. 1, p. 51–63, 2005.

FRANK, L.A., WATSON, JB. Alopecia X in a Pomeranian. Treatment of alopecia X with medroxyprogesterone acetate. **Veterinary Dermatology**. p. 624-627, 2013.

GROSS, T.L. Atrophic diseases of the adnexa. **Skin diseases of the dog and cat, clinical and histopathologic diagnosis**. Oxford: Blackwell Science Ltd., 2 ed, p. 494-496, 2005.

LIMA, E.V.A., LIMA, M. A., TAKANO, D. Microagulhamento: estudo experimental e classificação de injúria provocada – **Surgical & Cosmetic Dermatology**, v. 5, n. 2, 2013.

NUTTAL, T, HARVEY, R.G., MCKEEVER, P.J. Dermatoses Endócrinas. In: **A colour Handbook of Skin Diseases of**

the Dog and cat, Manson publishing Londres. 2ª ed., p. 250-252, 2009.

PARADIS, M.E., CERUNDOLO, R. An Approach to Symmetrical Alopecia in the Dog. In: **Manual of Small Animal Dermatology**. British Small Animal Veterinary Association. Barcelona, 2ª ed., p. 83-90, 2003.

ROSENKRANTZ, W. Hypothyroidism and other causes of non-inflammatory alopecias. In: **Proceedings of the Fifth World Congress of Veterinary Dermatology**, Viena, Austria, p. 118-125, 2004.

STOLL, S., DIETLIN, C., NETT-METTLER, C.S. Microneedling as a successful treatment for alopecia X in two Pomeranian siblings. **Veterinary Dermatology**, v. 26, p. 387-388, 2015.

ULTIMO, C. Alopecia X in Dogs: What is Black Skin Disease? In: **Pet MD**. Disponível em: <
<http://www.petmd.com/dog/conditions/alopecia-x-dogs-what-black-skin-disease>>
Acesso em: 12 de outubro de 2018.



This is an open-access article distributed under the terms of the Creative Commons Attribution

License