

## Tratamiento percutáneo de pseudoaneurisma postraumático de arteria pulmonar



### *Percutaneous treatment of post-traumatic pulmonary artery pseudoaneurysm*

Luis Fernández González\*, Roberto Blanco Mata, Koldobika García San Román, Juan Carlos Astorga Burgo, Aída Acín Labarta y Josune Arriola Meabe

Sección de Cardiología Intervencionista, Hospital Universitario de Cruces, Baracaldo, Vizcaya, España

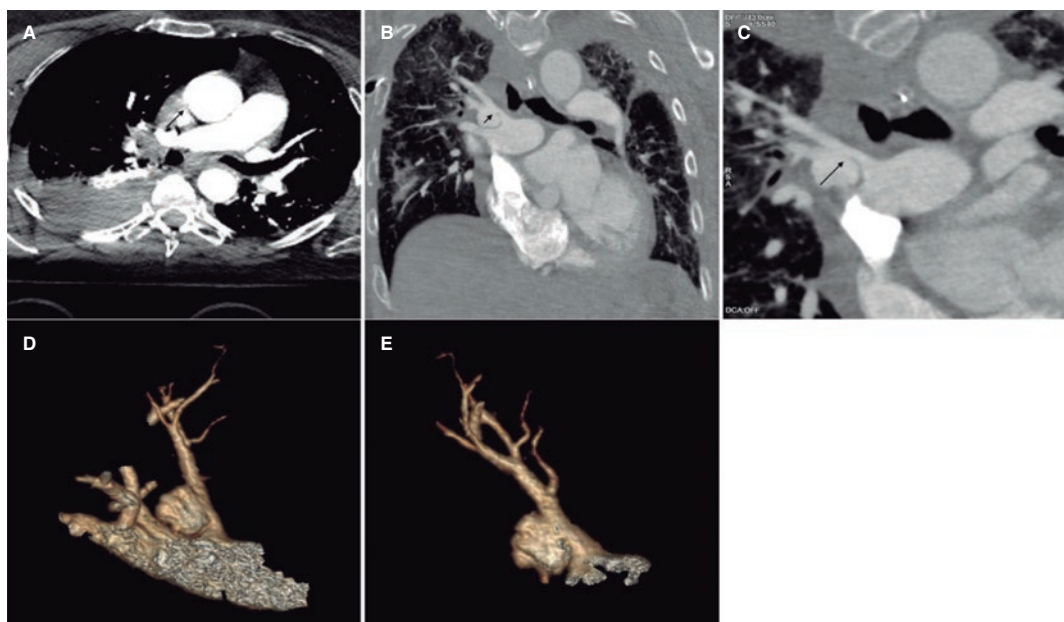


Figura 1.

Mujer de 68 años ingresada por politraumatismo tras precipitarse desde una gran altura. Mientras estaba conectada a ventilación mecánica presenta un cuadro de hemoptisis autolimitada sin afectación hemodinámica, por lo que se le realizan varias tomografías computarizadas (TC) que muestran un pseudoaneurisma de rama lobar superior derecha con unas dimensiones de 20 × 15 × 15 mm, sin datos de sangrado activo ni erosión, aunque con crecimiento progresivo (5 mm) en 3 TC sucesivas realizadas durante 5 días (figura 1, flechas). Dado el riesgo de rotura, se decide realizar una intervención percutánea para intentar el sellado del pseudoaneurisma. Se obtuvieron los consentimientos informados pertinentes.

En la angiografía se observa el pseudoaneurisma englobando la bifurcación de 2 ramas lobares (figura 2A, flecha; vídeo 1 del material adicional), no favorable para el sellado con *coils* o con tapón intravascular, y sin una zona adecuada para el implante de *stent* clara, por lo que se decide implantar un *stent* recubierto hacia la subdivisión superior para aislarlo. Con un catéter Judkins right 4 (Launcher, Medtronic, Estados Unidos) se consigue el sondaje selectivo avanzando una guía de 0,035 pulgadas. Seguidamente, se avanza una vaina Destination (Terumo, Japón) de 7 Fr, a través de la que se implanta un *stent* recubierto de ePTFE (politetrafluoroetileno expandido) Begraft (Bentley InnoMed, Alemania) de 6 × 28 mm y se posdilata la zona proximal del *stent* con un balón semidistensible Crystal Balloon (Balt, Francia) de 10 × 30 mm. En la comprobación angiográfica se observa la exclusión completa del pseudoaneurisma (figura 2B-F, flecha; vídeo 2 del material adicional). La paciente presenta buena evolución clínica y actualmente está asintomática, sin datos clínicos ni radiológicos de infarto pulmonar tras 6 meses de seguimiento.

#### \* Autor para correspondencia.

Correo electrónico: [luisfg82@hotmail.com](mailto:luisfg82@hotmail.com) (L. Fernández González).

Recibido el 21 de agosto de 2022. Aceptado el 17 de octubre de 2022. Online el 14 de noviembre de 2022.

Full English text available from: <https://www.recintervcardiol.org/en>.

2604-7306 / © 2022 Sociedad Española de Cardiología. Publicado por Permanyer Publications. Este es un artículo *open access* bajo la licencia CC BY-NC-ND 4.0.

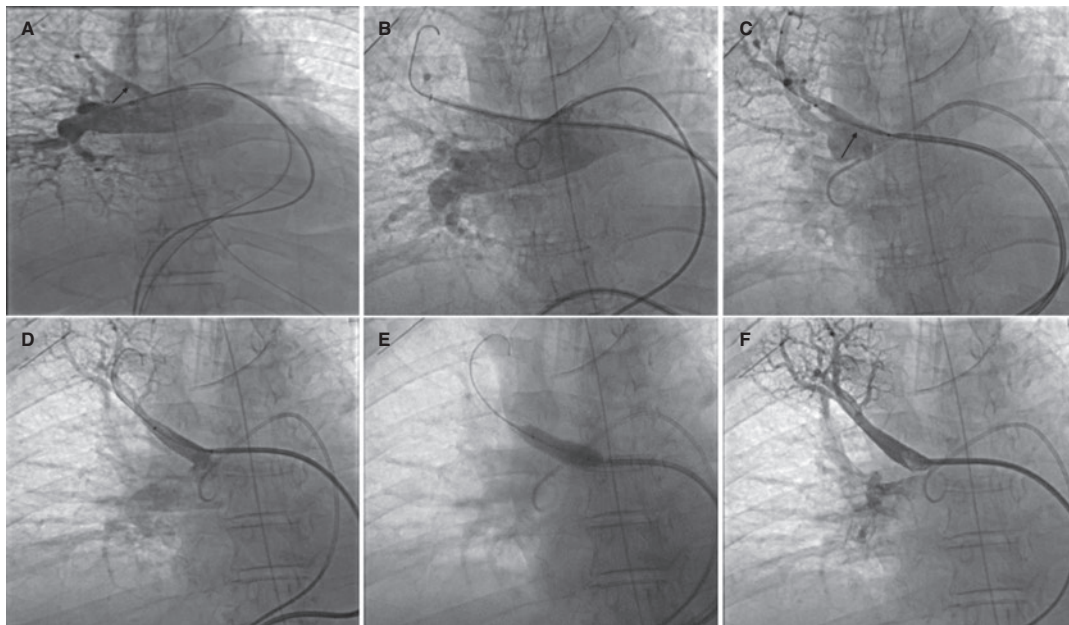


Figura 2.

#### FINANCIACIÓN

Ninguna.

#### CONTRIBUCIÓN DE LOS AUTORES

Todos los autores han contribuido en la elaboración del manuscrito.

#### CONFLICTO DE INTERESES

Los autores declaran no presentar ningún conflicto de interés en relación con el asunto del manuscrito.

#### MATERIAL ADICIONAL



Se puede consultar material adicional a este artículo en su versión electrónica disponible en <https://doi.org/10.24875/RECIC.M22000347>.