







■ REPORTE DE CASO

Síndrome de Sweet posinfeccioso


Postinfectious Sweet syndrome

Elvis Javier Ibáñez Franco¹ , Clara Andrea González Báez¹ , Arnaldo Benjamín Feliciano Aldama Caballero¹ , Victoria Rivelli de Oddone¹ , Teresita De Jesús Penayo Aguilera¹ , Mariam Gabriela Estigarribia Alvarez¹ , Camila Montoya Bueno² 

¹Ministerio de Salud Pública y Bienestar Social. Hospital Nacional. Servicio de Dermatología. Itauguá, Paraguay.

²Ministerio de Salud Pública y Bienestar Social. Hospital Nacional. Servicio de Anatomía Patológica. Itauguá, Paraguay.

Editor responsable: Raúl Real Delor. Universidad Nacional de Asunción, Paraguay. 

Evaluador: Ingrid Milva Rodríguez Servín. Universidad Nacional de Asunción, Paraguay. 

RESUMEN

El síndrome de Sweet es un tipo de dermatosis neutrofílica infrecuente, caracterizado por un cuadro febril agudo con aparición de lesiones en piel tipo pápulas y placas eritematosas y dolorosas, con neutrofilia periférica acompañante, que mejora con el uso de corticoides.

Se presenta el caso de una paciente de 22 años, con vitiligo como enfermedad de base, que acude por un cuadro de 1 semana de evolución de sensación febril no graduada y aparición insidiosa de lesiones en piel foto expuesta. Se realizó estudios laboratoriales e histopatológicos llegando al diagnóstico de síndrome de Sweet. Con los resultados de los estudios paraclínicos se inició tratamiento con corticoides sistémicos y tópicos con excelente respuesta.

Palabras claves: enfermedades de la piel, síndrome de Sweet, infecciones de las vías respiratorias.

ABSTRACT

Sweet syndrome is a rare type of neutrophilic dermatosis, characterized by an acute febrile picture with the appearance of painful erythematous papules and plaques on the skin, with accompanying peripheral neutrophilia, which improves with the use of corticosteroids.

The case of a 22-year-old patient, with vitiligo as the underlying disease, is presented. She attended for a 1-week history of ungraded feverish sensation and insidious appearance of lesions on photo-exposed skin. Laboratory and histopathological studies were carried out, leading to the diagnosis of Sweet syndrome. With the results of the paraclinical studies, treatment with systemic and topical corticosteroids was started with an excellent response.

Keywords: skin diseases, Sweet syndrome, respiratory tract infections

Artículo recibido: 20 julio 2023 **Artículo aprobado:** 5 septiembre 2023

Autor correspondiente:

Dr. Elvis Javier Ibáñez Franco

Correo electrónico: ibanezfrancoelvisjavier@gmail.com

 Este es un artículo publicado en acceso abierto bajo una Licencia Creative Commons CC-BY 4.0

INTRODUCCIÓN

El síndrome de Sweet es una enfermedad infrecuente que forma parte del grupo de las dermatosis neutrofílicas. El cuadro clínico consiste en la aparición de fiebre, neutrofilia y lesiones cutáneas características^(1,2). La etiología es desconocida, pero se ha relacionado a procesos infecciosos, neoplásicos y autoinmunitarios⁽¹⁾. Es más frecuente en pacientes del sexo femenino (relación 4 a 1) y se presenta por lo general a mediana edad^(2,3).

El diagnóstico consiste en hallazgos clínicos e histopatológicos⁽³⁾. En la histología se observa un infiltrado neutrofílico difuso y perivascular, sin necrosis fibrinoide, sin vasculitis⁽⁴⁾. El tratamiento consiste en el uso de esteroides por vías sistémica y tópica con excelente respuesta. Otros medicamentos utilizados son la dapsona, la doxiciclina, la talidomida y la ciclosporina, que se reservan para los casos corticorresistentes⁽³⁾.

PRESENTACIÓN DEL CASO

Se presenta el caso de un paciente de sexo femenino de 22 años, con vitíligo de base desde hace 1 año en tratamiento con fototerapia en nuestro servicio.

Acude a urgencias por un cuadro de 5 días de evolución de sensación febril no graduada, sin predominio de horario, que cede con ingesta de paracetamol, y por lesiones en piel de 24 horas de evolución de aparición insidiosa tipo pápulas pseudovesiculosas eritematosas y muy dolorosas localizadas en región anterior del tórax, hombros y frente (figura 1).

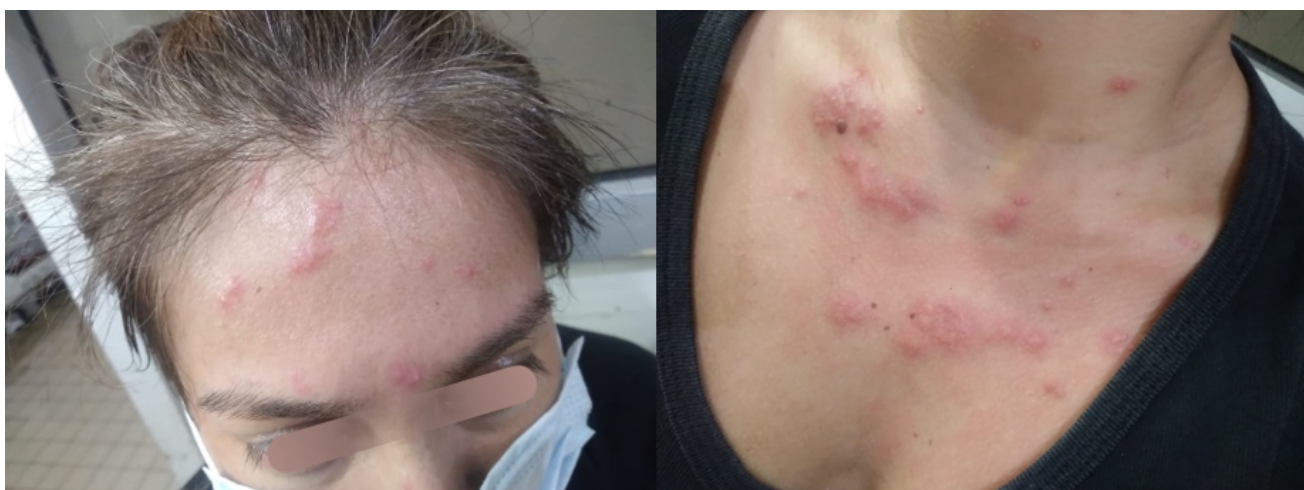

Figura 1. Pápulas y placas eritematosas de aspecto pseudovesiculosas agrupadas en ramillete y distribuidos en región frontal y escote.

Niega otros síntomas acompañantes. Refiere un cuadro de síntomas respiratorios superiores 15 días antes del inicio del cuadro febril y recibió tratamiento con α -amilasa, resolviéndose el cuadro al quinto día de enfermedad.

Es tratada en dicha consulta con aciclovir vía oral y tópica en contexto de herpes zóster, pero ante el empeoramiento y confluencia de lesiones acude a nuestro servicio al tercer día del tratamiento con dicho antiviral. Al examen físico, los signos vitales durante la consulta se encuentran en rango. A nivel cutáneo, se constatan placas eritematosas sobreelevadas de límites netos y bordes irregulares ubicadas en región anterior del tórax, hombros y región frontal (figura 2).

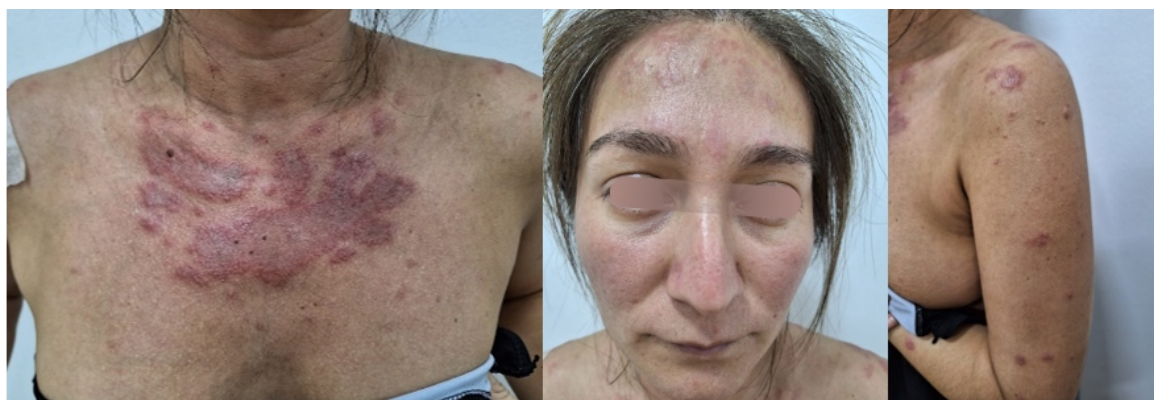

Figura 2. Placas eritematosas de límites netos y bordes regulares ubicadas en región anterior del tórax, hombros y región frontal.

Se plantean los siguientes diagnósticos: erupción poliforma solar, síndrome de Sweet y lupus cutáneo. Se solicita laboratorio y anatomía patológica. A nivel laboratorial se constata ligera anemia hemoglobina 11,2 g/L, leucocitos 11.500/mm³, neutrófilos 80%, VSG 50 mm/h, perfil colagénico negativo y marcadores tumorales negativos.

En la anatomía patológica se encuentran hallazgos compatibles con dermatosis neutrofílica tipo síndrome de Sweet (figura 3).

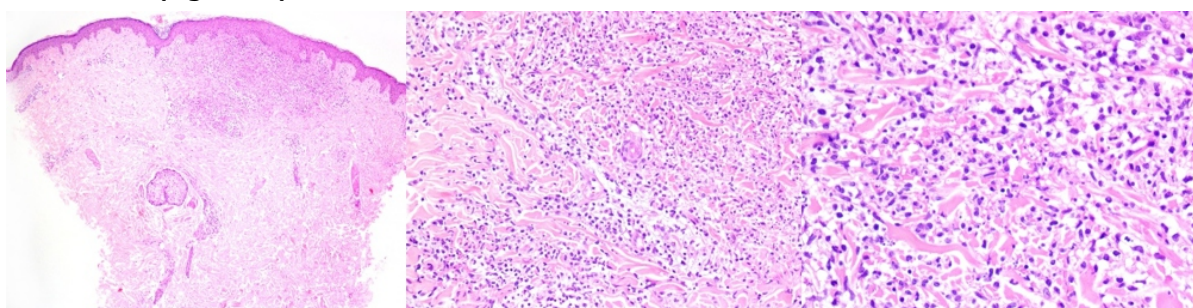


Figura 3. Epidermis: acantosis leve crestas interpapilares e hiperqueratosis de tipo ortoqueratótico. En la dermis papilar, subpapilar y reticular: vasos sanguíneos dilatados y congestivos rodeados de infiltrado perivascular neutrofílico y escasos linfocitos. Sin evidencia de vasculitis.

Se inicia tratamiento con prednisona 1 mg/kg/día por 2 semanas y corticoide tópico (betametasona), mostrando mejoría de lesiones en su control a las 2 semanas de tratamiento (fig 4).

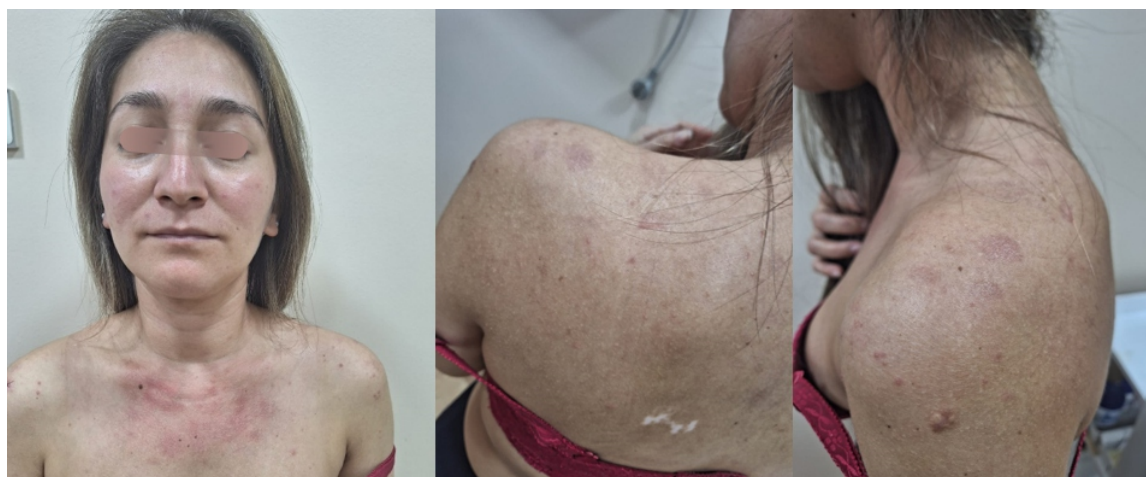

Figura 4. Atenuación y aplanamiento de placas observadas previamente.

Acude a control un mes después de terminado el tratamiento, sin evidencia de lesiones activas en piel, y hasta la fecha se encuentra sin recidiva.

DISCUSIÓN

El síndrome de Sweet o dermatosis neutrofílica febril aguda es una patología infrecuente, que se presenta generalmente en mujeres de edad mediana (relación 4:1), que puede aparecer en contexto posinfeccioso, neoplásico y autoinmunitario, incluso pudiendo ser idiopático⁽⁵⁾.

Los casos clásicos de este síndrome se presentan con fiebre y aparición de lesiones tipo pápulas y placas eritematosas, dolorosas y no pruriginosas, de manera simétrica, en rostro, hombros, y tronco superior⁽⁵⁾.

Nuestra paciente se presentó con esta secuencia de signos y síntomas clásicos, pero fueron planteados otros diagnósticos como erupción poliforma solar y lupus cutáneo, los cuales fueron descartados con el retorno de laboratorio específico y la histopatología. Otros diagnósticos diferenciales a tener en cuenta son la vasculitis leucocitoclástica, pioderma gangrenoso, enfermedad de Behcet, linfomas cutáneos, leucemia cutis y metástasis cutáneas⁽⁶⁾.

En cuanto al diagnóstico de síndrome de Sweet se necesita de estudios paraclínicos y los datos de la historia clínica. Existen criterios diagnósticos que se dividen en mayores: 1) aparición súbita de placas o nódulos eritematosos y dolorosos, y 2) infiltración dérmica de neutrófilos sin vasculitis; y criterios menores: 1) pródromos de fiebre o proceso infeccioso, 2) leucocitosis, 3) asociación de síntomas acompañantes (artralgias, conjuntivitis, fiebre o neoplasia subyacente), 4) respuesta a los corticoides sistémicos, y 5) aumento de la eritrosedimentación. Se requieren 2 criterios mayores y >2 criterios menores para el diagnóstico⁽⁷⁾. Entre los síntomas y signos acompañantes, la fiebre, la leucocitosis y las artralgias fueron los más frecuentes en una revisión de serie de casos⁽¹⁾. En nuestra paciente se cumplieron los 2 criterios mayores y 4 de los criterios menores, haciéndose de esa manera el diagnóstico de síndrome de Sweet.

Con los estudios de laboratorio de rutina, perfil colagénico y marcadores tumorales, además del examen físico minucioso, fueron descartadas otras causas posibles de este síndrome, proponiendo la etiología posinfecciosa como la causante. Lastimosamente no se contó con estudios de laboratorio específicos como PCR para identificar al agente infeccioso responsable del cuadro respiratorio que inició esta dermatosis.

El tratamiento con corticoide sistémico y tópico es considerado el esquema de primera elección para el síndrome de Sweet⁽⁴⁾. La dosis de prednisona es 1 mg/kg/día durante 2 a 6 semanas, según la respuesta clínica. En nuestra paciente se inició dicha dosis durante 2 semanas y, aunque hubo retraso en el tratamiento por la demora en la consulta en nuestro servicio, mostró mejoría importante de las lesiones por lo que se decidió no continuar con corticoide oral pero sí con corticoide tópico durante 2 semanas más, mostrando resolución total de lesiones.

Como se ha mencionado, el síndrome de Sweet es una dermatosis infrecuente, siendo este caso el cuarto diagnosticado en los últimos 10 años en nuestro servicio de Dermatología. A pesar de la infrecuencia, el internista debe tener presente este diagnóstico en pacientes con cuadro febril agudo y aparición de lesiones en piel tipo placas eritematosas y dolorosas típicas.

Conflictos de interés

Los autores declaran no contar con conflictos de interés.

Financiamiento

El presente reporte de caso no requirió financiación.

Contribución de los autores

Todos los autores han participado de la redacción de este artículo y han dado su consentimiento para la publicación

REFERENCIAS BIBLIOGRÁFICAS

1. Calvo Catalá J, Pérez Silvestre J, Campos Fernández C, Sánchez Carazo J, Rueda Cid A, González-Cruz Cervellera MI, Pastor Cubillo MD. Síndrome de Sweet. Revisión de 27 casos. Rev Sociedad Val Reuma [Internet]. 2011 [citado 4 Jul 2023];4(1):13-7. Disponible en: [file:///C:/Users/Acer/Downloads/Dialnet-SindromeDeSweet-3441478%20\(1\).pdf](file:///C:/Users/Acer/Downloads/Dialnet-SindromeDeSweet-3441478%20(1).pdf)
2. Villarreal-Villarreal CD, Ocampo-Candiani J, Villarreal-Martínez A. Sweet Syndrome: A Review and Update. Actas Dermosifiliogr [Internet]. 2016 [cited 2023 Jul 4]; 107(5):369-78. Available from: <https://www.actasdermo.org/en-linkresolver-sweet-syndrome-a-review-update-S000173101500558X>
3. Camacho LC, Del Río D, Ruiz AC. Síndrome de Sweet: reporte de un caso y revisión de la literatura. Rev Asoc Colomb Dermatol [Internet]. 2017 [citado 5 Jul 2023];25(2):154-9. Disponible en: <https://revista.asocolderma.org.co/index.php/asocolderma/article/view/12>. doi: <https://doi.org/10.29176/2590843X.12>
4. Aldama Caballero A. Síndrome de SWEET. A propósito de 1 caso. An Fac Cienc Méd [Internet]. 2021 [citado 5 Jul 2023];54(3):155-60. Disponible en: http://scielo.iics.una.py/scielo.php?script=sci_arttext&pid=S1816-89492021000300155&lng=en&nrm=iso&tlng=es
5. Rodríguez L, Di Martino-Ortiz B, Lezcano L, Rodríguez-Masi M, Knopfmacher O, Bolla-de Lezcano L. Síndrome de Sweet. Descripción de un caso idiopático. Dermatol Perú [Internet]. 2012 [citado 5 Jul 2023];23(2):113-6. Disponible en: chrome-extension://efaidnbnmnnibpcajpcglclefindmkaj/https://sisbib.unmsm.edu.pe/bvrevistas/dermatologia/v23_n2/pdf/a07v23n2.pdf
6. Calderón H P, Aguila B V, Monfredi S J. Síndrome de Sweet: revisión de la literatura a propósito de un caso. Rev Hosp Clín Univ Chile [Internet]. 2017 [citado 4 Sep 2023];28(2):85-9. Disponible en: <https://boletincorteidh.uchile.cl/index.php/RHCUC/article/view/70590>
7. Del Pozo Losada J. Síndrome de Sweet. Semin Fund Esp Reumatol [Internet]. 2008 [citado 5 Jul 2023];9(3):176-83. Disponible en: <https://www.elsevier.es/es-revista-seminarios-fundacion-espanola-reumatologia-274-articulo-sindrome-sweet-13124914>