

Extirpación de GIST gástrico con cirugía laparoscópica mediante puerto único transgástrico

Single port transgastric surgery in gastric Gastrointestinal Stromal Tumor (GIST) removal

A. Bellido-Luque, J. Bellido-Luque, A. Tejada-Gómez, J. Gómez-Menchero, J.M. Suárez-Grau, M. Sánchez-Ramírez, I. Alarcón, S. Morales-Conde

Hospital Quirónsalud Sagrado Corazón. Sevilla.

RESUMEN

La cirugía laparoscópica intragástrica mediante puerto único es una alternativa a la cirugía laparoscópica convencional, con la ventaja de realizar una única incisión en la pared gástrica para llevar a cabo la cirugía y la extracción de la pieza posteriormente. Estaría indicada en tumores que afectan la mucosa y submucosa de la cara posterior del estómago, evitando una exéresis completa de la pared gástrica. Presentamos el caso de paciente afecto de un tumor del Estroma Gastrointestinal situado en cara posterior del antro gástrico, y su extirpación completa mediante puerto único transgástrico.

Palabras clave: GIST, cirugía de puerto único, cirugía gástrica mínimamente invasiva.

ABSTRACT

Single port laparoscopic intragastric surgery is an alternative to conventional laparoscopic surgery, with the advantage of performing a single incision in the gastric wall to perform the surgery and the specimen removal later. It would be indicated in tumors that affect the mucosa and submucosa of the posterior surface of the stomach, avoiding a complete excision of the gastric wall. We present the case of a patient affected by a Gastrointestinal Stromal tumor located on the posterior surface of the Antrum, and its complete removal through a single transgastric port.

Keywords: GIST, single port surgery, minimally invasive gastric surgery.

INTRODUCCIÓN

El abordaje laparoscópico de las lesiones localizadas en el estómago se ha ido diversificando y ampliando en virtud del avance tecnológico ofrecido por la industria en cuanto al desarrollo de nuevos instrumentos y materiales.

Así, en la cirugía de las lesiones gástricas y dependiendo de su tamaño, localización y naturaleza benigna o no, disponemos de varias vías de abordaje: cirugía laparoscópica extra-gástrica, cirugía laparoscópica transgástrica y procedimientos endogástricos, bien por cirugía laparoscópica convencional o bien por una única incisión, utilizando los dispositivos de puerto único disponibles.

CASO CLÍNICO

Presentamos el caso clínico de una paciente de 68 años que consulta por anemia que se objetiva en una analítica rutinaria.

Se realiza colonoscopia que es informada como normal excepto por la existencia de divertículos en colon sigmoide, no complicados. Se solicita endoscopia digestiva alta en la que se describe imagen submucosa de aproximadamente 2 cm ulcerada en su superficie, localizada en cara posterior del antro gástrico, sugestivo de GIST. Estos hallazgos se confirman en el TAC abdominal.

Ecoendoscopia: en cara posterior de cuerpo gástrico en su unión con antro se observa lesión submucosa hipocogénica, con refuerzo posterior de 18 mm, rodeada mucosa normal y que interesa a la muscularis mucosae. Se tatúa con tinta china y no se realizan biopsias. No adenopatías.

Con la sospecha diagnóstica de GIST de cara posterior gástrico se realiza mediante puerto único transgástrico, resección submucosa de dicha tumoración.

Se practica una incisión transversal a través del ombligo de 5 cm accediendo a la cavidad abdominal. Se identifica la cara anterior del cuerpo gástrico donde se realiza una gastrotomía vertical en la que se introduce el dispositivo del puerto único (Triport Plus, Olympus) con

CORRESPONDENCIA

Juan Bellido Luque
Hospital Quirónsalud Sagrado Corazón
C/ Rafael Salgado, 3
41013 Sevilla
j_bellido_l@hotmail.com

el que se fija la pared gástrica y pared abdominal a través de la incisión umbilical. Se procede a la insuflación de CO₂ intragástrico y se utiliza como material quirúrgico una cámara 5 mm 30^a, pinzas atraumática roticulator, y material de 5 mm estándar.

Una vez identificado el tumor, que previamente ha sido tintado mediante endoscopia, se procede a la extirpación submucosa del mismo mediante Ligasure 5 mm blunt tip, respetando la capa muscular. En nuestro caso se opta por no suturar el defecto mucoso ya que la tumoración mide solo 2 cm.

La pieza se extrae a través del dispositivo y la intervención concluye cerrando la gastrotomía con sutura continua reabsorbible a través de dicho dispositivo.

La evolución clínica postoperatoria es favorable, iniciándose la tolerancia a líquidos a las 24 horas, reintroduciendo a las 48 horas la dieta oral progresiva, siendo dado de alta sin incidencias a las 72 horas de la intervención. La Anatomía Patológica confirma el diagnóstico de GIST.

DISCUSIÓN

Las lesiones benignas gástricas pueden ser resecaadas mediante tres abordajes laparoscópicos diferentes: cirugía exogástrica, transgástrica o endogástrica. El tamaño de la lesión, la localización y el tipo de crecimiento son los parámetros a manejar para elegir el tipo de abordaje.

La principal indicación de la cirugía transgástrica son las lesiones mucosas y submucosas, benignas o premalignas, que no pueden ser extirpadas endoscópicamente.

La cirugía laparoscópica exogástrica es útil para los tumores localizados en cara anterior gástrica, antro y curvatura menor. En ella la resección del tumor, así como el cierre del estómago, se realiza en el mismo acto quirúrgico, utilizando endograpadoras, siendo el riesgo de contaminación mínimo al no abrir el estómago¹.

No obstante, este tipo de abordaje laparoscópico no es útil en el caso de lesiones localizadas en píloro, cara posterior gástrica y en aquellas otras próximas a la unión gastroesofágica donde se relacionan con mayor tasa de morbilidad sobre todo en lo que afecta a las estenosis y deformaciones postoperatorias.

Para estas localizaciones, la cirugía laparoscópica transgástrica facilita tanto la localización como la extirpación de las mismas. Como contrapartida, implica la realización de una gastrotomía a través de la cual se realiza, vía puerto único, la extirpación y extracción de la lesión. Dicha gastrotomía no está exenta de morbilidad, como el sangrado o la contaminación peritoneal secundaria².

Mediante la cirugía transgástrica con puerto único, podemos extirpar lesiones endofíticas directamente en la luz gástrica, con excelentes resultados cosméticos y mediante una única incisión de pequeño tamaño umbilical.

La cirugía laparoscópica transgástrica descrita por Ohashi, consiste en la introducción directa, a través de la pared anterior gástrica, de los instrumentos laparoscópicos, facilitando la visión directa y el acceso a la lesión, minimizando la agresión gástrica y facilitando el cierre de la misma. La combinación de este procedimiento con la endoscopia intraoperatoria facilita la misma evitando el uso de puertos accesorios.

La insuflación del estómago por parte del endoscopista facilita la introducción de los trocares intragástricos^{2,3}.

Una de las dificultades técnicas de este abordaje es la introducción de los trocares y el mantenimiento de los mismos fijos en la pared gástrica, que obliga a la utilización de trocares con dispositivos específicos para tal fin.

La extracción de la pieza puede ser complicada en el caso de lesiones de gran tamaño, lo cual obliga bien a incrementar el tamaño del orificio de los trocares, bien a la extracción de la pieza por el endoscopista.

Mediante el abordaje transgástrico utilizando un dispositivo de puerto único, se evitan las múltiples punciones gástricas para los trocares, así como la utilización de trocares con dispositivos de sujeción especiales.

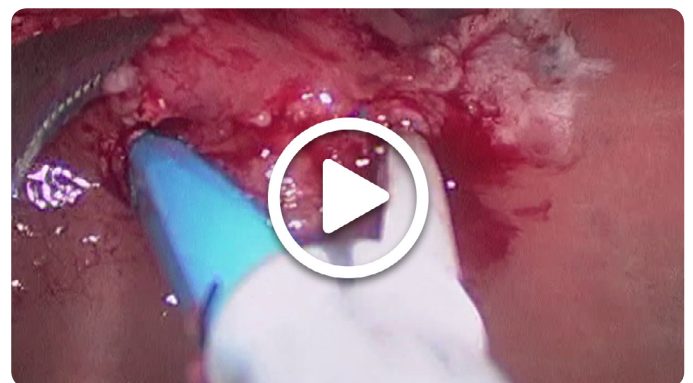
El dispositivo utilizado Triport Plus de Olympus, permite la utilización de tres instrumentos además de contar con orificio diferente para la introducción de la cámara.

La introducción del mismo a través de la gastrotomía se realiza directamente, no precisando de la realización previa de un neumostómago.

El método de fijación del dispositivo evita las fugas del neumostómago y mantiene fija la pared anterior gástrica a la pared abdominal, con lo que la cantidad del gas insuflado es menor y por tanto el malestar postoperatorio se reduce².

Otra ventaja de la utilización de este abordaje es que el tamaño del puerto único permite la extracción de piezas de gran tamaño sin ampliar la incisión.

El cierre del defecto en la mucosa tras la extirpación es aconsejable, sobre todo en casos de lesiones extensas, ya que facilita la precoz cicatrización y la disminución del uso de inhibidores de la bomba de protones. Dicho cierre se complica en el caso de la utilización del puerto único debido a la limitación en la triangulación.



BIBLIOGRAFÍA

- Choi C.L., Lee S.H., Hwang S.H., Kim D.H., Jeon T.Y., Kim D.H., Park D.Y. (2016). Various features of laparoscopic tailored resection for gastric submucosal tumors: a single institution's result for 168 patients. *Surg. Endosc.* 30:1450-1458.
- Morales-Conde S., Aklarcon I., Ortiz-Moyano C., Barranco A., Padillo F.J., Socas M., (2013). Assisted single incision surgery for gastric leiomyoma of the esophagogastric junction. *Case Rep. Gastrointest. Med.* 2013:391430.
- Manuel A., Hernández A., Bartomeu A., Ruiz de Adana J.C., (2016) Cirugía laparoscópica intragástrica: una opción en lesiones gástricas no resecaables endoscópicamente. *Cir. Esp.* 94:175-178.