



# REVISTA ODONTOLOGÍA

## Membrana dérmica acelular e injerto gingival libre en cirugía plástica

### periodontal: reporte de 2 casos

## Acellular dermal membrane and free gingival graft in periodontal plastic surgery: report of 2 cases

Eilien Tovío-Martínez<sup>1-a</sup> | Samuel Urbano-del-Valle<sup>2-b</sup> | Antonio Díaz-Caballero<sup>3-c</sup> |  
Alejandra Herrera-Herrera<sup>4-d</sup> | Natalia Crescente-Pertuz<sup>5-e</sup>

1. ID Odontóloga. Especialista en Estomatología y Cirugía Oral de la Universidad de Cartagena, Colombia. Investigadora grupo GITOUIC.

2. ID Odontólogo. Especialista en Estomatología y Cirugía Oral de la Universidad de Cartagena, Investigador grupo GITOUIC. Residente de cuarto año de Cirugía Oral y Maxilofacial, Universidad de Antioquia, Colombia.

3. ID Odontólogo. PhD, Msc, Esp. Profesor Universidad de Cartagena, Colombia. Director grupo de investigación GITOUIC. Facultad de Odontología, Universidad de Cartagena, Colombia.

4. ID Odontóloga. Especialista en periodoncia, Msc en farmacología clínica. Universidad de Cartagena, Colombia.

5. ID Odontóloga. Especialista en Periodoncia de la Universidad Metropolitana, Colombia.

#### HISTORIAL DEL ARTÍCULO

Recepción: 04-02-2022

Aceptación: 30-03-2022

Publicación: 30-01-2023

#### PALABRAS CLAVE

Periodoncia, Recesión Gingival, Pérdida de Inserción Periodontal, Regeneración Tisular Guiada, Periodontal (MeSH)

#### KEY WORDS

Periodontics, Gingival Recession, Periodontal Attachment Loss, Guided Tissue Regeneration, Periodontal (DeCS).

#### ORCID

<sup>a</sup> <https://orcid.org/0000-0003-3702-2791>

<sup>b</sup> <https://orcid.org/0000-0002-5773-8642>

<sup>c</sup> <https://orcid.org/0000-0001-9693-2969>

<sup>d</sup> <https://orcid.org/0000-0001-5830-5868>

<sup>e</sup> <https://orcid.org/0000-0001-9363-0615>

#### CORRESPONDENCIA AUTOR

FACULTAD DE ODONTOLOGÍA, UNIVERSIDAD DE  
CARTAGENA, COLOMBIA

E-MAIL: [ETOVIO@UNICARTAGENA.EDU.CO](mailto:ETOVIO@UNICARTAGENA.EDU.CO)

#### RESUMEN

**Introducción:** Entre los principales motivos de consulta odontológica se encuentran las recesiones gingivales, las cuales provocan molestias estéticas y en la mayoría de los casos, producen hipersensibilidad dentinaria, obligando al paciente a cambiar su alimentación y cepillado inadecuado. Es por esto que se han implementado diversas técnicas quirúrgicas para solucionar los problemas que afectan a los pacientes, siendo la técnica de injerto gingival libre la más utilizada, demostrando excelentes resultados, así como otras técnicas como la membrana dérmica acelular. **Objetivo:** mostrar la utilidad de la membrana dérmica acelular e injerto gingival libre en 2 procesos para el recubrimiento de recesiones gingivales. **Caso clínico:** se presentan 2 casos clínicos, en los cuales se realiza cirugía plástica periodontal, utilizando diferentes técnicas quirúrgicas en las regiones anterior y posteroinferior, con un seguimiento clínico de 1 año y consecuentemente promoción en salud de los tejidos periodontales, teniendo en cuenta la importancia de realizar un buen diagnóstico y plan de tratamiento, según las necesidades del paciente. **Conclusión:** la utilidad de la membrana dérmica acelular e injerto gingival en el recubrimiento de recesiones gingivales es una opción para pacientes con características únicas, no solo desde el punto de vista clínico, sino también desde el punto de vista estético y de satisfacción del paciente, aun así, se considera pertinente realizar más investigaciones acerca del tema para verificar estos resultados.

#### ABSTRACT

**Introduction:** Among the main reasons for dental consultation are gingival recessions, which cause aesthetic discomfort and in most cases, produce dentin hypersensitivity, forcing the patient to change their diet and inadequate brushing. For this reason, various surgical techniques have been implemented to solve the problems that affect patients, the free gingival graft technique being the most widely used, demonstrating excellent results, as well as other techniques such as acellular dermal membrane. **Objective:** to show the usefulness of the acellular dermal membrane and free gingival graft in 2 processes for the coverage of gingival recessions. **Clinical case:** 2 clinical cases are presented, in which periodontal plastic surgery was performed, using different surgical techniques in the anterior and posteroinferior regions, with a 1-year clinical follow-up and consequently health promotion of periodontal tissues, taking into account the importance of making a good diagnosis and treatment plan, according to the needs of the patient. **Conclusion:** the utility of the acellular dermal membrane and gingival graft in the coverage of gingival recessions is an option for patients with unique characteristics, not only from the clinical point of view, but also from the aesthetic point of view and patient satisfaction. Even so, it is considered pertinent to carry out more research on the subject to verify these results.

## INTRODUCCIÓN

En la recesión gingival, se presenta una pérdida del tejido blando. Dicha pérdida da lugar a la exposición parcial por desplazamiento, a partir del margen gingival hacia el nivel apical respecto a la línea amelocementaria. Generalmente va desde el tercio superior alrededor de la raíz, pudiendo estar delimitada a un solo diente o bien se presenta en ciertas ocasiones de manera generalizada.

La etiología es multifactorial, la cual puede estar asociada a factores traumáticos, anatómicos, patológicos, hábitos del paciente, entre otros<sup>1</sup>. En cuanto a su ubicación, esta suele ocurrir principalmente a nivel vestibular de caninos y premolares de la región maxilar, seguida de los incisivos de la región mandibular<sup>2</sup>.

Existen diferentes clasificaciones las cuales han sido descritas para las recesiones gingivales, sin embargo, la clasificación más citada en la literatura es Miller 1985, aun así, está la de

Sullivan y Atkins, Smith en 1997, Mahajan en 2010, El Cairo y cols en el 2011, siendo esta última la más actual<sup>3</sup>. Al analizar los métodos de clasificación entre el Cairo y Miller se puede destacar que con la primera se puede realizar un diagnóstico de la recesión más efectivo tanto en las superficies vestibulares como las de palatino o lingual, entre tanto con la clasificación de Miller tiene algunas restricciones<sup>4,5</sup>.

Clínicamente se observa pérdida de inserción del tejido periodontal, produciéndose retracción gingival y pérdida de papilas interdentales por pérdida ósea. Como resultado, ocurre la exposición de la raíz y, por lo tanto, la exposición va desde los túbulos dentinarios, generando sensibilidad a los estímulos mecánicos, térmicos y químicos<sup>5</sup>.

Se han propuesto diversas técnicas quirúrgicas para abordar las recesiones que se presentan en cualquier región de la boca. La técnica quirúrgica más utilizada como tratamiento, para realizar un aumento de espesor a partir de tejido queratinizado es el injerto gingival libre. Este también se utiliza para eliminar la inserción de ortodoncia y aumentar la profundidad del vestíbulo<sup>6</sup>. Existen otras técnicas para tratar la recesión gingival, tal

es el caso de la membrana dérmica acelular, la cual se obtiene de origen porcino, siendo removida de su dermis, con el fin de remover los componentes celulares y aprovechar fibras elásticas, colágeno tipo I y vasos sanguíneos<sup>7</sup>.

El objetivo de este trabajo es mostrar la utilidad de la membrana dérmica acelular e injerto gingival libre en 2 procesos para el recubrimiento de recesiones gingivales, teniendo en cuenta la importancia de realizar un buen diagnóstico y plan de tratamiento, según las necesidades del paciente.

## PRESENTACIÓN DE CASOS

### Caso 1

Paciente femenina de 42 años sin antecedentes sistémicos de interés, quien acude a consulta por presentar hipersensibilidad dentinaria, así como problemas estéticos en sector posteroinferior derecho, a nivel de dientes 43, 44, 45 y 46, clínicamente a nivel cervical de coronas. Se observa abrasión dental, acompañada de recesión gingival. Radiográficamente se observa un reborde interdental con pérdida ósea, con recesiones clase II y III de Miller (Figura 1 A, B y C). Por ello, se decidió realizar un procedimiento de cobertura radicular múltiple con matriz dérmica acelular (Figura 2).

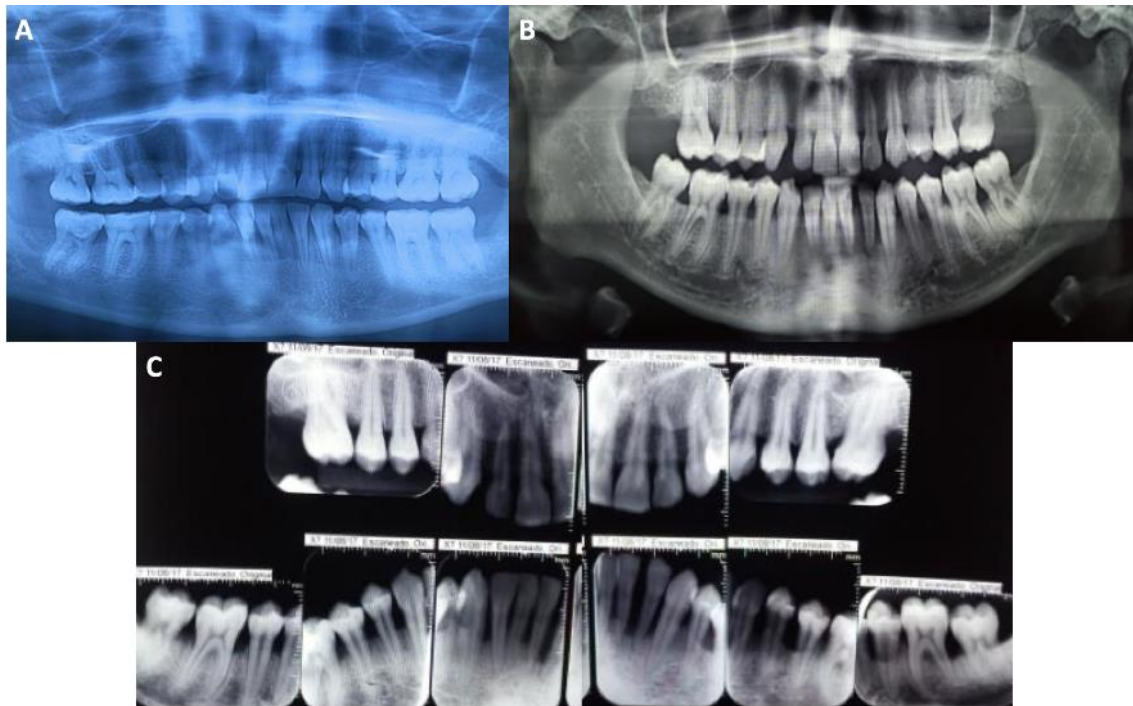
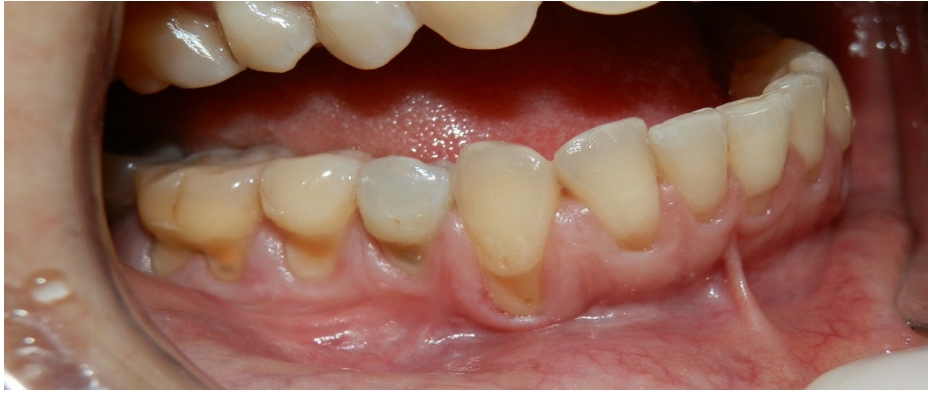

Figura 1. (A, B y C): Radiografía panorámica y periapical caso 1 (A) y caso 2 (B y C).

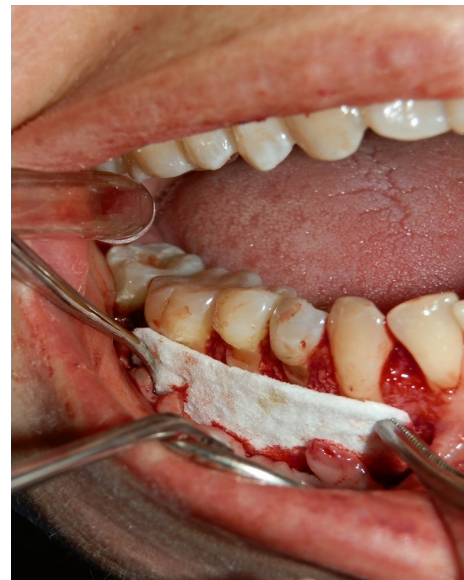

**Figura 2.** Dientes posteriores inferiores con recesos gingivales tipo Miller clase II y III.

Nos reunimos con la paciente, a quien le explicamos en detalle las implicaciones, ventajas y desventajas de este tratamiento, así como posibles alternativas al mismo. Luego de hablar con ella y solo después de que firmó un consentimiento informado, procedimos a realizar la intervención.

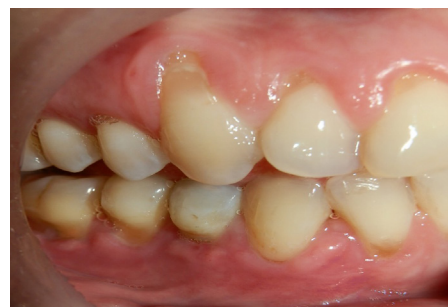Luego de asepsia y antisepsia, colocación de campo quirúrgico, se procede a realizar aspiración, colocación de la técnica anestésica infiltrativa a nivel de dientes 43, 44, 45 y 46. Se procede a realizar raspado y cubrimiento radicular, mediante la técnica modificada del injerto gingival sin tensión, seguidamente realizamos el levantamiento de colgajo envolvente mucoperióstico de espesor total, nivelar aproximadamente 3 milímetros, 4 mm hasta la punta de la papila entre el incisivo lateral al canino y primer premolar al segundo premolar derecho, evitando hacer esto entre las papilas atribuidas a los dientes 43 a 44 y 45 a 46, de esta manera se evita la retracción del colgajo y se asegura la irrigación local al injerto adyacente. Posteriormente se desepitelizan los tejidos papilares remanentes a nivel vestibulocoronal, para alojar el colgajo. Luego de ello se realizan incisiones sulculares alrededor de cada diente, facilitando así la movilización fuera del colgajo, elevación del injerto se lleva a cabo; las papilas interdentes, se recorta la matriz para cubrir la extensión de ésta, con una dimensión vertical aproximada de 7 a 8 mm, para posteriormente insertar la membrana en el lecho quirúrgico (figura 3).

Finalmente, se sutura individualmente con 5/0 ácido poliglicólico. El injerto no debe exponerse ni extenderse a los lechos vasculares a nivel papilar ni coronalmente a cada una de las uniones cemento-esmalte.



**Figura 3.** Colocación de la membrana dérmica celular en el sector posteroinferior para solucionar el defecto.

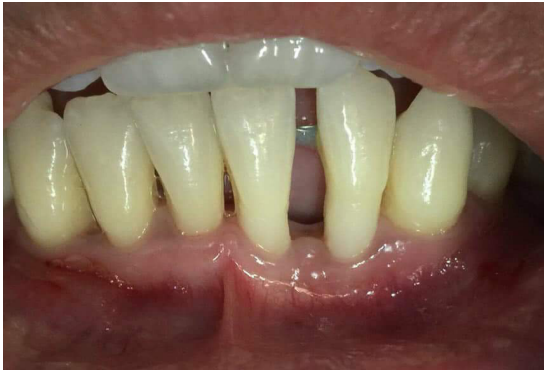Se realiza control a los 8 días, no hay signos de infección ni inflamación, puntos en posición, los cuales se retiran a los 15 días, por otro lado, se dan recomendaciones al paciente para mejorar la técnica de cepillado. En control a las 12 semanas se observa buen proceso de cicatrización y evidente mejoría de la recesión gingival, con mejoría de la hipersensibilidad dentaria (figura 4).



**Figura 4.** Control postoperatorio a los 3 meses, se observa la mejoría en la recesión gingival.

## Caso 2

Paciente femenino de 21 años de edad, con buen estado general y sin alteración sistémica alguna, que acude a consulta por motivos estéticos en sector anteroinferior izquierdo a nivel de los dientes 31 y 32, al examen intraoral se observa recesión gingival tipo Miller II y III, con un frenillo labial inferior corto, por lo que se decidió realizar injerto gingival libre y frenilectomía labial inferior para aumentar el espesor del tejido queratinizado.

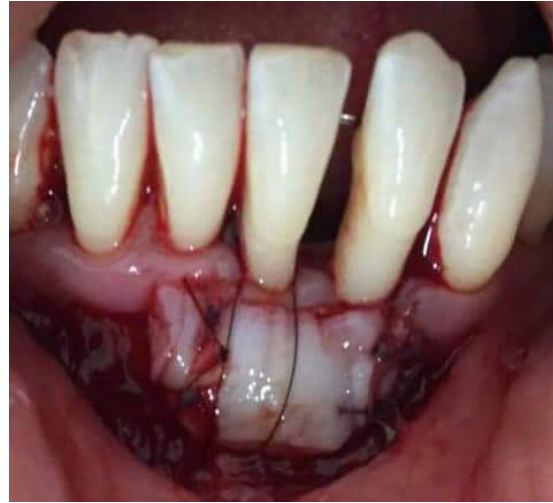

**Figura 5.** Órganos dentarios anteroinferiores con recesiones gingivales tipo Miller clase II y III.

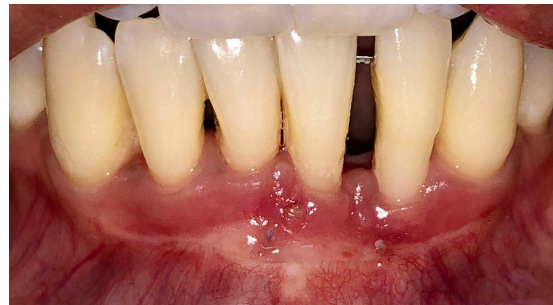Después de firmar un consentimiento informado, se procede con la operación de la paciente. Se empieza con procedimientos de asepsia y antisepsia, colocación del campo quirúrgico. Como segunda fase se realiza la aspiración y luego se coloca técnica anestésica infiltrativa sellante, para continuar con el raspado y alisado radicular. Se realizan incisiones papilares apicales entre los dientes 41, 31, 32 y 33, seguidos de los inferiores.

Posteriormente, se continúa con la Frenilectomía labial, para lo cual se realizó un colgajo de espesor parcial debido a que el biotipo periodontal era delgado. Una vez obtenido el lecho receptor se obtiene injerto gingival libre de paladar, para continuar fijándolo con suturas de injerto papilar. Para esta maniobra se comienza con suturas horizontales y circunferenciales para evitar la contracción inicial. que se da en injerto, y así comprimir el injerto gingival libre, todo esto se realiza con ácido poliglicólico 5/0 (figura 6).

Se realiza control a los 8 días, en el cual no hay signos de infección ni inflamación, puntos en posición, los cuales se deciden mantener por 7 días más, en el siguiente control se retiran puntos de sutura. En el control en las siguientes 20 semanas, se observa un buen proceso de cicatrización y se logra un buen grado de cobertura radicular (figura 7).



**Figura 6.** Colocación del injerto gingival libre en el lecho receptor.



**Figura 7.** Control postoperatorio a los cinco meses, se logró cobertura radicular parcial.

## DISCUSIÓN

La encía queratinizada está compuesta por encía libre y encía insertada, que va desde la línea mucogingival hasta el margen, por lo que es importante tener en cuenta que juega un papel muy importante en la salud periodontal. Tolentino y cols, en su revisión literaria citan a autores como Bowers quien dice que los dientes adyacentes a la mucosa queratinizada tienen un ancho entre 1 a 9 mm dependiendo de su ubicación, con un excelente estado de salud periodontal, sin embargo, autores como Lang y cols, reportan lo ideal es tener al menos 2 mm de banda sana; por otro lado, Wennström y cols, reportan que la cantidad de encía queratinizada varía dependiendo si está asociada a implantes, prótesis o dientes, teniendo en cuenta que al menos en las 2 primeras situaciones se requiere al menos 2 mm de banda queratinizada para evitar la translucidez a través de este<sup>8</sup>.

Autores como Rojo-Botello y cols, consideran el injerto subepitelial de tejido conectivo como la técnica más recomendada, ya que aporta una mayor estética y elimina la sensibilidad dentinaria producida por la exposición radicular, aunque con los inconvenientes

que esto produce, como las molestias postoperatorias que se producen por su origen injerto, el tamaño es limitado, existe el riesgo de hemorragia y también requiere un mayor tiempo operatorio<sup>9</sup>.

De la torre y cols reportan un caso clínico de un paciente masculino en la segunda década de la vida, quien presentó recesión gingival clase I de Miller, con encía adherida de imm en el vestibular, biotipo gingival fino, movilidad dentaria grado I de Miller en la canino superior derecho, cuyo plan de tratamiento fue a través de un injerto de epitelio gingival libre, el propósito fue aumentar la longitud de la encía adherida previo al tratamiento de ortodoncia, coincidiendo con el presente estudio<sup>10</sup>.

Rojo-Botello y cols, refieren que, para evitar un segundo sitio quirúrgico, la mejor alternativa es utilizar aloinjerto de matriz dérmica acelular, que proviene de dermis porcina o humana, con matriz extracelular y libre de células<sup>9</sup>. En este caso, su utilidad radica en que algunos de los pacientes no aceptan dos sitios quirúrgicos, debido a que en muchos casos se encuentran pacientes con paladar poco profundo y, por lo tanto, de aporte limitado, lo que impide cubrir las recesiones; en otras ocasiones se observan paladares poco profundos que, desde el punto de vista tisular, también tienen un espesor bajo, por lo que conviene aprovechar la matriz dérmica acelular<sup>11</sup>.

La regeneración tisular guiada es una técnica necesaria en situaciones en las que las recesiones se asocian a dehiscencias óseas, en situaciones en las que los defectos son mayores de 5 mm. Autores como Preidl y cols, mencionan la colocación quirúrgica del injerto gingival con matriz con el objetivo de proteger y aislar el defecto óseo producido por la dehiscencia, permite que las células del ligamento periodontal formen nuevas inserciones tanto de hueso alveolar como de tejido conectivo, con el objetivo de recuperar la función sobre el periodonto y su arquitectura, es la opción más factible en estos casos<sup>12</sup>.

El injerto de tejido conectivo permite lograr un espesor adecuado de tejido gingival, reduce la profundidad del sondeo, el costo de este es menor y la cicatrización es rápida, por

otro lado, es mucho más estético en comparación con el injerto gingival libre, además de combinarlo con otras técnicas para mejorar la estética, aumentando así el espesor de la mucosa masticatoria, de la mucosa periimplantaria y del reborde alveolar<sup>13</sup>.

## CONCLUSIÓN

La hipersensibilidad dental, el óptimo aspecto estético y funcional, y la obtención de encías queratinizadas, son los principales objetivos que se tienen para corregir los problemas de recesión gingival, sin embargo, es importante elegir la técnica correcta, ya que cada paciente tiene características diferentes, por lo que es importante realizar un diagnóstico certero, evaluando las características de recesión y estado sistémico del paciente, de esta manera, hacer uso de la técnica oportuna, para cada caso en particular, asegurando así un tratamiento exitoso. La utilidad de la membrana dérmica acelular e injerto gingival en el recubrimiento de recesiones gingivales es una opción para pacientes con características únicas, no solo desde el punto de vista clínico, sino también desde el punto de vista estético y de satisfacción del paciente, aun así, se considera pertinente realizar más investigaciones acerca del tema para verificar estos resultados.

## Declaración sobre aspectos éticos

En la realización y participación de este estudio se tuvo en cuenta la firma del consentimiento informado por parte de los pacientes, además, los procedimientos seguidos cumplieron con las normas éticas de la Resolución 8430 de 1993 del Ministerio de Salud y Protección Social de Colombia y la declaración de Helsinki.

## Contribución de los autores:

Todos los autores contribuyeron a la realización de este estudio.

Primer autor: elaboración del manuscrito, redacción, además de la búsqueda bibliográfica; segundo autor: búsqueda bibliográfica, elaboración del manuscrito y redacción; tercer autor: trabajo de campo, aprobación final del manuscrito; cuarto autor: trabajo de campo; quinto autor: trabajo de campo.

## REFERENCIAS

1. Imber JC, Kasaj A. Treatment of Gingival Recession: When and How? *Int Dent J.* 2021 Jun;71(3):178-187. doi: 10.1111/idj.12617.
2. Sánchez N., Jiménez C., Sánchez K. Recesión gingival y su efecto en la hipersensibilidad dentinaria. *Revista ADM.* 2018; 75 (6): 326-333.

3. Guttiganur N, Aspalli S, Sanikop MV, Desai A, Gaddale R, Devanoorkar A. Classification systems for gingival recession and suggestion of a new classification system. *Indian J Dent Res.* 2018;29(2):233-237. doi: 10.4103/ijdr.IJDR\_207\_17.
4. Mahajan A, Asi KS, Rayast D, Negi M. Decision-making in classifying gingival recession defects - A systematic review. *Natl J Maxillofac Surg.* 2019;10(2):206-211. doi:10.4103/njms.NJMS\_71\_18
5. Hernández Y, Tovío E, Díaz A. Cobertura radicular con injerto de tejido conectivo subepitelial con o sin avance coronal. Revisión sistemática. *Ciencia e Innovación en Salud.* 2022. e154: 122-131. DOI 10.17081/innosa.155.
6. Schmitt CM, Brückbauer P, Schlegel KA, Buchbender M, Adler W, Matta RE. Volumetric soft tissue alterations in the early healing phase after peri-implant soft tissue contour augmentation with a porcine collagen matrix versus the autologous connective tissue graft: A controlled clinical trial. *J Clin Periodontol.* 2021;48(1):145-162. doi: 10.1111/jcpe.13387.
7. Dadlani S. Porcine Acellular Dermal Matrix: An Alternative to Connective Tissue Graft-A Narrative Review. *Int J Dent.* 2021;2021:1652032. doi: 10.1155/2021/1652032.
8. Tolentino P., de Castro M., Palomeque A., Silva R. Alternativas para injertos epitelial y de tejido conjuntivo en Periodoncia–revisión de literatura. *Actas Odontológicas.* 2016;13(1), 39-3.
9. Rojo-Botello NR., Serrano-García SA., Vargas-Casillas AP. Subepithelial connective tissue graft. Clinical case. *Revista de Especialidades Médico-Quirúrgicas,* 2016;21(1), 31-38.
10. De la Torre U., Condori G. Injerto de epitelio gingival libre: reporte de un caso. *Revista Médica Basadrina,* 2019; 13(1), 39-44.
11. Sachdeva S., Saluja H., Mani A., Mukhi P. Aesthetic root coverage with acellular dermal matrix allograft: a shield for gingival recession. *BMJ Case Reports CP.* 2021;14(12), e243895.
12. Preidl R., Reichert S., Coronel T., Kesting M., Wehrhan F., Schmitt C. Free gingival graft and collagen matrix revascularization in an enoral open wound situation. *Journal of Oral and Maxillofacial Surgery,* 2021;79(5), 1027-1037.
13. Zhan Y., Wang M., Cao X., Liu F. Protocol: Effectiveness of acellular dermal matrix graft with a coronally advanced flap for the treatment of Miller Class I/II single gingival recession with thin gingival phenotype: study protocol for a split-mouth randomised controlled trial. *BMJ Open.* 2022;12(1): eo47703.

**COMO CITAR**

Tovío-Martínez, E., Urbano-del-Valle, S., Díaz-Caballero, A., Herrera-Herrera, A., & Crescente-Pertuz, N. (2023). Membrana dérmica acelular e injerto gingival libre en cirugía plástica periodontal: reporte de 2 casos. *Revista Odontología,* 25(1), 93–98. <https://doi.org/10.29166/odontologia.vol25.n1.2023-e3813>