

Noticia Clínica

Perforación duodenal con extrusión completa de prótesis biliar a retroperitoneo

Duodenal perforation and complete extrusion of biliary stent to the retroperitoneum

Castellón Pavón CJ, Pérez Domene MT, Sánchez infante Carriches S, Hernández Aceituno D, Grao Torrente I, Duran Poveda M

Hospital Universitario Rey Juan Carlos. Madrid.

RESUMEN

La colocación de prótesis biliares mediante colangiopancreatografía retrógrada endoscópica está en aumento en la actualidad. A pesar de ser una intervención segura, tiene complicaciones asociadas como pancreatitis, sangrado y perforaciones digestivas. Presentamos un caso excepcional de una perforación duodenal con extrusión completa de una prótesis biliar a retroperitoneo, precisando una cirugía urgente para retirada de la prótesis y resolución de la perforación duodenal.

Palabras clave: prótesis biliar, perforación duodenal, CPRE, retroperitoneo.

ABSTRACT

The placement of biliary prostheses by endoscopic retrograde cholangiopancreatography is currently increasing. Although it is a safe procedure, it has associated complications such as pancreatitis, bleeding and digestive perforations. We present an exceptional case of a duodenal perforation with complete extrusion of a biliary prosthesis to the retroperitoneum, requiring urgent surgery for removal of the stent and resolution of the duodenal perforation.

Key words: biliary stent, duodenal perforation, ERCP, retroperitoneum.

INTRODUCCIÓN

La realización de una colangiopancreatografía retrógrada endoscópica (CPRE) con colocación de prótesis biliares (PB) ha aumentado significativamente en las últimas décadas para el tratamiento de distintos trastornos biliopancreáticos, fundamentalmente fístulas biliares e ictericias obstructivas benignas y malignas¹. Aunque la CPRE se trata de un procedimiento seguro,

CORRESPONDENCIA

Camilo José Castellon Pavon
Hospital Universitario Rey Juan Carlos
28933 Móstoles
camiloj.castellon@quirosalud.es

XREF

CITA ESTE TRABAJO

Castellón Pavón CJ, Pérez Domene MT, Sánchez infante Carriches S, Hernández Aceituno D, Grao Torrente I, Duran Poveda M. Perforación duodenal con extrusión completa de prótesis biliar a retroperitoneo. *Cir Andal.* 2023;34(2):479-481. DOI: 10.37351/2023344.13

no está exento de potenciales complicaciones como pancreatitis, sangrado y perforaciones digestivas. También existen otras complicaciones relacionadas con las propias PB tales como colangitis, migración, obstrucción y perforación intestinal²⁻⁴. La perforación intestinal más frecuente por migración distal de una PB es a nivel duodenal. Presentamos un caso excepcional de un paciente con sepsis producida por una perforación duodenal (PD) por migración de una PB con extrusión extraluminal completa de la prótesis a retroperitoneo.

CASO CLÍNICO

Varón de 68 años, con el único antecedente de coledoclitiasis sintomática, al que se le realiza una colecistectomía laparoscópica programada sin colocación de drenaje intraabdominal. El paciente reingresa 72 horas después por dolor y distensión abdominal sin fiebre ni leucocitosis en la analítica. Se realiza una colangiografía resonancia magnética en la que se aprecia moderada cantidad de líquido libre perihepático y en el lecho de la colecistectomía sin colecciones organizadas y sin coledocolitiasis, que dada la cirugía reciente establece la sospecha de fuga biliar. El paciente es reintervenido por vía laparoscópica confirmándose la existencia de coleperitoneo por una fístula biliar a nivel de la desembocadura del conducto cístico en el colédoco. Se realiza sutura, lavado y colocación de un drenaje intraabdominal. Postoperatoriamente persiste una fístula biliar de alto débito que es tratada con esfinterotomía endoscópica y colocación de una PB por CPRE. Tras una pancreatitis aguda no complicada con evolución favorable, es dado de alta el 25º día postoperatorio con resolución de la fuga biliar. Acude una semana después a urgencias por dolor abdominal, fiebre, con signos clínicos de sepsis y en la analítica leucocitosis (14,93x10³ µl) y una PCR de 23,81 mg/dl. Se realiza una tomografía computarizada (TC) abdominal que

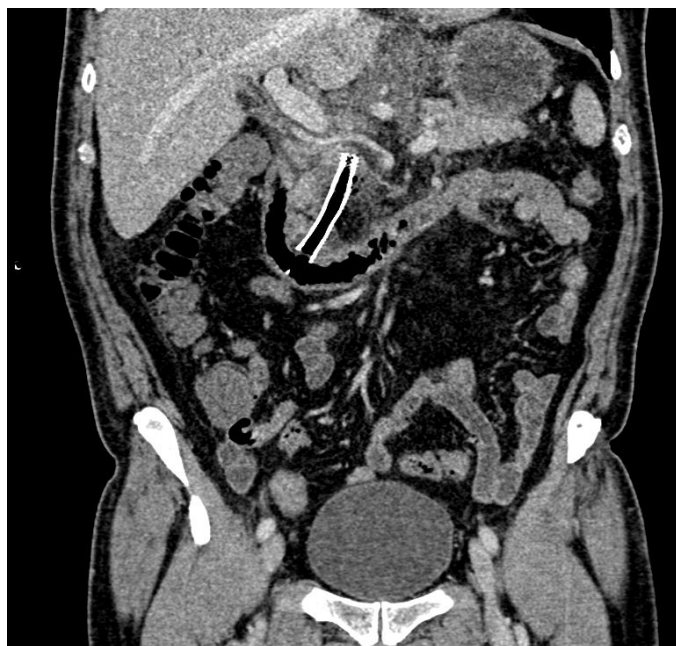

Figura 1 TC abdominal. Imagen coronal que ilustra la malposición de la prótesis biliar ajena al marco duodenal y burbujas de neumorretroperitoneo.

describe una PD con la PB en retroperitoneo y colecciones organizadas alrededor (Figura 1). Se indica cirugía urgente observando intensa reacción inflamatoria retroperitoneal, con una perforación en la cara posterior de la segunda porción duodenal y la PB completamente extruída fuera del tubo digestivo que se extiende por retroperitoneo hasta el epiplón menor (Figura 2). Se realiza retirada de la prótesis, drenaje de las colecciones, duodenorrafia biplano, epiploplastia, colocación de tubo de Kehr y gastroyeyunostomía. La evolución

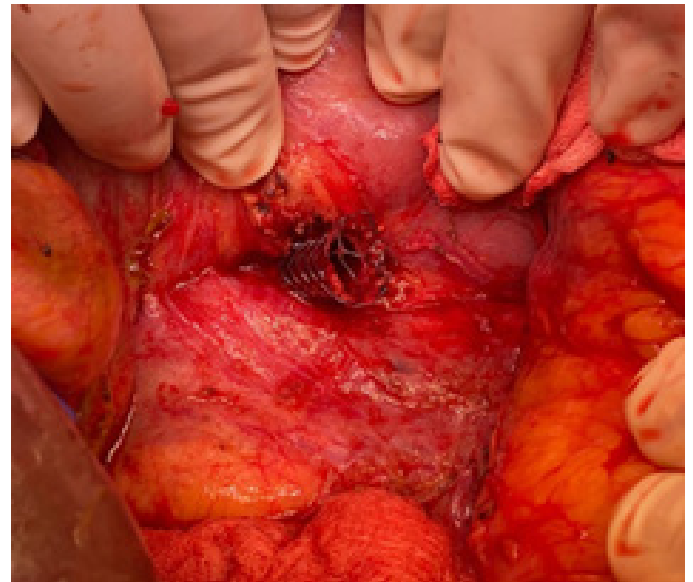


Figura 2 Prótesis biliar totalmente extruída hacia retroperitoneo por perforación de la segunda porción duodenal.

postoperatoria es favorable, precisando drenaje percutáneo de una colección pararenal derecha residual. El paciente es dado de alta el 17º día postoperatorio, afebril, con resolución de la colección y sin otras complicaciones.

DISCUSIÓN

La tasa de complicaciones de la CPRE es variable según las series, estimándose en un 4-16% con una mortalidad del 0-1,5%²⁻⁴. Las perforaciones digestivas afortunadamente son infrecuentes (0,3-1,4%) pero con una mortalidad elevada (5-36%)³⁻⁵. En ocasiones las complicaciones son producidas por las propias prótesis biliares o menos frecuentemente por prótesis pancreáticas⁶. El 8-10% de los pacientes sufren alguna complicación relacionada con la PB (colangitis, oclusión y migración de la prótesis)³. La migración de la PB sucede en el 4-10% de los casos, y pueden ser proximales o distales³⁻⁶. Los principales factores relacionados con la migración son: prótesis rígidas, diámetro del colédoco > 10 mm, duración de la prótesis mayor de un mes, prótesis plásticas de mayor calibre y colocación en estenosis biliares benignas³⁻⁴. La PB migrada distalmente puede expulsarse con las heces o provocar una obstrucción o perforación intestinal y fístulas. Las perforaciones intestinales por una PB migrada son más frecuentes en duodeno (45%), colon (30%) e intestino delgado (25%)⁴. La incidencia de PD por una PB es del 0,04-1,67%^{6,7}. Pueden ser perforaciones intraperitoneales o retroperitoneales y son más tardías que otros tipos de perforaciones duodenales, sucediendo la mayoría entre uno y seis meses después de la colocación de la PB^{3,6-8}.

Clínicamente las PD por PB se caracterizan por dolor abdominal, fiebre y leucocitosis. La sospecha clínica puede verse dificultada en pacientes que también se han complicado con una pancreatitis post-CPRE³. La técnica diagnóstica de elección es la TC abdominal, que muestra la localización de la PB y aire o líquido en peritoneo o en retroperitoneo.

Existen distintas clasificaciones de las PD, aunque la más empleada es la de Stapfer⁹: tipo I: perforación de la pared lateral del duodeno (suelen diagnosticarse durante la CPRE visualizando extravasación de contraste y retroneumoperitoneo); tipo II: perforación periampular de la pared medial del duodeno (por la esfinterotomía); tipo III: perforación de la vía biliar distal (por instrumentación con guías, cestas o prótesis); y tipo IV: mínima o cuestionable perforación con aire retroperitoneal⁸⁻⁹. Wu *et al*¹⁰ han sugerido una PD tipo V producida por una PB alojada en el parénquima pancreático.

En una revisión de 76 casos publicados en la literatura, el 44% fueron perforaciones retroperitoneales y el 34,7% fueron tratadas quirúrgicamente. La mortalidad ha sido del 14,6%, mayor después de cirugía (28% vs 8,5% con tratamiento endoscópico).

Los importantes avances en distintas técnicas endoscópicas han hecho que el tratamiento inicial más común de las PD por PB sea endoscópico, con retirada de la prótesis y cierre del defecto con clips y en ocasiones con colocación de un drenaje nasobiliar³. Sin embargo, la extrusión completa de la prótesis hacia retroperitoneo como sucedió en nuestro caso es muy excepcional y sin posibilidad de tratamiento endoscópico, lo que obliga a una cirugía técnicamente muy demandante en pacientes que con frecuencia se encuentran sépticos y conlleva una elevada morbimortalidad asociada¹¹. Por todo ello, en este tipo de PD deben evitarse demoras en el tratamiento definitivo, estando indicada una intervención quirúrgica urgente, generalmente por vía abierta por la intensa reacción inflamatoria que dificulta el abordaje laparoscópico, con sutura de la perforación y doble derivación biliar y digestiva.

BIBLIOGRAFÍA

- Dumonceau JM, Tringali A, Papanikolaou IS, Blero D, Mangiavillano B, Schmidt A, et al. Endoscopic biliary stenting: indications, choice of stents and results: European Society of Gastrointestinal Endoscopy (ESGE) clinical guideline – updated october 2017. *Endoscopy* 2018; 50: 910-930.
- Masci E, Toti G, Mariani A, Curioni S, Lomazzi A, Dinelli M, et al. Complications of diagnostic and therapeutic ERCP: a prospective multicenter study. *Am J Gastroenterol* 2011; 96: 417-423.
- Wang X, Qu J, Li K. Duodenal perforations secondary to a migrated biliary plastic stent successfully treated by endoscope: case-report and review of the literature. *BMC Gastroenterology* 2020; 20: 149.
- Zorbas KA, Ashmeade S, Lois W, Farkas DT. Small bowel perforation from a migrated biliary stent: a case report and review of literature. *World J Gastrointest Endosc* 2021; 13 (810): 543-554.
- Gallego FJ, Gallardo F, Martínez JG. Complicaciones de la colangiopancreatografía retrógrada endoscópica (CPRE). Identificación, prevención y manejo. *RAPD* 2010; 33 (1): 22-36.
- Gromski MA, Bick BL, Vega D, et al. A rare complication of ERCP: duodenal perforation due to biliary stent migration. *Endosc Int Open* 2020; 8 (11): E1530-E1536.
- Thapa N, Loudin M, Sharzei K, et al. Endoscopic or conservative management of iatrogenic duodenal perforations caused by long plastic biliary stent distal migration. *ACG Case Rep J* 2020; 7: e 00430.
- Bharathi RS, Rao P, Ghosh K. Iatrogenic duodenal perforations caused by endoscopic biliary stenting migration: an update. *Endoscopy* 2006; 38 (12): 1271-1274.
- Stapfer M, Selby RR, Stain SC, et al. Management of duodenal perforation after endoscopic retrograde cholangiopancreatography and sphincterotomy. *Ann Surg* 2000; 232: 191-198.
- Wu X, Li G, Liu Z. A rare case of duodenum perforation after biliary stenting under endoscopic retrograde cholangiopancreatography: a case report. *Ann Transl Med* 2020; 8 (24): 1690.
- Stassen PMC, de Jong DM, Poley JW, Bruno MJ, de Jonge PJF. Prevalence of and risk factors for stent migration-induced duodenal perforation. *Endosc Int Open* 2021; 9 (3): E461-E469.