

III. HERNIA DE LA ZONA INGUINAL

Tipos de reparaciones actuales (anatómicas y protésicas)

García Moreno,* Ruiz Lupiañez* y Suárez Grau* **

*Hospital General Básico de Riotinto, Huelva; **Clínica Quirón Sagrado Corazón, Sevilla

En este Capítulo no vamos a realizar un recuerdo histórico de las diferentes técnicas descritas para el tratamiento de la hernia inguinal, ni un recordatorio de todas ellas, ni una descripción detallada de su realización técnica, todo ello fácil de encontrar en numerosas publicaciones; lo que vamos a realizar es una exposición de las técnicas que consideramos vivas actualmente, y la actitud terapéutica de nuestro grupo de trabajo, que si bien intentamos que sea lo mas ajustada a las indicaciones de la EHS y de la EAES, también creemos que la variabilidad y la innovación son deseables como herramienta para el avance del tratamiento de cualquier patología y por supuesto en el de la hernia inguinal. Así las diferentes técnicas las podemos clasificar en:

1 Cirugía Abierta

El conducto inguinal se accede por vía anterior. Técnicas empleadas en exclusividad hasta el advenimiento de las vías endoscópicas. Podemos dividir las en dos tipos:

1.a) Reparaciones anatómicas

En ellas el tratamiento de la hernia se realiza extirpando el saco herniario y cerrando el defecto parietal mediante suturas.

Existen descritas y se emplearon numerosas técnicas. Solo nos referiremos a las empleadas actualmente en nuestro grupo.

—Extirpación simple del saco, ligándolo por su cuello. La reservamos para el tratamiento de la hernia inguinal en el niño.

—Técnica de Bassini. En ella extirpamos el saco herniario y reforzamos el conducto inguinal suturando, a puntos sueltos, el Tendón Conjunto al ligamento inguinal. Técnica que empleamos en adolescentes, en reparaciones herniarias del adulto

donde está contraindicado el empleo de prótesis y cuando existe expresa voluntad del paciente de que no se emplee material protésico (fig. 1).

—Técnica de Shouldice. En ella el refuerzo se realiza mediante una doble sutura continua del arco transversal al tracto ileopúbico, en la ida, y del mismo arco transversal al ligamento inguinal en la vuelta. Hoy día se considera como la opción aceptable, versus la reparación protésica, cuando el grupo que la realiza tiene la suficiente experiencia en su realización. Así mismo está indicada, en sustitución de la reparación protésica, bien cuando está contraindicado el empleo de prótesis o cuando existe expresa voluntad del paciente de que no se emplee material protésico. En nuestro grupo no se realiza esta técnica. (fig. 2).

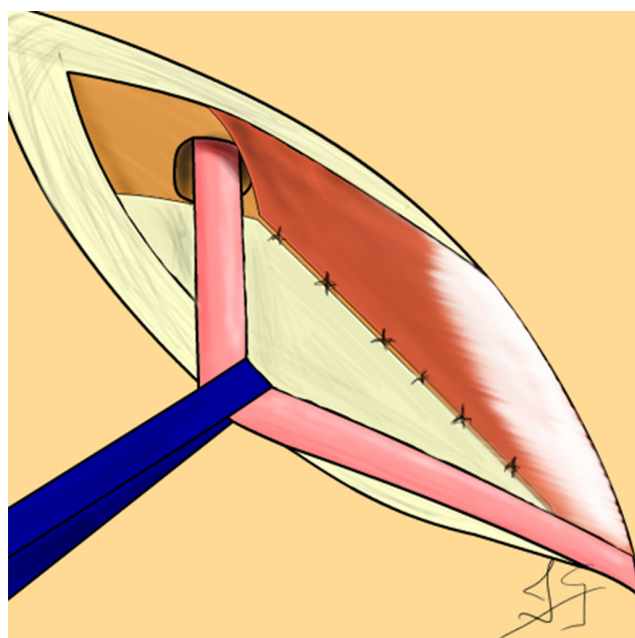


Figura 1.

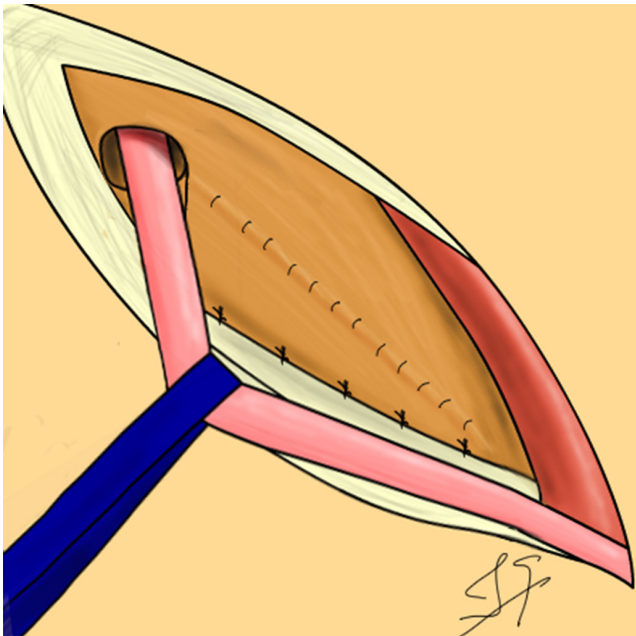


Figura 2.

2.a) Reparaciones protésicas

En ellas el tratamiento de la hernia se realiza invaginando el saco herniario, previamente disecado, y posterior colocación de una prótesis para reforzar la pared inguinal.

Existen varias técnicas en cuanto al espacio donde se coloca la prótesis y las vías por donde se abordan. Entre las principales destacaremos las pre peritoneales de Nyhus, Stoppa y Rives, y las realizadas por vía anterior tales como las de Lichtenstein, Rutkow-Robbins o PHS (fig. 3).

En nuestro grupo empleamos la técnica de Rutkow-Robbins, fijando siempre el tapón, en las hernias tipo L (fig. 4). La técnica PHS la empleamos en las hernias tipo M y C y las hernias tipo F las tratamos mediante reducción del saco y colocación de tapón protésico fijado con puntos al anillo crural. La técnica de Stoppa la reservamos para hernias gigantes bilaterales, hernias multirrecidivadas o hernias con gran desestructuración de los elementos anatómicos inguinales.

2. Cirugía endoscópica

El conducto inguinal se accede por vía posterior mediante técnicas endoscópicas mínimamente invasivas. Podemos dividir las en dos tipos:

1.a) Técnicas extraperitoneales

En ellas se aborda el espacio preperitoneal inguino-femoral sin entrar en cavidad abdominal. En nuestro grupo empleamos:

—TEP. Se disecan todo el espacio preperitoneal inguino-femoral, el saco y lipomas herniarios, se liberan ampliamente cremaster y vasos gonadales, siendo esta última maniobra sumamente importante para la colocación lo más baja posible

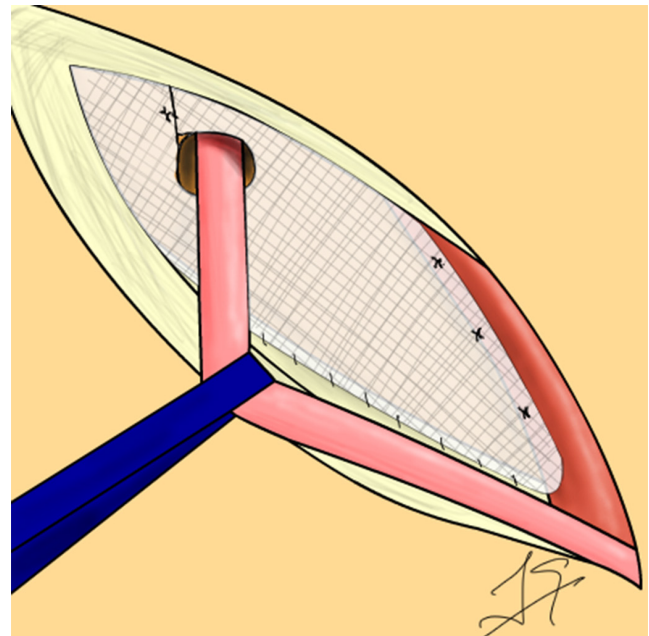
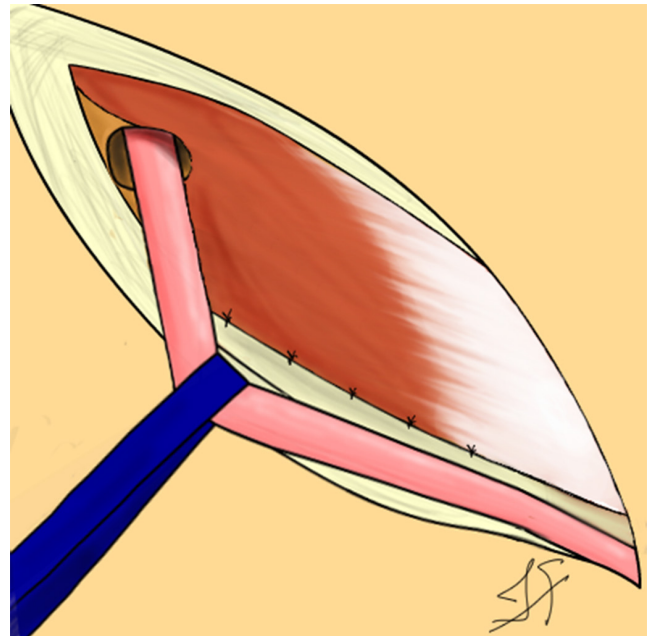


Figura 3.

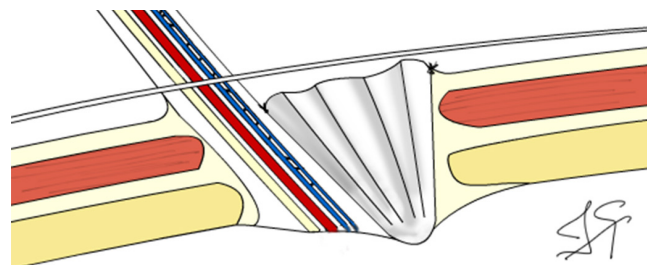


Figura 4.

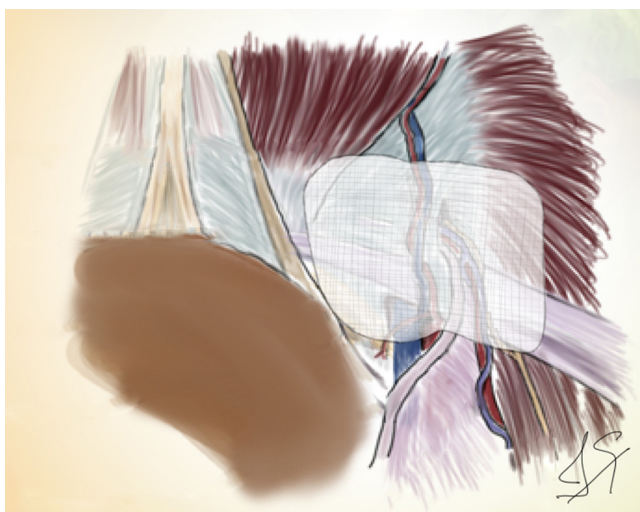


Figura 5.

de la prótesis, hecho decisivo en la prevención de recidivas. A continuación se coloca la prótesis, que en nuestro grupo puede ser de dos tipos, bien de ppl de alta densidad (3D Max Mesh) fijada con tackers irreabsorbibles o con pegamento de fibrina autólogo obtenido del propio paciente, o bien una prótesis autoadhesiva de poliéster o polipropileno (Parietene ProGrip). El orificio del trocar infraumbilical para lo óptica de 10 mm se cierra de rutina (fig. 5).

En nuestro grupo es la técnica de elección en varones con actividad física importante, deportistas o en pacientes en edad laboral, con hernias tipo L1, L2, M1, M2, C1, C2 y F reductibles, tanto uní como bilaterales no recidivadas y que no tengan realizada cirugía previa en la que se distorsionase el espacio preperitoneal (Cesárea, Prostatectomía, etc.)

—eTEP. Esta técnica se diferencia del TEP convencional en que la disección del espacio preperitoneal es mucho mayor, permitiendo una más fácil manipulación y colocación de las prótesis. En nuestro grupo se realiza ocasionalmente en pacientes con hernias inguinoescrotales y en pacientes obesos.

2.ª) Técnicas Intraperitoneales

En ellas se aborda el espacio preperitoneal a través de la cavidad abdominal para reducir el saco herniario y colocar la prótesis en posición preperitoneal, o bien se coloca la prótesis intrabdominalmente sin disecar el saco herniario. En nuestro grupo empleamos:

—TAPP. Técnica en la que, previa sección del peritoneo parietal, disecamos el espacio preperitoneal inguino-femoral, saco y los elementos del cordón para colocar la prótesis de forma similar a la descrita en el TEP, procediendo a cerrar la apertura peritoneal bien con tackers reabsorbibles bien con sutura reabsorbible sin nudos (V-loc) (fig. 6).

Para nosotros es la técnica de elección en mujeres (por la alta frecuencia de bilateralidad no diagnosticada), en varones en que la bilateralidad no está diagnosticada pero existe una alta sospecha por la debilidad constatada en el conducto inguinal contralateral al de la hernia conocida, y en cualquier paciente, varón o hembra, con hernia recidivada siempre que no se emplease previamente una técnica de abordaje del espacio preperitoneal con colocación de prótesis en él (PHS, Rives, TEP, etc.), todos ellos portadores de hernias tipo L1, L2, M1, M2, C1, C2 y F reductibles.

—IPOM. En esta técnica, una vez abordada la cavidad abdominal, se procede a colocar directamente sobre el peritoneo una prótesis que cubre todo el espacio inguino-femoral, fijándola con tackers irreabsorbibles al ligamento de Cooper y pared abdominal (fig. 7).

Debido a su alta tasa de recidivas en nuestro grupo es una técnica de empleo excepcional, solo recurrimos a ella cuando en el curso de un TEP o TAP se producen roturas del peritoneo no reparables, que no permiten una cobertura adecuada de la prótesis preperitoneal, o en pacientes en los que no es posible aplicar una de las técnicas, abierta o endoscópica, previamente descritas.

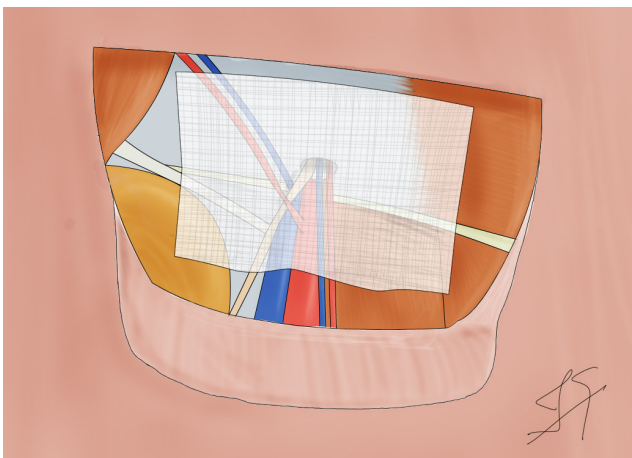


Figura 6.

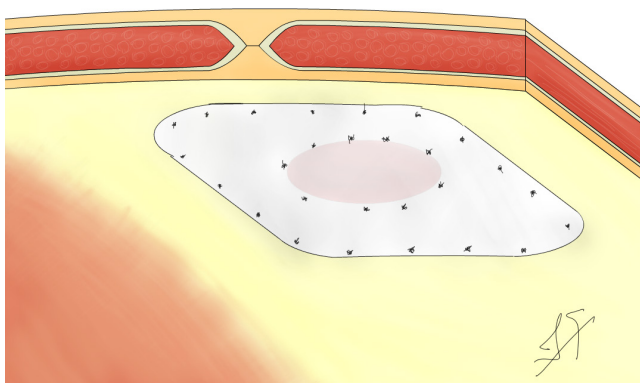


Figura 7.

De realizarla empleamos prótesis de PTFe fenestradas (Omyra) o bien prótesis de polipropileno recubiertas con material hidrófilo o colágeno absorbibles (Sepramesh composite, Parietene composite).

Bibliografía

1. Marin Morales, J.; Galindo Galindo, A.; Claro Alves, B.; Fernández Zulueta, A.; Gallardo García, A.; De Quinta Frutos, R.; Marrero Cantera, S. ¿Existen aun indicaciones para la reparación anatómica de la hernia inguinal? *Cir. Andal.* 2011; 22: 26-28.
2. Molina, P. Poelman, M. M. et alius. EAES Consensus Development Conference on endoscopic repair of groin hernias. *Surg. Endosc.* (2013), 27:3505-3519. DOI 10.1007/s00464-013-3001-9
3. Simons, M. P. et alius. European Hernia Society Guidelines on the treatment of inguinal hernia in adult patients. *Hernia* (2009), 13:343-403. DOI 10.1007/s10029-009-0529-7
4. Carbonell Tatay F. Hernia inguinocrural. *Hernia inguinocrural.* ISBN: 84-607-1850-6. AEC. Ethicon Valencia, 2001.
5. Suárez-Grau J.M. Bellido Luque J.A. García Moreno J.L. Chapter 12. Inguinal Hernia Repair: Current Techniques. *Abdominal Wall Defects: Prevalence, Surgical Management Strategies and Clinical Care Outcomes.* ISBN: 978-1-62948-672-7. NOVA Publishers NewYork 2013.
6. S. Morales-Conde, Barreiro, F. Hernández-Granados, P. Feliú, X. *Cirugía de la Pared Abdominal*, 2ª edición, AEC, Madrid. 2013.