

Falla Renal en Pacientes con Malaria: Impacto en Latinoamérica

José Luis Díaz Díaz¹

jose.diaz.diaz@correounivalle.edu.co
<https://orcid.org/0009-0007-5999-4133>
Universidad Del Valle, Colombia

William Alejandro Quessep Mendoza

wiqueme@hotmail.com
<https://orcid.org/0009-0005-7936-8362>
Universidad Simón Bolívar, Colombia

Sebastian Salvador Barrera Beltran

sebastians.barrera@urosario.edu.co
<https://orcid.org/0000-0002-8003-5486>
Universidad del Rosario, Colombia

Melissa Sanabria diaz

Sanabria_melissa@hotmail.com
<https://orcid.org/0009-0002-5601-2927>
Universidad del sinu elias bechata Zainum

Juan Sebastian Benavides Raillo

juan_ben_a@hotmail.com
<https://orcid.org/0009-0008-7760-8985>
Universidad del sinu, Elias Bechara Zainum,
Colombia

Ronald Fernando Rojas Jimenez

ronald.rojas@correounivalle.edu.co
<https://orcid.org/0009-0007-9724-7139>
Universidad del Valle, Colombia

Marco Antonio Chacón Guerra

marcochaconmd@gmail.com
<https://orcid.org/0009-0001-4624-0996>
Universidad Libre, Barranquilla, Colombia.

María Nevis Palomino Castellano

Mary00005@hotmail.com
Marianevis91@gmail.com
<https://orcid.org/0009-0008-9680-3436>
Unisinu montería 3008228969

Christian Javier Maradey Ballestas

cmaradeyb@gmail.com
<https://orcid.org/0009-0000-3048-7292>
Universidad de Cartagena, Colombia

RESUMEN

La malaria es una de las principales causas de morbilidad y mortalidad en muchos países tropicales en desarrollo. Se trata de una enfermedad transmitida por un protozoo perteneciente al género *Plasmodium* cuyas 4 especies: *P. falciparum*, *P. vivax*, *P. ovale* y *P. malariae* son infectantes para el ser humano. Una vez ingresa al organismo puede pasar desapercibido, sin embargo, en otros casos tiene la capacidad de provocar manifestaciones notorias como la fiebre, cefalea, vómitos y dolor muscular. En los casos más graves puede desencadenar anemia grave, edema pulmonar, distrés respiratorio agudo e incluso insuficiencia renal aguda. En Latinoamérica, esta última complicación ha sido motivo de aumentos de costos y largas estancias en UCI, por lo que se ha considerado que en países como Colombia, Panamá, Brasil, Uruguay, México, Ecuador, Venezuela y Cuba el paludismo impacta negativamente por la capacidad que tienen estos países de albergar al vector, promoviendo mayor transmisión de la enfermedad y ascenso en el número de muertes por la misma.

Palabras Clave: malaria, paludismo, irc, falla renal, latinoamérica

¹ Autor Principal

Correspondencia: jose.diaz.diaz@correounivalle.edu.co

Kidney Failure in Malaria Patients: Impact in Latin America

ABSTRACT

Malaria is one of the leading causes of morbidity and mortality in many tropical developing countries. It is a disease transmitted by a protozoan belonging to the genus Plasmodium whose 4 species: P. falciparum, P. vivax, P. ovale and P. malariae are infectious to humans. Once it enters the body it can go unnoticed, however, in other cases it has the ability to cause notorious manifestations such as fever, headache, vomiting and muscle pain. In the most severe cases, it can trigger severe anemia, pulmonary edema, acute respiratory distress and even acute kidney failure. In Latin America, this last complication has been the reason for cost increases and long stays in ICUs, so it has been considered that in countries such as Colombia, Panama, Brazil, Uruguay, Mexico, Ecuador, Venezuela and Cuba, malaria has a negative impact due to the capacity that these countries have to harbor the vector, promoting greater transmission of malaria.

Keywords: malaria, CKD, kidney failure, latin america

Artículo recibido 15 noviembre 2023

Aceptado para publicación: 28 diciembre 2023

INTRODUCCIÓN

La malaria es una enfermedad grave ocasionada por el protozoo perteneciente al género *Plasmodium* cuyas 4 especies: *P. falciparum*, *P. vivax*, *P. ovale* y *P. malariae* son infectantes para el ser humano (1). En cuanto a su epidemiología, la malaria es una de las infecciones más frecuentes y uno de los retos más significativos que enfrentan los sistemas de salud pública en países desarrollados, presentando alrededor de 400 millones de casos cada año.

Figura 1

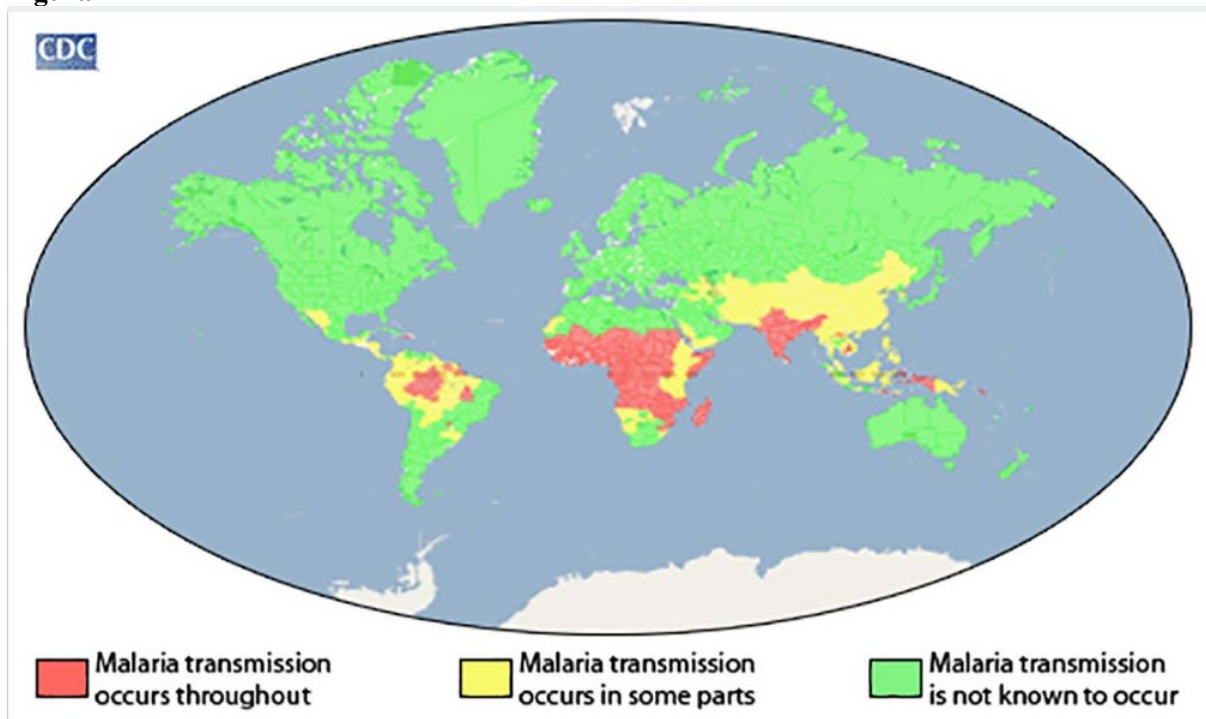


Figura 1. Distribución global de la transmisión de la malaria, según los Centros para el Control y la Prevención de Enfermedades - CDC. Disponible en:

<http://www.cdc.gov/malaria/about/distribution.html>. Tomada de: Organización Mundial de la Salud. *Informe Mundial sobre la Malaria 2015*. Ginebra: OMS; 2015.

Para el año 2021, el número total de casos de malaria a nivel mundial aumentó, y la mayor cantidad de casos se presentó en África (2). Además, la afectación de uno o más órganos aumenta la tasa de mortalidad entre el 6,4% y 48% (3). Los principales factores de riesgo de la transmisión de la malaria incluyen factores demográficos, ambientales y socioeconómicos [Tabla 1] (4)

Tabla 1. Principales factores de riesgo de transmisión de la malaria

Factores demográficos

Edad y sexo

Factores ambientales

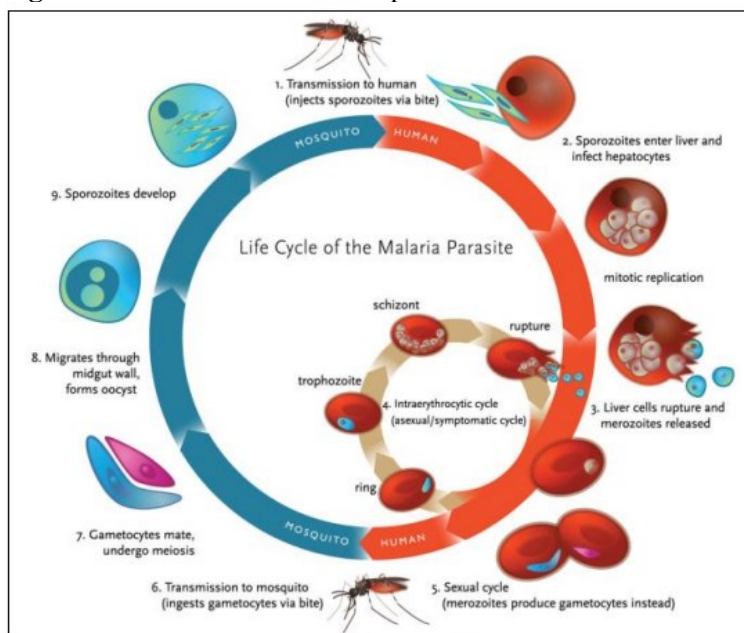
Presencia o ausencia de arbustos y bosques, temperatura, humedad.

Factores socioeconómicos

Educación, ocupación, ingresos mensuales

La transmisión de la malaria se produce por la picadura de un mosquito *Anopheles* hembra portador de una infección de la especie *Plasmodium*, que, sin saberlo, permite el acceso del parásito a los seres humanos, luego de un periodo de maduración, los merozoitos ingresan y descomponen los eritrocitos, liberando un coágulo de sangre que activa el sistema inmunológico [Figura 2] y resulta en las manifestaciones clínicas de la enfermedad (5)

Figura 2. El ciclo de vida de los parásitos de la malaria.



Tomado de: Nuyere, Dejen. History, Life Cycle, Diagnosis and Prevention of Malaria: Introductory Concepts and New Advances. *parasite*, 1897, p. 14.

Las manifestaciones clínicas de la infección por estos parásitos son variadas, desde la malaria asintomática hasta la malaria no complicada, de tal manera que se encuentra caracterizada por diversos síntomas paroxísticos vagos como fiebre, cefalea, vómitos y dolor muscular, hasta malaria grave, que

se destaca por síntomas como anemia grave o sangrado, edema pulmonar, distrés respiratorio agudo, insuficiencia renal aguda, acidosis metabólica e hipoglucemia(6).

A nivel renal, el daño ocasionado por la malaria se produce en forma aguda o crónica; apareciendo primeramente la lesión renal aguda. La LRA en los casos de malaria complicada se relaciona con diferentes cambios hemodinámicos, que son más frecuentes y graves en la infección ocasionada por *P. falciparum* (7). Esta complicación puede ocurrir en alrededor del 40% de los pacientes con enfermedad grave por *P. falciparum*, contribuyendo a una alta tasa de mortalidad de aproximadamente un 75% de los casos (8). Las manifestaciones clínicas de la LRA son oliguria, acidosis metabólica grave y estado hipercatabólico (9). La forma de la lesión renal aguda más común está dada por necrosis tubular aguda que desencadenan azoemia pre renal, necrosis tubular aguda y finalmente la aparición de lesión renal aguda que puede progresar, en un pequeño porcentaje, en falla renal crónica con un compromiso permanente de la función renal (5). Asimismo, la necrosis cortical también ha sido descrita en la malaria, presentando una lesión renal más grave relacionada con la no recuperación de la función renal y subsecuentemente con la aparición de una enfermedad renal terminal (10). De igual manera, la aparición de estas complicaciones se debe a distintos factores como hipovolemia, vasoconstricción, hemólisis, parasitemia eritrocitaria, depósito de complejos inmunes en los glomérulos, disfunción de la microcirculación y rabdomiolisis (11).

En América del Sur, los diferentes programas de control de la malaria enfrentan grandes obstáculos que afectan la estrategia global para la eliminación de la malaria establecida para el año 2030 (12). La estrategia técnica mundial (ETM) aboga por una reducción de la incidencia de casos de malaria y de la tasa de mortalidad de al menos un 75% para 2025 y un 90% para 2030 con respecto a la línea de base de 2015 (13). Por ello, la lucha contra la malaria en los países de América Latina debe incluir un programa centrado en el diagnóstico rápido y oportuno tratamiento.

METODOLOGÍA

Se realizó una búsqueda bibliográfica detallada de información publicada más relevante en las bases de datos Pubmed, Scielo, Medline, bibliotecas nacionales e internacionales especializadas en los temas tratados en el presente artículo de revisión. Para el desarrollo de nuestra revisión bibliográfica se utilizaron los siguientes descriptores: Malaria, paludismo, IRC, Falla renal, Latinoamérica, IRA. Dando

como resultados un aproximado entre los 10 y 40 registros tras la utilización de las diferentes palabras claves. La búsqueda de artículos se realizó en español e inglés, se limitó por año de publicación y se utilizaron estudios publicados desde 2002 a la actualidad.

RESULTADOS

La malaria sigue siendo la principal causa de morbilidad y mortalidad en muchos países tropicales en desarrollo, siendo causada principalmente por *Plasmodium falciparum* (14). Las altas tasas de mortalidad causadas por *P. falciparum* se atribuyen a la capacidad que tiene el parásito para provocar una malaria grave asociada a distintas complicaciones como insuficiencia renal aguda (15). En el año 2014, Meremo y colaboradores dieron a conocer un reporte de caso de un paciente que visita Africa por primera vez y presenta malaria e insuficiencia renal aguda. El paciente tenía antecedentes de 3 días de aparición aguda de fiebre alta asociada con episodios de vómitos no proyectiles, escalofríos, mialgias, pérdida del conocimiento con episodios de convulsiones tonico-clónicas generalizadas. Al segundo día, desarrolló anuria con ml recolectados durante 24 horas. El estudio renal inicial reveló creatinina sérica de 1,33 mg/dL (117,24 μ mol/L), urea sérica elevada de 30,66 mmol/L, potasio sérico de 5,1 mEq/L y sodio sérico de 140 mEq/L. Asimismo, sus niveles de ASAT y ALAT fueron de 64 y 53 UI/L, respectivamente. Su bilirrubina total fue de 46 μ mol/L, mientras que la bilirrubina directa fue de 30 μ mol/L y la glucosa en sangre aleatoria fue de 8,8 mmol/L. El examen microscópico de BS para MPS mostró 1200 trofozoitos/200 WBC (4800 MPS por μ L) y MRDT fue positivo para *P. falciparum*. El paciente fue sometido a hemodiálisis y demostró una recuperación completa de la función renal (16).

Asimismo, los crecientes casos de malaria en diferentes países de Latinoamérica como Brasil, Venezuela y Colombia causan gran impacto en sus sistemas de salud. En el año 2007, Alves y Colaboradores describen el caso de un masculino de 33 años procedente de Nigeria, presentaba dolor abdominal en hipocondrio derecho, ictericia, fiebre y disminución del nivel de conciencia. Sus exámenes de laboratorio al ingreso mostraron hiperbilirrubinemia de 50 mg/dL, acidosis metabólica severa, trombocitopenia, creatinina de 5,6 mg/dL, leucocitosis con desplazamiento a metamielocitos. Durante la hospitalización, se diagnosticó malaria por *P. falciparum* mediante la prueba de la mancha gruesa. Incluso con el tratamiento para la malaria el paciente presentó insuficiencia renal aguda requiriendo hemodiálisis, lo cual funcionó para la recuperación del paciente (17).

De igual modo, en Colombia los casos de malaria han sido notables en diferentes regiones. El número de muertes que registró el DANE durante el periodo de 1999-2009 fue entre 65 y 165 muertes al año y se registraron 150,000 casos anuales por *Plasmodium falciparum* (18). En el año 2018, Ortiz y colaboradores dan a conocer el caso de un paciente masculino de 45 años de Bogotá, inicialmente, cursa con cuadro febril, hiporexia, dolor abdominal, vómitos y síntomas urinarios inespecíficos; con reporte de paraclínicos: leucocitosis, neutrofilia, trombocitopenia y uroanálisis sugestivo de infección de vías urinarias. Con 13 días de síntomas ingresó a urgencias con episodios febriles intermitentes, escalofríos, dolor abdominal moderado, sintomatología urinaria y 3 días antes al ingreso presentó coluria. El primer día en UCI se realizó examen de gota gruesa que reportó hiperparasitemia por *Plasmodium falciparum*. Al segundo día, se hace diagnóstico de malaria severa, trombocitopenia severa secundaria, falla renal aguda con criterios de urgencia que persiste al 3 día. Debido a las diferentes complicaciones presentadas por el paciente con falla multiorgánica y el avance de la infección fallece al 13 día en UCI (19). Por ende, en Colombia desde el año 2010, se adelanta el plan para malaria que busca desarrollar estrategias para la prevención, tratamiento oportuno y disminución de la mortalidad en áreas endémicas (20).

DISCUSIÓN

En los últimos años, en Latinoamérica se han incrementado exponencialmente los casos de malaria con complicaciones a nivel renal, debido a que, al ser zona endémica, se incrementa la presencia del vector, y por ende existe una mayor exposición a la picadura del mismo, y desarrollo de esta patología.

Según una revisión exhaustiva realizada por *Santana y colaboradores*, en el año 2023, en Latinoamérica la Malaria es más prevalente en el sexo masculino, y se presenta principalmente en países como Panamá, Bolivia, Uruguay, Cuba, Colombia, México y Ecuador, teniendo en este último una prevalencia del 97%. (21)

En su reporte de caso, Urbina y colaboradores, presentan el caso clínico de un paciente masculino de 45 años de edad, quien ingresa al Hospital Universitario Erasmo Meoz, en la ciudad Cúcuta, Colombia, por un cuadro clínico caracterizado por fiebre, trombocitopenia severa, alteración de la función renal y hepática, y deterioro del estado general.

El paciente fue trasladado de manera urgente a la Unidad de Cuidados Intensivos (UCI) debido a criterios de urgencia dialítica. Se le diagnosticó malaria causada por el parásito *P. falciparum*, y se

consideró la posibilidad de una coinfección con el virus del dengue, ya que la serología de IgM resultó positiva. Se inició el tratamiento con antimaláricos y terapia de reemplazo renal. Con el tiempo, desarrolló criterios de gravedad para malaria severa y experimentó disfunción multiorgánica. A pesar de los esfuerzos terapéuticos, lamentablemente falleció debido al síndrome de dificultad respiratoria aguda (SDRA) con hipoxemia refractaria, como consecuencia de la grave condición de malaria. Al ingresar a la UCI, se evaluaron con APACHE II: 30 y SOFA: 8, requiriendo intubación orotraqueal, ventilación mecánica y soporte vasopresor elevado. En el contexto de la falla renal, se implementó terapia de soporte renal. Aunque se realizaron esfuerzos dirigidos y de sostén, solo se observó mejoría en la disfunción hematológica después de múltiples transfusiones. Debido a la falla respiratoria hipoxémica, se ordenó iniciar la oxigenación por membrana extracorpórea (ECMO), pero el paciente falleció después de 13 días en la UCI debido al síndrome de disfunción orgánica múltiple (SDOM) y choque séptico. (22)

A pesar de la alta tasa de mortalidad de la falla multiorgánica en pacientes con malaria, existen casos de evolución satisfactoria, como el expuesto por *Ticona y colaboradores*, quienes presentan el caso de un hombre de 33 años, agricultor, residente en Trinidad-Beni, sin antecedentes médicos ni alergias relevantes, con dos dosis de la vacuna Sinopharm, presentó síntomas como malestar general, fiebre, cefalea y dolor epigástrico durante seis días. Buscó atención médica en Trinidad y fue trasladado a Santa Cruz de Bolivia debido a complicaciones. Al llegar a la unidad de emergencia, mostraba un estado crítico con ictericia, deshidratación, fiebre, somnolencia, disnea y tos con expectoración sanguinolenta. Los signos vitales revelaron una saturación arterial de O₂ del 90%, presión arterial de 80/50 mmHg, frecuencia cardíaca de 110 latidos por minuto, frecuencia respiratoria de 28 respiraciones por minuto y temperatura de 39 °C. Fue ingresado a una unidad crítica de mayor complejidad. Debido a esto, se consideraron diagnósticos diferenciales de enfermedad tropical o zoonosis debido a la procedencia endémica. Se activó el código sepsis, se realizaron pancultivos (con resultados negativos al tercer día), reanimación hídrica guiada por metas y determinación de lactato. Además, se inició una terapia antimicrobiana empírica con carbapenems (meropenem) y glucopéptidos (vancomicina) durante 10 días debido a la falla multiorgánica.

Los resultados de laboratorio al ingreso mostraron leucocitosis, anemia severa, trombocitopenia, elevación de lactato, bilirrubinas y transaminasas cuatro veces más elevadas de lo normal. Se evidenció la necesidad de diálisis por azoados. Las gasometrías mostraron acidosis respiratoria con PaO₂/FiO₂ en descenso progresivo. Las imágenes médicas revelaron hepato-esplenomegalia y un infiltrado alveolar en ambos campos pulmonares con una evolución tomográfica desfavorable. A pesar del compromiso respiratorio severo con criterios de distrés respiratorio agudo, se decidió la intubación orotraqueal y manejo ventilatorio protector durante 14 días en posición prono intermitente, con FiO₂ al 100% y PEEP de 10, junto con soporte hemodinámico con vasoactivos. Debido al resultado positivo para hemoparasitosis por *P. vivax*, se inició un tratamiento antipalúdico (cloroquina y primaquina) durante 7 días. Con el tratamiento dirigido y el cumplimiento de las metas de manejo ventilatorio, hemodinámico y de reemplazo renal, el paciente experimentó mejoría clínica y laboratorial diaria. Fue dado de alta después de 18 días de tratamiento multidisciplinario. (23)

A su vez, *Rojas y colaboradores*, presentan el caso de un hombre de 63 años, originario de Cuba, de ocupación mariner mercante, sin historial médico previo, regresó a Cuba desde la República de Guinea después de más de 6 meses de estancia continua. A su llegada, presentó síntomas como escalofríos, fiebre intermitente, diarreas y astenia, los cuales persistieron hasta su llegada a Cuba el 12 de marzo. El 19 de marzo, buscó atención en un hospital en La Habana, donde mostró un estado general comprometido con astenia severa, deshidratación, obnubilación y desorientación. Dadas sus circunstancias epidemiológicas y manifestaciones clínicas, los especialistas sospecharon de malaria, confirmada por una gota gruesa positiva para *P. falciparum*. Fue trasladado al Instituto de Medicina Tropical Pedro Kourí (IPK) para atención especializada.

Al llegar al IPK, el paciente estaba postrado, con bradipsiquia, debilidad generalizada, dificultad respiratoria, hipotensión, taquicardia, fiebre y compromiso diurético. Se diagnosticó malaria complicada con hiperparasitemia. Los resultados de los exámenes complementarios mostraron anemia, leucocitosis, alteraciones en los niveles de creatinina y otros parámetros. Se interpretó el cuadro como malaria complicada, y se inició el tratamiento antipalúdico con artesunato intravenoso y antibióticos. Además, se transfundió sangre debido a la anemia marcada.

Siguiendo el protocolo del IPK, se administró primaquina a partir del cuarto día de hospitalización como parte de la quimioterapia radical antipalúdica. Se implementaron medidas de cuidado intensivo, como monitoreo constante de signos vitales, evaluación neurológica y control de glucosa en sangre, con lo que posteriormente el paciente evolucionó satisfactoriamente. (24)

Por lo tanto, la falla renal en pacientes con malaria representa una complicación crítica que impacta significativamente en la salud de la población latinoamericana. Este fenómeno, a menudo asociado a especies de *Plasmodium* como el *P. falciparum*, añade una capa adicional de complejidad a la gestión clínica de la enfermedad. La insuficiencia renal puede derivar en consecuencias graves, requiriendo terapias de reemplazo renal y aumentando la carga económica y social en los sistemas de salud de la región. La identificación temprana de factores de riesgo y la implementación de estrategias de prevención y tratamiento son cruciales para mitigar el impacto negativo de la malaria en la salud renal de la población latinoamericana.

CONCLUSIÓN

Los casos de malaria han incrementado notoriamente en Latinoamérica y con ello, complicaciones producto de la enfermedad como lo es la IRA (insuficiencia renal aguda) descrita por muchos autores. Dentro de los países de Latinoamérica que más reportan casos de malaria con complicaciones graves como el daño renal asociado, se encuentran: Brasil, Ecuador, Cuba, Uruguay, México, Venezuela y Colombia. El impacto desde el punto de vista de sistemas de salud que presenta tal enfermedad se traduce en mayores requerimientos de terapias, procedimientos invasivos, estancias en UCI y sin duda, aumento de costos. Adicionalmente, el impacto negativo que tiene en la población latinoamericana se observa en el número de muertes que se registran por *Plasmodium falciparum* donde entidades como el DANE en el caso de Colombia reportan cifras elevadas, además de las complicaciones cuyo nivel de gravedad es alto, por tanto, con esta revisión buscaremos motivar a realizar un correcto uso de los programas de salud pública y la concienciación para abordar este desafío y garantizar un manejo efectivo de la malaria, no sólo reduciendo la mortalidad asociada sino también mejorando la calidad de vida de aquellos afectados por esta enfermedad en la región por medio de la educación, promoción, y prevención enfocada a la eliminación del vector.

REFERENCIAS BIBLIOGRÁFICAS

1. Castro-Sancho José Ignacio, Munguía-Ramírez, María del Rocio, Ávila-Agüero María Luisa. Malaria: una actualización. *Acta med. costarricense*. 2002 ;44(3): 107-112.
2. González-Sanz, M., Berzosa, P. & Norman, FF Actualizaciones sobre epidemiología y estrategias de prevención de la malaria. *Curr Infect Dis Rep* 25 , 131-139 (2023). <https://doi.org/10.1007/s11908-023-00805-9>
3. Katsoulis O, Georgiadou A, Cunnington AJ. Immunopathology of Acute Kidney Injury in Severe Malaria. *Front Immunol*. 2021 Apr 23;12:651739. doi: 10.3389/fimmu.2021.651739. PMID: 33968051; PMCID: PMC8102819.
4. Awosolu OB, Yahaya ZS, Farah Haziqah MT, Simon-Oke IA, Fakunle C. A cross-sectional study of the prevalence, density, and risk factors associated with malaria transmission in urban communities of Ibadan, Southwestern Nigeria. *Heliyon*. 2021 Jan 20;7(1):e05975. doi: 10.1016/j.heliyon.2021.e05975.
5. Miranda-Arboleda AF, Martínez-Salazar EL, Tobón-Castaño A. El riñón en la malaria: de la patogénesis a las manifestaciones clínicas. *Infectio* [Internet]. 2014 [citado el 4 de diciembre de 2023];18(3):120–8. Disponible en: <https://www.elsevier.es/es-revista-infectio-351-articulo-el-riñon-malaria-patogenesis-manifestaciones-S0123939214000289>
6. Katsoulis O, Georgiadou A, Cunnington AJ. Immunopathology of Acute Kidney Injury in Severe Malaria. *Front Immunol*. 2021 Apr 23;12:651739. doi: 10.3389/fimmu.2021.651739. PMID: 33968051; PMCID: PMC8102819.
7. Maitland K, Newton CR. Acidosis of severe falciparum malaria: Heading for a shock? *Trends Parasitol*. 2005;21:11---6.
8. Koopmans LC, van Wolfswinkel ME, Hesselink DA, Hoorn EJ, Koelewijn R, van Hellemond JJ, et al. Lesión renal aguda en malaria por Plasmodium falciparum importada. *Malar J*. 2015; 14 (523)
9. Win KK, Thanachartwet V, Wattanagoon Y, Jerraksuwan S, Ruangweerayut R, Desakorn V. Factores asociados con la insuficiencia renal aguda en adultos con malaria falciparum grave. *Salud pública J Trop Med del sudeste asiático*. 2012; 43 : 1071-1079

10. Naqvi R. Plasmodium vivax que causa lesión renal aguda: un enemigo menos abordado. Pak J Med Ciencias. 2015; 31 : 1472-1475
11. Kute VB, Trivedi HL, Vanikar AV, Shah PR, Gumber MR, Patel HV, et al. Lesión renal aguda asociada a malaria por Plasmodium vivax, India, 2010-2011. Enfermedad infecciosa emergente. 2012; 18 : 842–845.
12. OMS 2017. Informe mundial sobre la malaria 2017. Ginebra: Organización Mundial de la Salud; 2017.
13. OMS 2023. World Malaria report 2023. Ginebra. Organizacion Mundial de la salud; 2023.
14. Manan JA, Ali H, Lal M. Insuficiencia renal aguda asociada con la malaria. Medicina. Col. Abbottabad. 2006; 18 : 47–52.
15. El BS. Insuficiencia renal en malaria. J. Enfermedad transmitida por vectores. 2008; 45 : 83–97.
16. Meremo AJ, Kilonzo SB, Munisi D, Kapinga J, Juma M, Mwanakulya S, Mpondo B. Acute renal failure in a Caucasian traveler with severe malaria: a case report. Clin Case Rep. 2014;2(3):82-5. doi:
17. Alves, A y et al. Malaria importada grave. Reporte de un caso. Rev Bras Ter Intensiva. 2007 ; 19 (2)
18. Instituto Nacional de Salud. Guía de Atención Clínica de Malaria. [Internet]. 2010. [Consultado: 5 Dic 2023]
19. Ortiz, G, & et al. Severe Malaria in the Intensive Care Unit: The report of a Case of a Non-Endemic Species in North of Santander, Colombia. Med Unab. 2018;20(3): 383-392.
20. Proyecto Fondo Mundial Malaria. Uso de la inteligencia epidemiológica con participación social, para fortalecer la gestión del programa, mejorar acceso al diagnóstico tratamiento y ejecutar intervenciones eficaces para la prevención y control de la malaria, Colombia 2010-2015. [Internet]. [Cited 5 Dic 2023].
21. Santana, AC. Tuarez, VM. Malaria en Latinoamérica. Diagnóstico y situación epidemiológica actual. [Tesis de grado]. Manabi, Ecuador. Universidad Estatal del Sur de Manabi. 2023.
22. Urbina, Z. Lamos, A. Picon, A. Malaria grave en UCI: reporte de caso. Universidad de Boyacá.

23. Ticona, D. Castro, R. Carrasco, F. Multiorgan failure in a case of severe plasmodium Vivax Malaria. *Revista de Investigación e Información en Salud UNIVALLE*. 2022, 17(42): p. 32-38
24. Rojas, L. Ortega, L. Marrero, O. Valdespino, M. Pomier, O. Trujillo, C. Satisfactory course of an adult patient with severe complicated Plasmodium falciparum malaria. *Revista Cubana de Medicina Tropical*. 2022;74(3):e917