

# Trauma cérvico-torácico por arma blanca: reporte de caso

## Cervicothoracic stab wound trauma: a case report

Rommer Alex Ortega-Martinez <sup>1,a</sup> , Roly Misael Ramos Zenteno <sup>1,b</sup> , Paola Cecilia Rodríguez Gil <sup>1,c</sup>

### Filiación y grado académico

<sup>1</sup> Hospital Obrero N.º 2, Caja Nacional de Salud, Cochabamba, Bolivia.

<sup>a</sup> Médico intensivista.

<sup>b</sup> Médico residente de 2º año en medicina crítica y terapia intensiva.

<sup>c</sup> Cirujano cardiovascular.

### Contribución de los autores

**RAO-M:** recolección de información, metodología, análisis de resultados, discusión y revisión final del reporte de caso.

**RMRZ:** recolección de información, metodología, discusión y revisión final del reporte de caso.

**PCRg:** recolección de información, metodología, discusión y revisión final del reporte de caso.

### Fuentes de financiamiento

La investigación fue realizada con recursos propios.

### Conflictos de interés

Los autores declaran no tener conflictos de interés.

**Recibido:** 28-08-2022

**Aceptado:** 16-10-2023

**Publicado en línea:** 24-10-2023

### Citar como

Ortega-Martinez RA, Ramos RM, Rodríguez PC. Trauma cérvico-torácico por arma blanca: reporte de caso. Rev Peru Cienc Salud. 2023; 5(4). doi: <https://doi.org/10.37711/rpcs.2023.5.4.432>

### Correspondencia

Rommer Alex Ortega Martinez  
 Dirección: Cochabamba, Bolivia.  
 Cel.: +59172797517  
 Email: rommeralexo@gmail.com

## RESUMEN

El traumatismo cervical por arma cortopunzante es poco frecuente; sin embargo, por el gran interés clínico, puede dar lugar a complicaciones muy importantes, como asfixia, hemorragia masiva e incluso la muerte, sobre todo porque el 10 % de las lesiones traumáticas afectan a la región cervical (zona 1), la cual, por contener órganos y paquetes vasculares importantes, presenta una mortalidad del 1 al 7 %. De esta manera, se presenta el caso clínico de un paciente femenino de 90 años, con demencia senil, un cuadro clínico de 1 hora de evolución, con herida en región cervical derecha por objeto cortopunzante, con sangrado y dolor local, aparentemente por autolesión. La paciente fue sometida a cirugía para retiro de objeto cortopunzante y manejo en unidad de terapia intensiva (UTI) para monitorización, presentando una evolución optima y egresando al tercer día; posteriormente fue dada de alta a domicilio en buen estado general.

**Palabras clave:** demencia; heridas y lesiones; traumatismo múltiple; traumatismos del cuello; traumatismos torácicos (Fuente: DeCS - BIREME).

## ABSTRACT

Cervical trauma by sharp weapon is rare; however, due to the great clinical interest, it can lead to very important complications, such as asphyxia, massive hemorrhage and even death, especially because 10% of traumatic injuries affect the cervical region (zone 1), which, because it contains important organs and vascular bundles, has a mortality rate of 1 to 7%. Thus, we present the clinical case of a 90-year-old female patient with senile dementia, a clinical picture of 1 hour of evolution, with a wound in the right cervical region by a sharp object, with bleeding and local pain, apparently due to self-injury. The patient underwent surgery to remove the sharp object and was managed in the intensive care unit (ICU) for monitoring, presenting an optimal evolution and discharged on the third day; she was subsequently discharged home in good general condition.

**Keywords:** dementia; wounds and injuries; multiple trauma; neck trauma; thoracic trauma (Source: MeSH - NLM).

## INTRODUCCIÓN

La definición de trauma de cuello por herida penetrante refiere a toda lesión en la parte del cuerpo que conecta la cabeza con el tronco y que atraviesa el músculo platismo <sup>(1)</sup>. Los traumatismos cervicales son un gran desafío para el cirujano de trauma porque se encuentran estructuras vitales (viscerales, vasculares y nerviosas) en un espacio anatómico reducido, pudiendo generar una elevada mortalidad <sup>(2)</sup>. Las lesiones penetrantes representan del 40 % al 60 % de las consultas por traumatismos cervicales, con un 30 % de lesiones que involucran a más de un órgano.

Desde un punto de vista anatómico, Roon y Christensen en 1979 dividieron el cuello en tres regiones. La zona I se extiende desde la base del cartílago cricoides hasta la clavícula y contiene las siguientes estructuras: tráquea, esófago, grandes vasos, mediastino superior, vértice pulmonar y conducto torácico. La zona II se extiende desde el cartílago cricoides hasta el ángulo de la mandíbula; aquí se aloja la arteria carótida y la vena yugular, la arteria vertebral, la faringe, la laringe y el esófago. La zona III se extiende hasta la base del cráneo e incluye la carótida, las arterias vertebrales y las venas yugulares. La mayor incidencia, con el 50 al 70 % de las lesiones penetrantes, se produce en la zona II, aunque las de mayor mortalidad son las heridas en la zona I, siendo la causa más frecuente de muerte por hemorragia, con una mortalidad que oscila entre 1 y 7 % <sup>(2)</sup>. Desde otra óptica, la zona II es la más frecuentemente lesionada, con un porcentaje entre 50 % y el 82 %. La zona I y III se ubican entre el 5 % y el 44 % y entre el 8 % y el 33 % respectivamente. Debido a las dificultades para el acceso quirúrgico en la zona I y III, el uso de estudios tomográficos, endoscópicos y endovasculares resultan la principal opción, reservando el tratamiento operatorio para pacientes inestables.

Por su parte, Hirsberg et al. reportaron un 24 % de heridas transcervicales, siendo la zona II la más común, seguida de las zonas III y I <sup>(3-7)</sup>. La mayoría de las lesiones traumáticas del cuello resultan de una lesión penetrante causada por arma cortopunzante, heridas cortantes o heridas por proyectil de arma de fuego. La extensión de la lesión es variable y depende del mecanismo del trauma. En las lesiones cortantes o cortopunzantes el daño se encuentra circunscrito al trayecto del arma, con compromiso menor de los tejidos vecinos, y las lesiones se limitan a los órganos encontrados en el trayecto de

la herida. Así mismo, en las heridas por proyectiles la extensión del daño es mayor y afecta no sólo los tejidos encontrados, sino que, dependiendo de la velocidad del proyectil, la energía disipada puede llegar a afectar los tejidos u órganos; a este hecho se suma la dificultad para determinar su trayectoria y poder evaluar el daño causado <sup>(4-7)</sup>.

La clasificación de acuerdo con la gravedad de las lesiones hace referencia a grado 1 (menores): heridas penetrantes de cuello que no comprometen estructuras profundas, es decir, que no sobrepasan el platismo y, por lo general, no requieren ser exploradas; grado 2 (moderadas): heridas penetrantes que sobrepasan el platismo del cuello, afectando las estructuras vecinas pero sin signos ni síntomas de lesión vascular o de la vía aérea, las cuales requieren de cirugía después de la evaluación secundaria y de los exámenes complementarios; grado 3 (graves): heridas en cuello con afectación de las estructuras profundas y lesión vascular o de la vía aérea, con o sin signos neurológicos, de modo que los pacientes lesionados precisan de cirugía urgente; grado 4 (crítico): heridas en cuello con hemorragia o asfixia inminente, donde por lo general los pacientes fallecen en el sitio del accidente <sup>(1, 4)</sup>. El trauma torácico representa el 25 % de las muertes en Estados Unidos; entre el 15 y el 30 % de las lesiones penetrantes torácicas requieren toracotomía de urgencia, y el 11 % de los pacientes con trauma torácico requieren intubación endotraqueal para proteger la vía aérea; además, el 58 % de estos pacientes fallecen por presentar choque hipovolémico, por lo que la mortalidad se incrementa al 75 % <sup>(4, 5)</sup>.

Del 5 % al 10 % de todas las lesiones traumáticas comprometen la región cervical y al menos 30 % de los casos presentan lesión en alguna estructura anatómica de importancia, como las estructuras vasculares en un 20 %, y se estima que la vía aérea y digestiva se encuentran comprometidas en un 10 % <sup>(6)</sup>. Estos pacientes representan un dilema diagnóstico y terapéutico para el equipo médico de urgencia; cualquier paciente con síntomas o no y con signos de lesión vascular debe ser llevado a tratamiento quirúrgico <sup>(6)</sup>; por otro lado, en un paciente donde el músculo platismo ha sido atravesado es necesaria una exploración de la vía aérea y digestiva; sin embargo, el estándar terapéutico que se aplica en la actualidad consiste en la exploración quirúrgica inmediata, en lo que se ha denominado algoritmo Mansour relativo a las

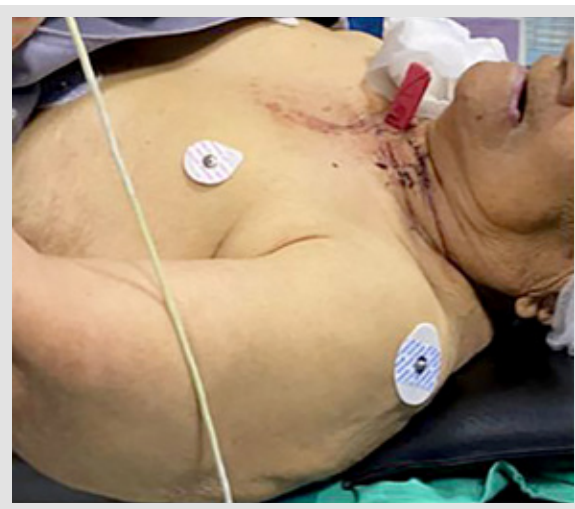lesiones penetrantes del cuello<sup>(7,8)</sup>. En la actualidad, el *gold standard* en tratamiento de estos pacientes es el manejo quirúrgico selectivo<sup>(9)</sup>.

Los traumatismos del cuello constituyen una afección poco frecuente y pueden desencadenar grandes complicaciones por todo el aparato vasculonervioso a ese nivel. No obstante, existen muchos factores, como el traumatismo, agresiones externas o auto lesiones, como en el caso de la paciente que presentaba trastornos psiquiátricos; por tal motivo es importante poner en evidencia el presente caso, ya que a pesar de presentar imágenes asombrosas, la paciente no presentó lesiones que pusieran en riesgo su vida<sup>(5,9)</sup>.

## PRESENTACIÓN DEL CASO

Paciente de sexo femenino con 90 años acude por el servicio de emergencia de cirugía de la Caja Nacional de Salud (CNS), Hospital Obrero N.º 2, Cochabamba (Bolivia), en fecha 25/05/2023, con cuadro clínico de 1 hora de evolución caracterizado por presentar herida en cuello del lado derecho por objeto cortopunzante asociado a sangrado y dolor local. Según la familia, sospechan que se debió a una auto lesión. La paciente presenta antecedentes de hipertensión arterial sistémica de aproximadamente 30 años, en tratamiento con losartan y carvedilol; además, presenta una demencia senil de reciente diagnóstico.

Al examen físico en regular estado general, hemodinámicamente estable, consciente, vigil,

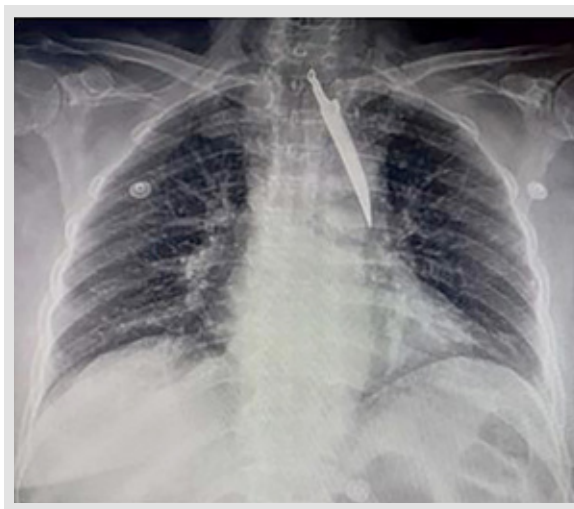

**Figura 1.** Imagen de ingreso de la paciente que muestra el arma blanca con más de 50 % de penetración en región cérvico-torácica, anterior y derecha

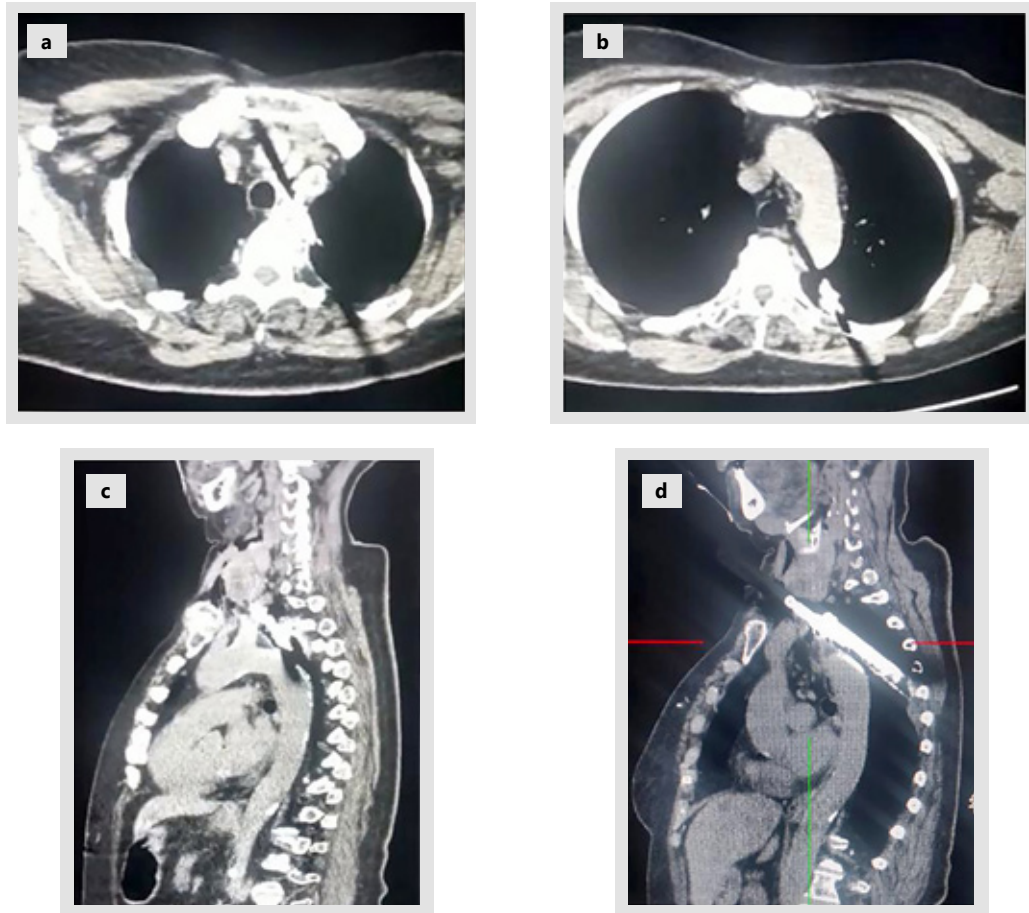
Glasgow de 15/15, obedece ordenes sencillas, con apoyo de oxígeno a 3 litros por minuto con saturación de 96 %; se evidencia una lesión penetrante (ver Figura 1) por objeto cortopunzante (cuchillo de mesa) en región cérvico-torácica con orificio de apertura en lado derecho, con leve sangrado y dolor local; no refleja enfisema subcutáneo.

Rápidamente se realizan varios exámenes complementarios, como una radiografía del tórax, donde se evidencia cuerpo extraño en topografía de mediastino levemente lateralizado a la derecha, en intimo contacto con pared traqueal. Su borde superior se localiza a nivel de la articulación esternoclavicular izquierda, el borde inferior a la altura del sexto arco costal izquierdo, no alcanzando bronquio principal izquierdo, ni reborde cardiaco (ver Figura 2).

Por otro lado, se realiza tomografía de cuello y tórax con contraste, donde se evidencia un objeto cortopunzante que atraviesa el cuello que llega hasta región posterior del tórax izquierdo, pasando periféricamente por el borde izquierdo de la tráquea, esófago, a 3 mm del cayado de la aorta y la arteria subclavia izquierda, sin causar lesión. Adyacente a estas estructuras no se observa colecciones, contacta los cuerpos vertebrales D3 y D4 hasta segmento posterior del quinto arco costal izquierdo causando lesión del pulmón a nivel del lóbulo superior izquierdo, sin ocasionar neumotórax, asociado a leve enfisema de partes blandas (ver Figuras 3 a, b, c y d).



**Figura 2.** Radiografía de tórax PA (postero-anterior), se observa cuerpo extraño en topografía de mediastino levemente lateralizado a la derecha en intimo contacto con pared traqueal

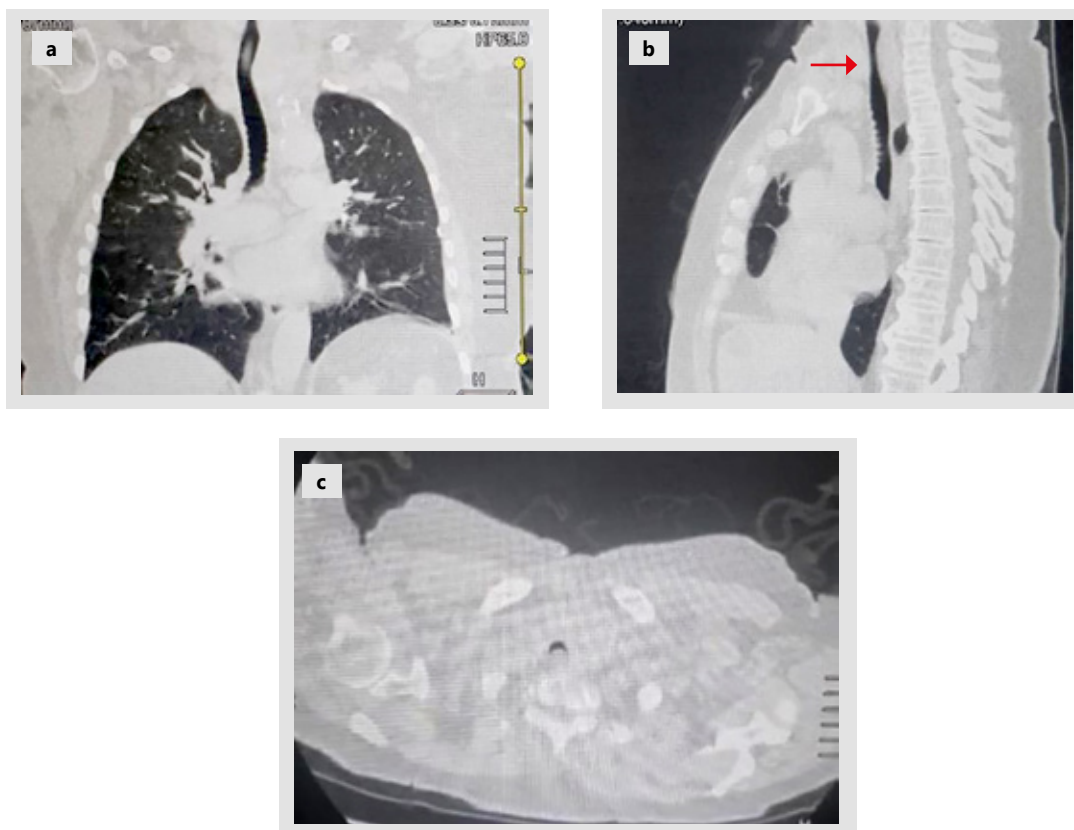


**Figura 3 a, b, c y d.** Tomografía de cuello y tórax con contraste donde se observa objeto cortopunzante que atraviesa el cuello que llega hasta región posterior del tórax izquierdo

Finalmente, se realizó una endoscopia digestiva alta que descartó lesiones perforantes. Tras ser evaluado por el servicio de cirugía cardiovascular y cirugía de emergencia la paciente pasa a quirófano, previa firma de consentimiento informado, explicando a los familiares los riesgos que implica el tipo de cirugía, para retiro de objeto cortopunzante, bajo anestesia general. Durante el procedimiento presenta hipotensión arterial que se controla optimizando la precarga con soluciones cristaloides. Desde otra óptica, bajo observación directa, se retira el objeto cortopunzante (cuchillo de mesa) sin observar sangrado, se realiza lavado de herida y colocación de drenaje Jackson-Pratt en sitio de herida quirúrgica, se cierra por planos y se cubre con compresas. Posteriormente, pasa a la unidad de terapia intensiva (UTI) para su monitorización, asistencia respiratoria mecánica y analgesia. La paciente permaneció estable hemodinámicamente, sin complicaciones postquirúrgicas, por lo que se procede a disminuir la sedación, se progresa a modalidad espontánea,

logrando retirar la asistencia respiratoria mecánica en forma precoz y con buena tolerancia; requirió apoyo mínimo de oxígeno con puntas nasales, algo desorientada, con Glasgow de 14/15. Al segundo día de internación es dada de alta a sala general de cirugía para seguimiento y manejo; finalmente, es dada de alta hospitalaria en fecha 30/05/2023, en seguimiento por consultorio externo por cirugía general y el servicio de psiquiatría.

La paciente retorna al servicio de emergencias de cirugía en fecha 09/06/2023, a 9 días de alta hospitalaria, con cuadro clínico de 2 días de evolución caracterizado por presentar estridor laríngeo, taquipnea. Al examen físico se presenta: consciente, orientada en tiempo, espacio, Glasgow de 15/15, corazón: rítmico, regular, normofonético, FC: 75 lpm; pulmones: murmullo vesicular conservado y leve sibilancia inspiratoria, saturación de 88 % a aire ambiente, con apoyo de oxígeno por puntas nasales a 3 litros por minuto llegando a saturar 93 %, FR: 25 rpm. Se solicita una tomografía



**Figura 4 a, b y c.** Tomografía de cuello y trax simple donde se observa estenosis (moderada) en su segmento cervical (flecha roja)

de trax simple, donde se evidencia una estenosis traqueal en su parte cervical. (ver Figuras 4 a, b y c).

Se informa a los familiares la gravedad del caso y riesgo elevado de mortalidad, adems de la necesidad de requerir proteccin de la va area con una intubacin orotraqueal, ingreso a la UTI, adems realizar otros exmenes complementarios y probablemente una intervencin quirrgica; sin embargo, los familiares de forma voluntaria rechazan cualquier procedimiento invasivo y, adems, deciden su alta solicitada.

## DISCUSIN

El cuello es una regin anatómica compleja, con estructuras vasculares, de la va area y digestiva de vital importancia. Las lesiones penetrantes del cuello podran tener complicaciones del tipo hemorrgicas, pulmonares, secuelas cerebrales graves o incluso la muerte, por lo que en la mayora de las instituciones el trauma penetrante del cuello se maneja de forma agresiva y prioritaria, llevando a una exploracin quirrgica a todo paciente con lesin cervical, sobre todo por un objeto extraño <sup>(10)</sup>.

El apualamiento no es infrecuente en casos de homicidio, pero como forma de suicidio generalmente se considera poco comn. Un estudio del suicidio por apualamiento en la ciudad de Tokio (Japn) durante un perodo de veinte aos mostr cifras anuales absolutas fluctuantes, con una proporcin de casos de suicidio entre el 2,3 y el 4,7 %, tal como el caso en mencn <sup>(11)</sup>. Un adecuado manejo del trauma penetrante en cuello implica conocimientos de la anatoma, una buena anamnesis con nfasis en el mecanismo del trauma, un cuidadoso examen fsico y, finalmente, es necesario realizar algunas investigaciones diagnsticas y teraputicas orientadas a identificar si hay lesin de estructuras importantes para prevenir complicaciones, secuelas, e incluso la muerte <sup>(6,11)</sup>.

La zona I del cuello representa una zona de alto riesgo porque contiene estructuras vasculares y por su proximidad al trax. Se encuentra protegida por los huesos del trax y las clavculas, siendo esta presentacin anatómica un obstculo para la exploracin quirrgica; con relativa frecuencia la cervicotoma no permite un adecuado abordaje



quirrgico y, en ocasiones, las lesiones del lado derecho tienen que ser abordadas por esternotoma media, y las del lado izquierdo por una toracotoma anterolateral izquierda <sup>(12)</sup>; como en la paciente que felizmente no requiri ningn procedimiento quirrgico mayor. La proporcin de trauma por zona anatmica fue de 15,5 % en la zona I, 65,4 % en la zona II y 23,8 % en la zona III. En un estudio colombiano, Ramrez-Morin et al. demostraron que en 50 pacientes (59,6 %), se encontraron signos duros o blandos de lesin; el 27,4 % de los pacientes requirieron transfusin de productos sanguneos en las primeras 24 horas; adems, se realiz tomografa computarizada de cuello en 21 pacientes (25 %), previos al abordaje quirrgico <sup>(10)</sup>; el mismo procedimiento aplicado en la paciente.

En la zona I las estructuras que deben preocupar al cirujano son: arteria y vena subclavia, arteria cartida comn, vena yugular interna, pulmn, esfago y plexo braquial, que si son afectadas presentan una mortalidad de hasta el 12 % <sup>(12)</sup>. Los lmites anatmicos de la zona I representan un punto actual de debate; las clasificaciones de Monson y de Roon y Christensen poseen imprecisiones para definir la anatoma de la base del cuello y por consiguiente su abordaje. El 2016, en la Ciudad de Mxico, Rodrguez et al. propusieron extender el lmite inferior de la zona I hasta un plano que cruza el ngulo esternal, manteniendo el que atraviesa el cartlago cricoides como margen superior. Este nuevo concepto aporta una visin completa de la anatoma del cuello y la porcin superior del mediastino, facilitando las tcnicas quirrgicas para el manejo de las heridas en la base del cuello <sup>(7)</sup>. Afortunadamente, por la estabilidad de la paciente y sobre todo la ausencia de lesiones vasculares importantes, esta present una buena evolucin. Desde otro punto de vista, en la evaluacin inicial de un paciente con un traumatismo cervical es importante tener en cuenta los principios bsicos de manejo del paciente politraumatizado, donde un sangrado cervical puede progresar y provocar una obstruccin completa de la va respiratoria en pocos minutos; de esta manera, la intubacin orotraqueal es posible en un alto nmero de pacientes, especialmente para proteger la va area. En ocasiones, la realizacin de una traqueostoma con anestesia local o incluso una cricotirotoma son necesarias para el mantenimiento de la va area <sup>(5,12)</sup>.

Las lesiones vasculares del cuello son las ms comunes, pues comprenden el 25 % de las heridas penetrantes y una tasa de mortalidad que va del 10

al 50 % <sup>(12)</sup>; de esta manera, el trauma de cartida penetrante puede ser muy letal, acercndose a una tasa de mortalidad del 100 %, y encontramos que sigue siendo el vaso ms afectado en trauma. En los pacientes que sobreviven a la ciruga hay una mejora significativa en la mortalidad, con una tasa de 6 % a 33 % <sup>(13)</sup>. En un estudio se recopil un total de 110 pacientes con trauma cervical penetrante, de los cuales se incluyeron en el estudio 84 (76,3 %); entre estos, 81 (96,4 %) eran hombres, con mayor proporcin de pacientes entre 31 y 50 aos (44 %) y entre 16 y 30 aos (39,3 %); los mecanismos ms frecuentes fueron las heridas por arma cortopunzante (67,9 %), seguidas por las heridas con proyectil de arma de fuego (25 %); indiscutiblemente, por la falta de literatura local es que ponemos a disposicin esta pequea revisin, esperando poder generar otros estudios ms grandes <sup>(10)</sup>. Desde otra perspectiva, existen en el cuello dos fascias musculares que rodean todos sus rganos; la superficial reviste el msculo cutneo del cuello, la profunda reviste todas las estructuras vasculares y rganos profundos. Las fascias ofrecen una importante proteccin a las estructuras cervicales contra el sangrado, pero a su vez, constituyen un riesgo de desplazamiento y oclusin por coleccion de sangre en su interior, comprometiendo la va area y causando hasta el 13 % de mortalidad en los pacientes que no logran ser tratados a tiempo <sup>(12)</sup>.

En la actualidad, el *gold standard* del tratamiento es el manejo quirrgico selectivo. Los pacientes con lesiones en la zona I y III irn a ciruga, como en el caso de la paciente; en el caso de las lesiones en la zona II, los pacientes sern diferenciados como hemodinamicamente inestables o estables. Los primeros son sometidos a cervicotoma exploradora, mientras que los segundos son sometidos a una exhaustiva evaluacin clnica; la necesidad de una angiografa, esofagoscopia, endoscopia digestiva alta (EDA), laringoscopia y broncoscopia, sumndose la tomografa axial computada <sup>(9)</sup>. Se reconoce como la "ciruga de control de daos", al esquema de tres etapas aplicado en pacientes con traumatismos penetrantes para prevenir la triada letal, que inclua hipotermia, acidosis y coagulopata. Las medidas iniciarn con maniobras para abreviar los procedimientos quirrgicos, seguido de un periodo de resucitacin intensiva y finalmente la intervencin quirrgica definitiva; esta tcnica se aplica a varias regiones corporales incluido el cuello <sup>(7,10-12)</sup>.

La morbilidad de los pacientes sometidos a exploraciones quirúrgicas oscila entre el 8 % al 33 %, representado las infecciones respiratorias bajas, algunas de las complicaciones más frecuentes. La paresia de los pares craneales son poco reportadas; del 5 al 10% de la actual casuística, presentaron parálisis del séptimo par y del nervio recurrente<sup>(7,12)</sup>; la paciente por fortuna no presentó signos de dificultad respiratoria, sangrado pre y postoperatorio, ni otras complicaciones como neumotórax, neumomediastino o infecciones, a pesar de la cercanía del cuerpo extraño a la tráquea, esófago, cayado de aorta y otras arterias de gran calibre, donde la separación fue únicamente de milímetros. Con posterioridad, ya en consulta externa, la paciente acude por disnea leve a moderada, por lo que una nueva TAC de tórax muestra una estrechez en el tercio medio de la tráquea, que tranquilamente se puede explicar por la cercanía del cuerpo extraño y la posibilidad de lesiones inflamatorias; sin embargo, por la edad, la familia rechaza cualquier procedimiento invasivo.

### Conclusión

En conclusión, el traumatismo en región cervical en nuestro medio es poco frecuente, pero, sobre todo, sus casos son escasamente publicados, más aún cuando probablemente son secundarios por auto lesiones, como en la paciente. En este entender debemos recomendar la priorización de una vía aérea permeable, preparar el refuerzo de hemocomponentes en caso de sangrados masivos, especialmente el trabajo con un equipo multidisciplinario, con un cirujano cardiovascular, torácico y de terapia intensiva, para estar preparados ante eventuales complicaciones que pueden llegar a ser fatales.

### REFERENCIAS

1. Domingo S, Febrero DN. Protocolo de atención para trauma de cuello por heridas penetrantes [Internet]. Santo Domingo D. N.: Ministerio de Salud Pública; 2017. [Consultado el 24 de junio de 2023]. Disponible en: <https://repositorio.msp.gob.do/bitstream/handle/123456789/940/protocoloatenciontraumascuelloheridaspenetrantes.pdf?sequence=1&isallowed=y>
2. Trouboul Gracia AF. Manual de Cirugía Trauma. comisión de trauma, tema traumatismo cervicales [Internet]. Asociación Argentina de Cirugía; 2019. [Consultado el 12 de febrero 2023]. Disponible en: [https://aac.org.ar/manual\\_trauma/archivos/manual\\_trauma2019.pdf](https://aac.org.ar/manual_trauma/archivos/manual_trauma2019.pdf)
3. Alberto J, Londoño O. Capítulo XXVI trauma de cuello [Internet]. Jimcontent.com. [Consultado el 24 de junio de 2023]. Disponible en: [https://s1e181b62664a5fde.jimcontent.com/download/version/1305255805/module/5108153117/name/Trauma\\_de\\_cuello.pdf](https://s1e181b62664a5fde.jimcontent.com/download/version/1305255805/module/5108153117/name/Trauma_de_cuello.pdf)
4. Eskenazi E; Reátegui N. Manual de cirugía trauma. [Internet]. Asociación Argentina de Cirugía; 2019. [Consultado, el 10 de marzo del 2023]. Disponible en: [https://aac.org.ar/manual\\_trauma/archivos/manual\\_trauma2019.pdf](https://aac.org.ar/manual_trauma/archivos/manual_trauma2019.pdf)
5. García-Zornoza R, Morales-Angulo C, González-Aguado R, Acle Cervera L, Cortizo Vázquez E, Obeso Agüera S. Lesiones cervicales. Acta Otorrinolaringol Esp [Internet]. 2012 [Consultado el 21 de junio de 2023];63(1):47-54. Disponible en: [https://www.researchgate.net/publication/251443627\\_Traumatismos\\_cervicales](https://www.researchgate.net/publication/251443627_Traumatismos_cervicales)
6. Castillo Lamas L, Cabrera Reyes J, Fernández Serrat Y, Fernández Vázquez D, Alfonso Álvarez D. Manejo de las lesiones vasculares en zona I del cuello. Presentación de casos. Rev médica electrón [Internet]. 2018 [Consultado el 24 de junio de 2023];40(2):480-7. Disponible en: [http://scielo.sld.cu/scielo.php?script=sci\\_arttext&pid=S1684-18242018000200023](http://scielo.sld.cu/scielo.php?script=sci_arttext&pid=S1684-18242018000200023)
7. Valls Puig JC, Blanco A, Martínez B, Correa E, Zapata K, Guillen N. Conducta selectiva en trauma penetrante de cuello. Rev Digit Postgrado [Internet]. 2022 [Consultado, el 15 de abril de 2023];11(2). Disponible en: <http://portal.amelica.org/ameli/journal/101/1013370009/1013370009.pdf>
8. McGraw M. Heridas penetrantes en el cuello. Nursing [Internet]. 2015 [Consultado, el 22 de enero de 2023];32(3):50-5. Disponible en: <https://www.elsevier.es/es-revista-nursing-20-articulo-heridas-penetrantes-el-cuello-S0212538215000941>
9. Castillo HF, Moraga CJ, Pérez CP, Borel BC. Trauma cervical penetrante. Rev Chil Cir [Internet]. 2015 [Consultado el 24 de junio de 2023];67(6):584-9. Disponible en: [https://www.scielo.cl/scielo.php?script=sci\\_arttext&pid=S0718-40262015000600004](https://www.scielo.cl/scielo.php?script=sci_arttext&pid=S0718-40262015000600004)
10. Ramírez-Morin MA, Vergara-Miranda H, Guerrero-Arroyo AA, Álvarez-Lozada LA, Martínez-Zarazua RO, De la Cruz-De la Cruz C, et al. Trauma cervical penetrante: experiencia de un hospital de enseñanza en México. Revista Colombiana de Cirugía [Internet]. 2022 [Consultado el 11 de junio de 2023];37(3):393-400. Disponible en: <https://doi.org/10.30944/20117582.1285>
11. Burke MP, Baber Y, Cheung Z, Fitzgerald M. Single stab injuries. Forensic Sci Med Pathol. [Internet]. 2018 Sep [Consultado, el 9 de mayo de 2023];14(3):295-300. Disponible en: <https://asomef.org.co/wp-content/uploads/2020/04/Single-stab-injuries.pdf>
12. Castillo Lamas L, Cabrera Reyes J, Fernández Serrat Y, Fernández Vázquez D, Alfonso Álvarez D. Manejo de las lesiones vasculares en zona I del cuello. Presentación de casos. Revista médica electrónica [Internet]. 2018 [Consultado el 7 de marzo de 2023];40(2):480-487. Disponible en: [http://scielo.sld.cu/scielo.php?script=sci\\_arttext&pid=S1684-18242018000200023](http://scielo.sld.cu/scielo.php?script=sci_arttext&pid=S1684-18242018000200023)
13. Cortés O, Felipe A. Experiencia en el manejo de pacientes con trauma de vasos cervicales en el Hospital Universitario San Vicente Fundación, Medellín, en el período entre enero 2010 a diciembre 2015 [Internet]. Medellín: Universidad de Antioquia; 2021 [Consultado el 9 de mayo de 2023]. Disponible en: <https://bibliotecadigital.udea.edu.co/handle/10495/20504>