

## Implante de bioprótesis pulmonar en arteria pulmonar única

### *Implantation of a pulmonary bioprosthesis valve in a single pulmonary artery*

Luis Fernández González\*, Roberto Blanco Mata, Koldobika García San Román, Juan Carlos Astorga Burgo, Aída Acín Labarta y Josune Arriola Meabe

Sección de Cardiología Intervencionista, Hospital Universitario de Cruces, Baracaldo, Vizcaya, España

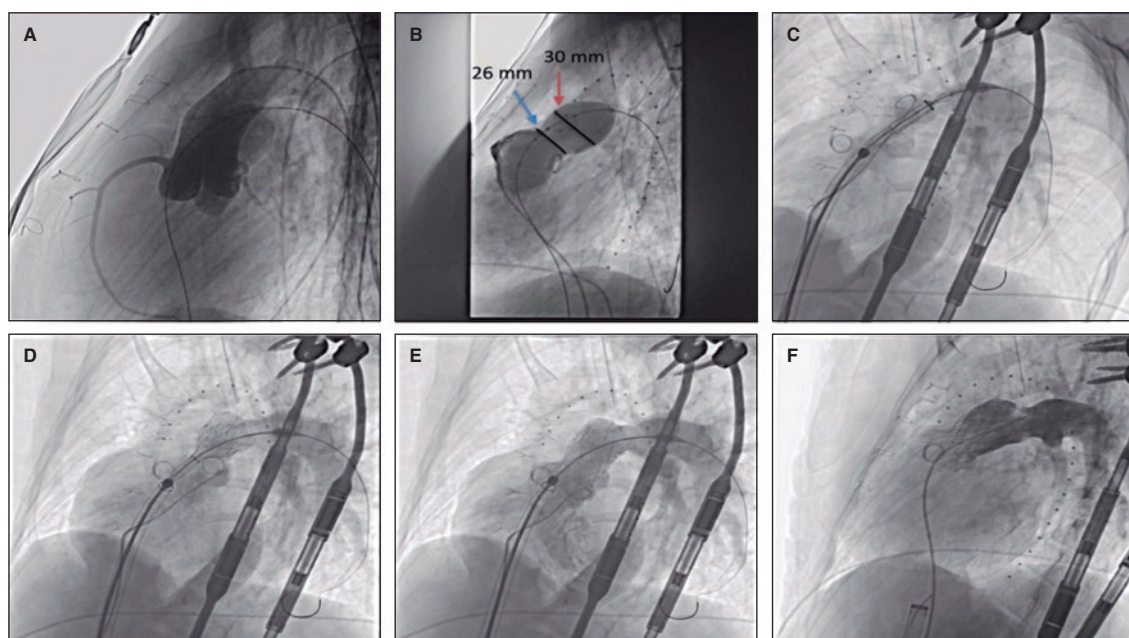


Figura 1.

Mujer de 19 años con síndrome de Di George asociado a déficit psicomotor, con tetralogía de Fallot y agenesia de rama pulmonar derecha, intervenida en la infancia con ampliación del tracto de salida del ventrículo derecho (TSVD) mediante parche transanular, con insuficiencia pulmonar grave y dilatación ventricular derecha progresiva, por lo que se indicó reemplazo valvular pulmonar. Se realizó una tomografía computarizada cardíaca que mostró importante escoliosis y desviación esternal derecha, así como un TSVD elongado con un diámetro mínimo de 26 mm a nivel anular y de 30 mm a nivel supravalvular (figura 1A-D, flechas). Dadas las características clínicas y biomecánicas, la anatomía del TSVD y la presencia de arteria pulmonar única, se decidió el implante percutáneo de una bioprótesis autoexpandible Venus Valve (Medtech, China). Otras prótesis utilizadas para TSVD grandes, como Myval (Meril, India), no poseen marcado CE para implante pulmonar.

Previo al implante se realizó el tallaje del TSVD y se descartó compresión coronaria tras el inflado oclusivo con catéter balón PTS-X de 35 mm (NuMED, Estados Unidos), que dio como resultado unos valores concordantes con los de la tomografía computarizada, por lo que se decidió el implante de una prótesis de tamaño 30-25 mm (figura 2A,B). Con un introductor GORE DrySeal de 24 Fr y una guía de alto soporte Lunderquist (Cook Medical, Estados Unidos) se accedió hasta la rama pulmonar izquierda y se realizó la liberación valvular progresiva, inicialmente del segmento distal en el origen de la rama pulmonar y posteriormente proximal. Tras la retirada del introductor se observó una óptima aposición al TSVD (figura 2C-F; vídeos 1-4 del material adicional). Se dio de alta hospitalaria a la paciente a las 24 horas y en el seguimiento se encuentra con normofunción protésica, sin insuficiencia valvular residual.

La paciente y su familia han dado su consentimiento para la publicación de este artículo.

#### \* Autor para correspondencia.

Correo electrónico: [luisfg82@hotmail.com](mailto:luisfg82@hotmail.com) [L. Fernández González].  
X @hemodinamicr10

Recibido el 12 de junio de 2023. Aceptado el 14 de julio de 2023. Online el 4 de septiembre de 2023.

Full English text available from: <https://www.recintervcardiol.org/en>.

2604-7306 / © 2023 Sociedad Española de Cardiología. Publicado por Permanyer Publications. Este es un artículo open access bajo la licencia CC BY-NC-ND 4.0.

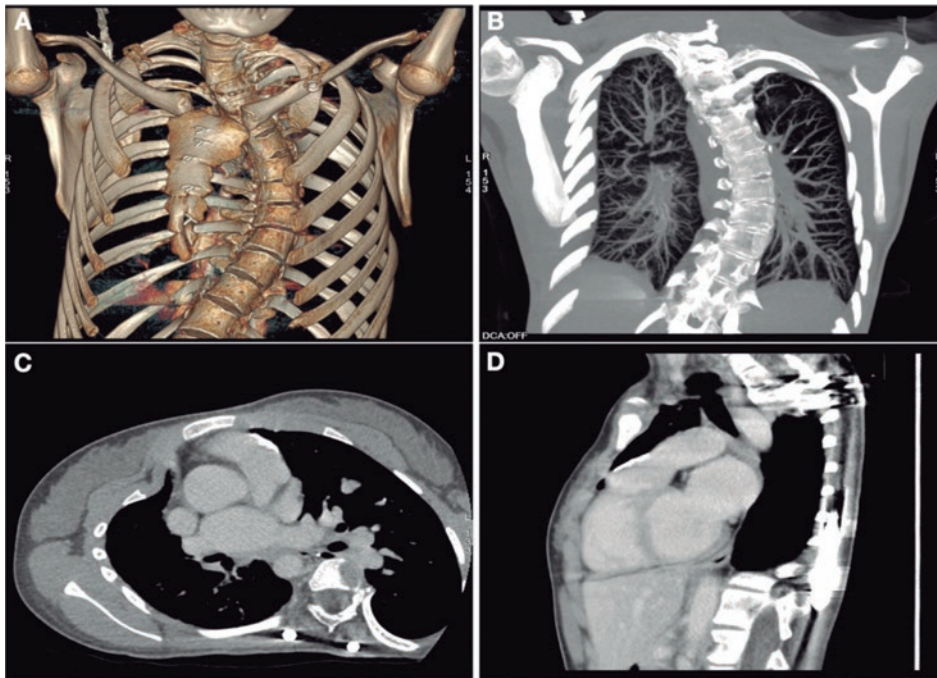


Figura 2.

#### FINANCIACIÓN

No hubo financiación para este artículo.

#### CONSIDERACIONES ÉTICAS

El trabajo ha sido aprobado por el comité ético de nuestro centro. Se obtuvo consentimiento informado de paciente y familia. Nuestro trabajo no ha tenido en cuenta las posibles variables de sexo y género de acuerdo con las directrices SAGER.

#### DECLARACIÓN SOBRE EL USO DE INTELIGENCIA ARTIFICIAL

No se ha empleado inteligencia artificial.

#### CONTRIBUCIÓN DE LOS AUTORES

Todos los autores han contribuido en la elaboración del manuscrito.

#### CONFLICTO DE INTERESES

Ninguno.

#### MATERIAL ADICIONAL



Se puede consultar material adicional a este artículo en su versión electrónica disponible en <https://doi.org/10.24875/RECIC.M23000409>.