

## FÍSTULA RECTO VAGINAL EN UNA YEGUA CRIOLLA COLOMBIANA

### RECTO VAGINAL FISTULA IN A COLOMBIAN CRIOLLA MARE

JOSÉ CARDONA A,<sup>1,4</sup> M.Sc, MASTOBY MARTÍNEZ M,<sup>2</sup> M.Sc, JAIR PÉREZ O,<sup>3</sup> Ph.D.

<sup>1</sup>Universidad de Córdoba, Departamento de Ciencias Pecuarias, Grupo de Investigaciones en Medicina de Grandes Animales (MEGA), Montería, Colombia.

<sup>2</sup> Universidad de Córdoba, Departamento de Ciencias Pecuarias, Montería, Colombia.

<sup>3</sup>Universidad de La Salle, Facultad de Ciencias Agropecuarias, Bogotá, Colombia.

<sup>4</sup>Bolsista do Programa Estudantes-Convênio de Pós-Graduação – PEC-PG, da CAPES/CNPq – Brasil.

#### Key words:

Recto vestibular lacerations, dystocia, parturition.

#### Abstract

Is exposed the case of a Colombian Creole mare, fine gauge, color brown, 5 years old and first calving which was diagnosed with fistula Recto Vaginal (FRV), from the municipality of Ciénaga de Oro (Córdoba, Colombia). At clinical examination shows no alteration apparent, however, to assess the perineal region and vulvar, we found large amounts of fecal matter in the vagina, so we proceeded to perform more detailed assessment of the condition, being on digital rectal examination the presence of rectovaginal communication, vaginal finger observation that clinical introduced into the rectum of the mare. These findings are mainly due to FRV. This disorder is also known as vestibular straight equine third degree laceration, Intercommunication Rectovestibular, which is a mechanical pathology of the reproductive tract, mainly in gilts mares and generating significant reproductive impairment losses and even discarding the animal.

#### Palabras Clave:

Traumas recto-vestibular, equino, distocia, parto.

#### Resumen

Se expone el caso de una yegua criolla colombiana, de trocha fina, color castaña, de 5 años de edad y de primer parto, la cual fue diagnosticada con Fístula Recto Vaginal (FRV), procedente del municipio de Ciénaga de Oro (Córdoba, Colombia). Al examen clínico general no mostró ningún tipo de alteración aparente, sin embargo, al evaluar la región perineal y vulvar, se le encontró grandes cantidades de materia fecal en la vagina, por lo que se procedió a realizar evaluación más detallada de la condición, encontrándose al tacto rectal la presencia de comunicación recto vaginal, con observación vaginal del dedo que el clínico introdujo por el recto de la yegua. Estos hallazgos obedecen principalmente a FRV. Esta alteración es también conocida en equinos como laceración recto vestibular de tercer grado, Intercomunicación rectovestibular, la cual es una patología mecánica del tracto reproductivo, principalmente en yeguas primerizas y que genera alteraciones reproductivas importantes e incluso pérdidas por descarte del animal.

#### INFORMACIÓN

Recibido: 02-05-2015;

Aceptado: 08-08-2015.

Correspondencia autor:

[cardonalvarez@hotmail.com](mailto:cardonalvarez@hotmail.com)

## Introducción

Los procesos patológicos en el período perinatal pueden afectar negativamente el futuro de la fertilidad de una yegua o peor aún, puede ser potencialmente mortal para ella (FERNANDES *et al.*, 2014). El periparto, se define como el período justo antes, durante o inmediatamente después del nacimiento del potro, que se produce en las yeguas de 320 a 360 días (340 días en promedio) (ROSSDALE, 1993). Las consecuencias de un embarazo comprometido puede variar desde la interrupción prematura del preñez hasta problemas médicos que pueden interferir con la salud materna y la capacidad de mantener una futura gestación a término (BUCCA, 2006). Entre los principales problemas del periparto en la yegua se encuentran la torsión uterina, hemorragias desde el útero o vasos ováricos distocías, prolapsos, retención de placenta, traumas o ruptura de vejiga urinaria, injurias perineales o retro vestibulares y vaginitis necrótica (LeBLANC, 2008; FERNANDES *et al.*, 2014).

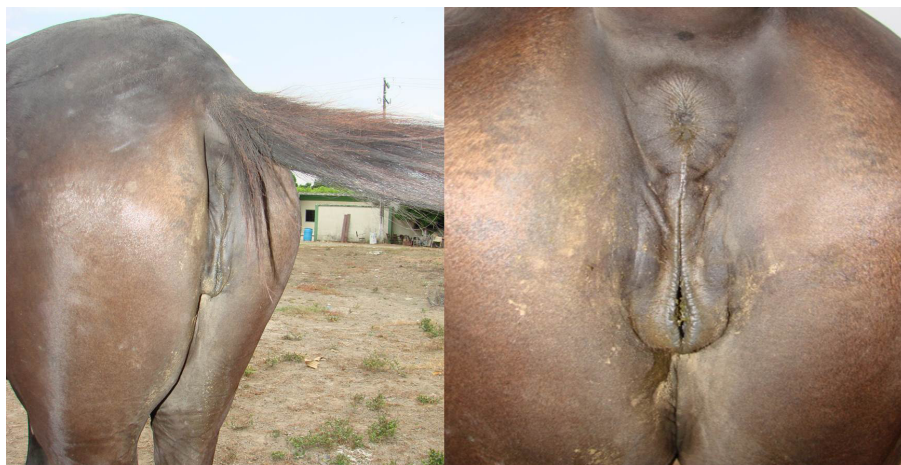Las laceraciones ocurridas en el aparato reproductor femenino se clasifican en primer, segundo o tercer grado en secuencia progresiva de la gravedad, siendo la de primer grado la más simple e implica lesión de la mucosa del vestíbulo vaginal dorsal y la parte superior de la vulva, incluyendo la piel con un mínimo de daño muscular, las de segundo grado incluyen disrupción de músculos vulvovestibulares especialmente del cuerpo perineal, preservando aún la integridad del piso del esfínter anal y rectal, mientras que en las laceraciones de tercer grado, se presenta la división traumática de la pared dorsal de la vagina, el piso del recto, el esfínter anal y el cuerpo perineal, con la consiguiente pérdida de tejido. Las materias fecales pasan pasivamente a invadir el área vaginal (PRESTES, 2006). Las principales consecuencias clínicas de la laceración de tercer grado

son la pneumovagina y la contaminación vaginal con el líquido fecal, así como la acumulación fecal en el segmento terminal, lo que da lugar a la contaminación e infección bacteriana ascendente del tracto genital (NOAKES *et al.*, 2001).

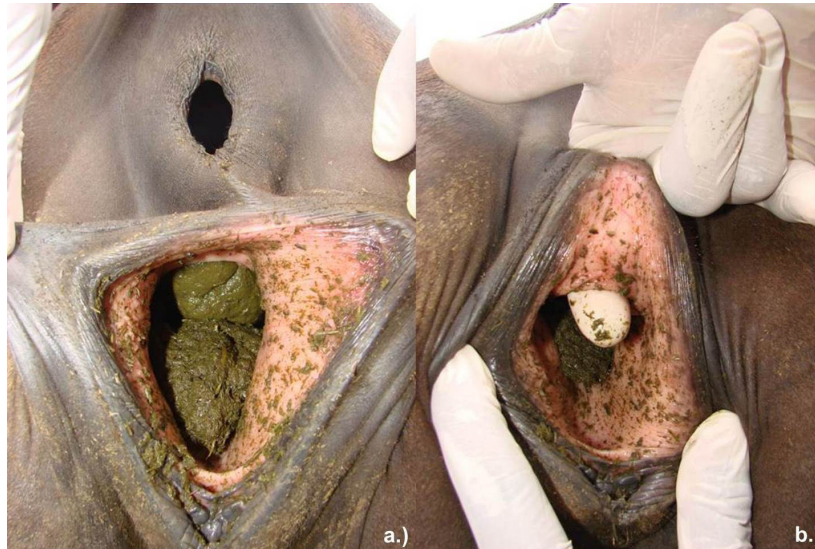
El tratamiento es quirúrgico (vulvoplastia), donde se realiza la recuperación plástica de la vulva, periné y recto, en caso de que este último estuviera comprometido (O'RIELLY *et al.*, 1998). Se han reportado numerosas técnicas quirúrgicas para corregir las laceraciones rectovestibulares de tercer grado, entre las cuales se informan la técnica de dos fases (CLIMENT *et al.*, 2009) y la modificación de la técnica de una sola fase de Goetz (MEHRJERDI *et al.*, 2010), sin embargo el principio básico de estas dos técnicas es restablecer la integridad entre el recto y el vestíbulo vaginal, así como restaurar la región perineal.

## Presentación del caso

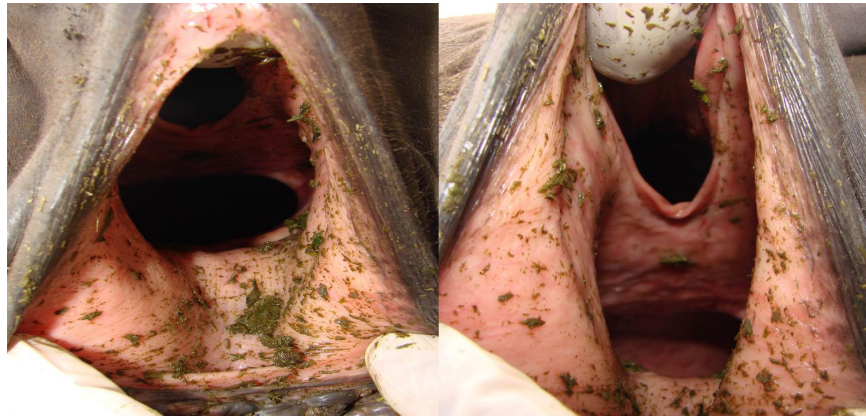
Una yegua criolla colombiana, de trocha fina, color castaña, de 5 años de edad, 350 kg de peso y de primer parto, procedente del municipio de Ciénaga de Oro (Córdoba, Colombia), fue atendido por el servicio clínico ambulatorio de grandes animales de la Facultad de Medicina Veterinaria y Zootecnia de la Universidad de Córdoba. Se le realizó examen clínico general y reproductivo especializado, consistente en evaluación de la de la región perineal y vulva, así como evaluación por palpación rectal. Al examen clínico sistemático se evidenció aparente normalidad en la región perineal y vulvar (Fig. 1), sin embargo al evaluar el interior de la cavidad vulvar, se observó gran cantidad de materia fecal en su interior (Fig. 2a), al tacto rectal se evidenció la presencia de comunicación recto vaginal, con observación vaginal del dedo que el clínico introdujo por el recto de la yegua (Fig. 2b). Estos hallazgos obedecen



**Figura 1.** Observación posterior de la yegua con FRV. Observe la aparente normalidad de la región perineal y vulva.



**Figura 2.** Evaluación especial del aparato reproductivo de la yegua. 2a) Observación de la cavidad vulvar con gran cantidad de materia fecal. 2b) Palpación rectal con exposición vaginal del dedo introducido vía rectal



**Figura 3.** Observación en detalle de la FRV. Observe el desgarro grado 3 con comunicación vestibulo rectal.

principalmente a FRV (Fig. 3). Importante destacar que en el examen clínico general no fue evidenciado manifestación alguna de otro problema en el animal.

Por ser un yegua de paso, con registro certificado por fedequinas, se recomendó la cirugía reconstructiva de la condición, con el fin de poder continuar con labores de reproducción, informándole además lo pertinente a los posibles riesgos en la evolución del proceso y de lo incierto del pronóstico, sin embargo, el propietario decidió no realizarla.

### Discusión.

Los datos de la anamnesis y la historia clínica, así como las manifestaciones obtenidas en la exploración física, el reproductivo y la palpación, confirmaron el diagnóstico final de FRV, concordando con lo reportado con MOSBAH, (2012); FERNANDES *et al.* (2014), y ANAND y SAGAR (2015), como métodos diagnósticos de la condición patológica.

La yegua del presente reporte fue de primer parto, lo que coincide con lo reportado por PRESTES (2006), quien indica que a menudo las laceraciones severas o de

tercer grado ocurren comúnmente en yeguas primíparas y con mayor frecuencia en las de temperamento nervioso posiblemente por la naturaleza tumultuosa de sus partos. Así mismo, MEHDI-GHAMSARI *et al.* (2008), expresan que la mayoría de las lesiones se producen en el momento del parto, ya sea como resultado de una excesiva manipulación durante la asistencia, o por factores inherentes al neonato como su gran tamaño o la mala posición en la que venga, principalmente con los miembros cruzados sobre el cuello, de igual forma, factores en la yegua como en casos de estrechamiento vulvar congénito, yeguas que fueron previamente sometidas a vulvoplastia por presentación de laceración durante parto anteriores, ya que se espera que se presente estenosis luminal leve debido a la pérdida de tejido y a la retracción cicatrizal.

El método diagnóstico empleado, estuvo de acorde a lo recomendado por FERNANDES *et al.* (2014), quienes manifiestan que la observación perineo, la evaluación de la vagina con espéculo, la palpación rectal y la ecografía del útero, son el mecanismo procedimental para el diagnóstico de FRV, sin embargo expresan que con la simple examinación externa de la región perineal y la vagina podría ser suficiente.

Al propietario se le recomendó la realización de la reparación quirúrgica inmediata, sin embargo, al analizar

el tiempo del parto y de presentar el padecimiento que fue mayor a 4 meses, se analizaron los factores pronósticos sobre las posibilidades de recurrencia, así como fue descrito por PHILLIPS y FOERNER (1998), quienes expresaron que la cirugía en este tipo de padecimientos debe realizarse de inmediato, aunque, KAZEMI *et al.*, (2010), manifiestan que las cirugías en las fístulas de tercer grado de laceración podrían esperarse entre 4 a 6 semanas dependiendo del grado de edema, inflamación o compromiso infeccioso, pero que, según sus resultados son de buen pronóstico. De igual forma, MOSBAH, (2012), informó excelentes resultados utilizando una técnica modificada de corrección del fistula retrovulvar de tercer grado en 3 yeguas. Contrario a lo reportado por ANAND y SAGAR (2015), quienes después de probar diferentes técnicas de reparación en 7 yeguas con fístula rectovaginal, 3 de ellas tuvieron recurrencia posterior. PRESTES (2006), indica que algunas fístulas recto vaginales presentan diferentes diámetros del orificio que comunica ambas vías anatómicas, por lo que la cantidad de heces o caldo fecal que puede pasar al canal vaginal es variable, así como el grado de contaminación y compromiso de otras estructuras del tracto reproductivo, así mismo manifiesta, que el deterioro puede empeorar durante el estro, ya que produce la relajación fisiológica cervical, permitiendo que el contaminante entre en mayor cantidad al útero.

## Referencias

- ANAND, A.; SAGAR, S. 2015. Inside-Out Continuous Suturing Technique for the Repair of Third-Degree Perineal Laceration in Mares. *J. Equine Vet. Sc.* 35:147–152.
- BUCCA, S. 2006. Diagnosis of the compromised equine pregnancy. *Vet Clin North Am Equine Pract.* 22:749-61.
- FERNANDES, C.; GUIMARÃES, C.; OLIVEIRA, B.; OLIVEIRA, G.; OLIVEIRA, C.; MEIRELLES, M.; CELEGHINI, E. 2014. Peripartum urogenital disorders in mares. *Vet. Zootec.* 21 (4):516-526.
- KAZEMI, M.; SARDARI, K.; EMAMI, M. 2010. Surgical repair of third-degree perineal laceration by Goetz technique in the mare: 7 cases (2000-2005). *Iran J Vet Res.* 11: 184–188.
- LeBLANC, M. 2008. Common Peripartum Problems in the Mare. *J. Equine Vet. Sc.* 28 (11):709-715.
- MEHDI-GHAMSARI, S.; MEHDI-MALEKSHAHI, M.; MORADI, O. 2008. Evaluation of Modified Surgical Technique in Repair of Third-Grade Perineal Lacerations in Mare. *Iran. J. Vet. Sur.* 3 (3):71 – 76.
- MOSBAH, E. 2012. A Modified One-Stage Repair of Third-Degree Rectovestibular lacerations in Mares. *Journal of Equine Vet. Sc.* 32:211-215.
- NOAKES, D.; PERKINSON, T.; ANGLAND, G. 2001. Injuries and diseases incidental to parturition. In: Arthur's veterinary reproduction and obstetrics. 8th ed. London: W.B. Saunders. London.

O'RIELLY, J.; MACLEAN, A.; LOWIS, T. 1998. Case Report: Repair of third degree peri-neal laceration by a modified Goetz technique in twenty mares. *Equine Vet. Ed.* 10 (1):2-7.

PHILLIPS, T.; FOERNER, J. 1998. Semitransverse closure technique for the repair of perineal lacerations in the mare. *Am Assoc Equine Pract Proceeding* 44: 191–193.

PRESTES, N. 2006. O parto distócico e as principais emergências obstétricas em equinos. In: *Obstetricia veterinária*. Rio de Janeiro: Guanabara Koogan; 2006. p.220-32.

ROSSDALE, P. 1993. Clinical view of disturbances in equine fetal maturation. *Equine Vet. J.* 14:3-7.