



Ciencia Latina
Internacional

Ciencia Latina Revista Científica Multidisciplinar, Ciudad de México, México.
ISSN 2707-2207 / ISSN 2707-2215 (en línea), marzo-abril 2024,
Volumen 8, Número 2.

https://doi.org/10.37811/cl_rcm.v8i2

APLICACIÓN DEL PET Y SPECT EN LOS GLIOMAS DE TALLO CEREBRAL

**APPLICATION OF PET AND SPECT IN BRAIN
STEM GLIOMAS**

Anny Carolina Sarria Mena

Universidad Pontificia Bolivariana, Colombia

José Luis Díaz Díaz

Universidad Del Valle, Colombia

Natalia Mejía Serrano

Universidad Pontificia Bolivariana, Colombia

Gabriel Orlando González Herrera

Universidad de Ciencias Médicas de la Habana

Gloria Edith Estor Chamorro

Universidad del Sinú Elías Bechara Zainum, Colombia

Laura Camila Velásquez Ardila

Universidad Libre seccional Barranquilla, Colombia

DOI: https://doi.org/10.37811/cl_rcm.v8i2.10436

Aplicación del Pet y Spect en los Gliomas de Tallo Cerebral

Anny Carolina Sarria Mena¹

sarria.ani@gmail.com

<https://orcid.org/0000-0001-8429-1244>

Médico General

Universidad Pontificia Bolivariana

Colombia

José Luis Díaz Díaz

jose.diaz.diaz@correounivalle.edu.co

<https://orcid.org/0009-0007-5999-4133>

Médico General

Universidad Del Valle

Colombia

Natalia Mejía Serrano

nataliamejia242@gmail.com

<https://orcid.org/0009-0006-5257-1472>

Médico General

Universidad Pontificia Bolivariana

Colombia

Gabriel Orlando González Herrera

gabbogh@gmail.com

Residente de tercer año de imagenología

Universidad de Ciencias Médicas de la Habana

Gloria Edith Estor Chamorro

<https://orcid.org/0009-0008-7915-0568>

Médico general

Universidad del Sinú Elías Bechara Zainum

sede Montería, Colombia

Laura Camila Velásquez Ardila

lauracvelasquez27@gmail.com

<https://orcid.org/0009-0003-1577-3137>

Médico general

Universidad Libre seccional Barranquilla

Colombia

RESUMEN

Los tumores cerebrales representan del 85 al 90 % de todos los tumores primarios del SNC. El glioma de tallo cerebral se refiere a cualquier tumor de origen glial localizado en el tronco encefálico, ya sea en el mesencéfalo, el puente o el bulbo raquídeo y pueden ser tanto focales o difusos. Los síntomas y signos clínicos se relacionan estrechamente con la ubicación del tumor siendo las alteraciones visuales, disfunción de nervios craneales, debilidad en las extremidades y trastornos de la marcha los principales síntomas en la mayoría de los casos. Para el diagnóstico, las técnicas de neuroimagen han avanzado significativamente, permitiendo una mejor comprensión de las lesiones en el tallo cerebral, su ubicación, extensión y relaciones anatómicas. Dentro de la alta gama de opciones, la tomografía por emisión de positrones (PET) y la tomografía computarizada de emisión de fotón único (SPECT) en la evaluación de gliomas de tallo cerebral ofrecen ventajas pero a la vez limitaciones únicas en la caracterización de estos tumores. El objetivo del presente artículo es realizar una revisión bibliográfica de la literatura disponibles para reconocer la aplicación del PET y SPET en los gliomas de tallo cerebral.

Palabras clave: glioma, PET, SPECT, tronco encefálico, neuroimagen

¹ Autor principal

Correspondencia: sarria.ani@gmail.com

Application of Pet and Spect in Brain Stem Gliomas

ABSTRACT

Brain tumors account for 85 to 90% of all primary CNS tumors. Brainstem glioma refers to any tumor of glial origin located in the brainstem, whether in the midbrain, pons or medulla oblongata and can be either focal or diffuse. Clinical symptoms and signs are closely related to the location. of the tumor, with visual alterations, cranial nerve dysfunction, weakness in the extremities and gait disorders being the main symptoms in most cases. For diagnosis, neuroimaging techniques have advanced significantly, allowing a better understanding of lesions in the brain stem, their location, extent and anatomical relationships. Within the high range of options, positron emission tomography (PET) and single photon emission computed tomography (SPECT) in the evaluation of brain stem gliomas offer advantages but at the same time unique limitations in the characterization of these tumors. The objective of this article is to carry out a bibliographic review of the available literature to recognize the application of PET and SPET in brain stem gliomas.

Keywords: glioma, PET, SPECT, brainstem, neuroimaging

Artículo recibido 20 febrero 2024

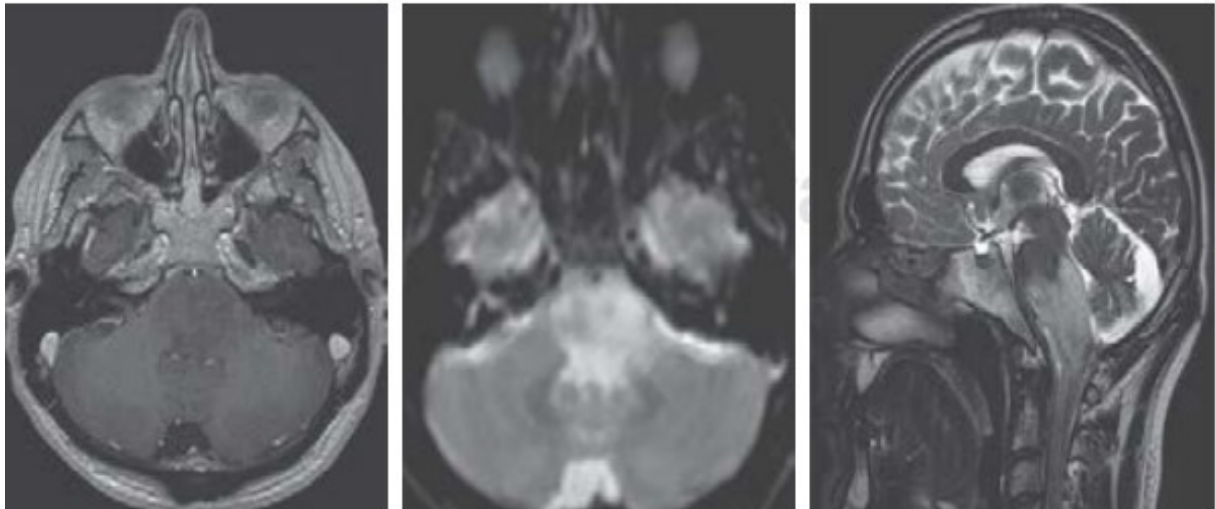
Aceptado para publicación: 25 marzo 2024



INTRODUCCIÓN

Los tumores cerebrales representan del 85 al 90 % de todos los tumores primarios del SNC. Según la Organización Mundial de la Salud (OMS), los tumores primarios se clasifican teniendo en cuenta su origen histológico en: gliomas, a los cuales pertenecen los astrocitomas, oligodendrogliomas, ependimomas (1). En el caso de los gliomas, en el presente artículo se resalta el glioma del tallo cerebral, este término se refiere a cualquier tumor de origen glial localizado en el tronco encefálico, ya sea en el mesencéfalo, el puente o el bulbo raquídeo y pueden ser tanto focales como difusos. Los focales son aquellos que se ubican dentro de un área específica del tallo cerebral y los difusos, son los que se han diseminado a lo largo de esta estructura como se observa en la Imagen 1 (2).

Imagen 1. Glioma de tallo cerebral

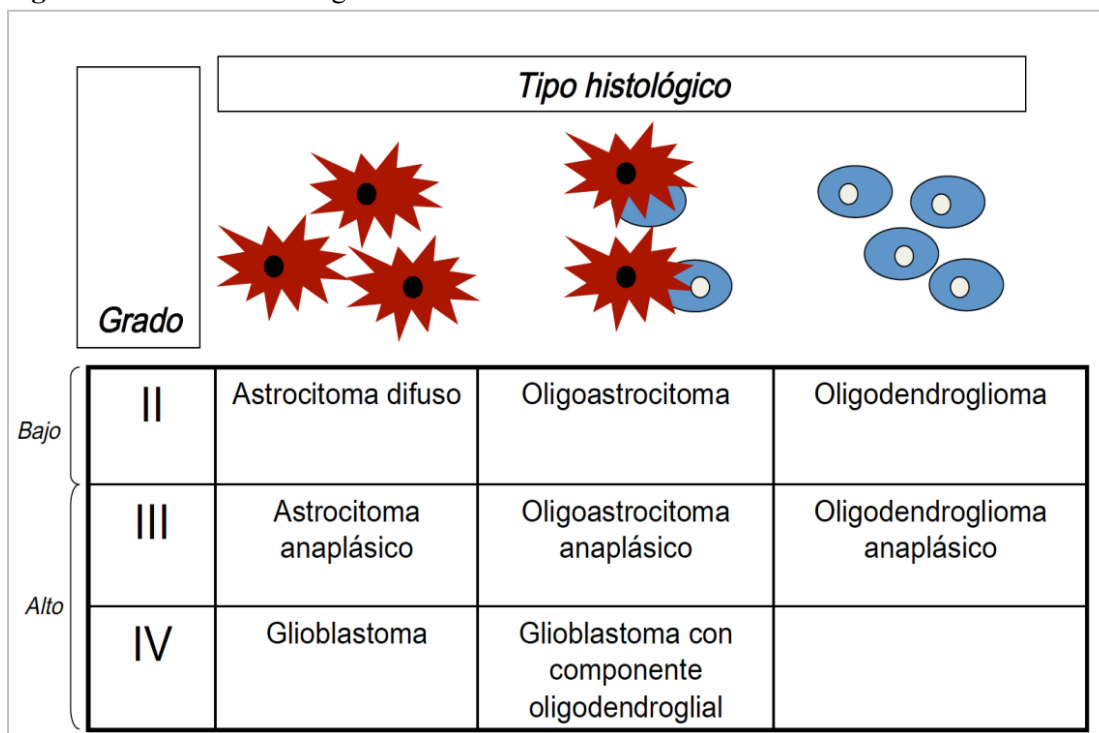


IRM axial y sagital. Lesión hipointensa en T1 sin captación de contraste, pero en el estudio de difusión y el corte sagital se observa el carácter infiltrativo y diseminado de los gliomas de Tallo, tomado de: Peiró OP y cols. Gliomas de tallo cerebral; generalidades de diagnóstico, tratamiento y pronóstico 7.

Estos tumores de tronco encefálico hacen parte del 10% al 20% de los tumores del sistema nervioso central que afecta con mayor frecuencia a los niños pero cuando se presenta en forma de glioma cerebral intrínseco difuso suele aparecer frecuentemente en adultos jóvenes entre 20 y 50 años de edad (la edad media es de 34 años al momento del diagnóstico). El glioma intrínseco difuso es el más frecuente en un 80% de los casos, y se caracterizan por la mala evolución y una sobrevida corta (3). De manera general, su prevalencia es muy alta en pacientes con edades entre 6 y 9 años, pero se han reportado casos en niños menores de un año (4).

En base de su histopatología, tradicionalmente se han categorizado los gliomas en 2 grandes grupos: gliomas de bajo y de alto grado como se observa en la figura 1, tal clasificación se desprende de la histopatológica más ampliamente aceptada y utilizada que los clasifica en 4 grados y que relaciona los hallazgos anatomopatológicos e histológicos con el comportamiento clínico y el pronóstico: gliomas de grados histológicos 1 y 2 se consideran de bajo grado, quedando los de grados 3 y 4 calificados como de alto grado, siendo en general mejor el pronóstico a menor el grado (5).

Figura 1. Clasificación del glioma

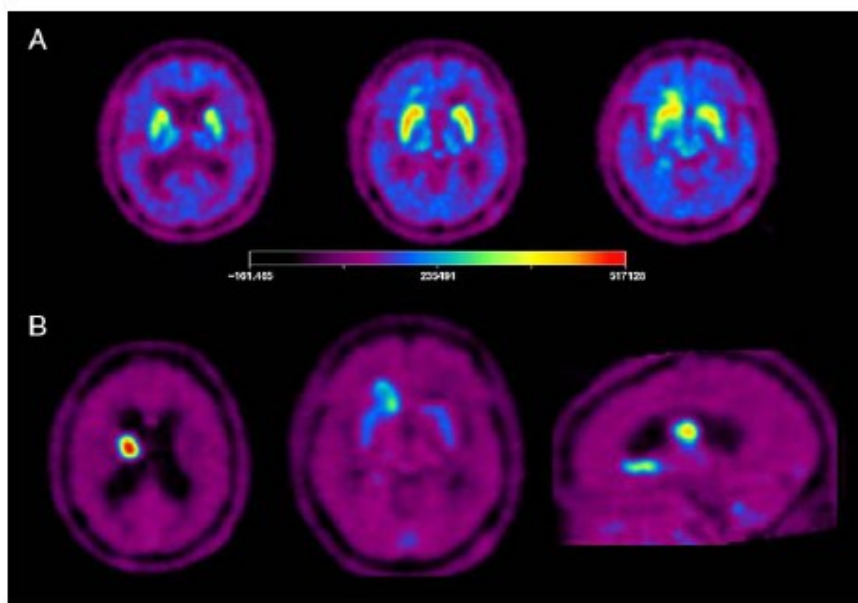


Tomado de: Cristina Carrato Dpto Anatomía Patológica Hospital Germans Trias i Pujol, Barcelona 2016.

En cuanto a la clínica, la evolución es subaguda, consta de parálisis de los nervios craneales, visión borrosa y signos piramidales que ocasionan rápidamente un estado funcional alterado. Los síntomas y signos clínicos se relacionan estrechamente con la ubicación del tumor. Las alteraciones visuales, disfunción de nervios craneales, debilidad en las extremidades y trastornos de la marcha son los principales síntomas en la mayoría de los casos (6). También pueden presentarse otras manifestaciones clínicas tales como cefalea e hipertensión endocraneana que pueden aparecer en el inicio cuando el tumor ya ocasiona obstrucción del drenaje de líquido cefalorraquídeo causando hidrocefalia, las cuales se reportan en 23% de los pacientes (7).

Para diagnosticar este tipo de patologías, las ayudas por medio de neuroimagen son útiles, existe una amplia gama de técnicas con diferente disponibilidad, pero puntualmente, las técnicas de imagen metabólica y molecular, como la PET y la SPECT, permite acceder a la información valiosa de la bioquímica y fisiológica vinculada al metabolismo tumoral, la tasa de proliferación y la invasividad (8). En el caso del PET, la caracterización de la biología tumoral se realiza mediante la evaluación de los diferentes acontecimientos moleculares, procesos fisiopatológicos y vías metabólicas, adicional a ello, el uso de radiofármacos específicos como se observa en la Figura 2. Dentro de los radiofármacos, la FDG fue el primero empleado para el diagnóstico, establecimiento del grado tumoral, evaluación de las alteraciones metabólicas peritumorales, evaluación de metástasis, la valoración de la recidiva tumoral o la transformación del grado de malignidad de los tumores cerebrales (9).

Figura 2. Estudio PET con F-FDOPA



En la imagen A) Se observa la evaluación de la actividad dopaminérgica mediante la enzima dopadecarboxilasa durante la metabolización de la FDOPA a FDopamina entre los 30 y 90 min tras la administración. En la imagen B) Se observa del transporte de aminoácidos entre los 10 y 30 min en el mismo paciente. Se aprecian varias lesiones hipercaptantes en corona radiada derecha, por delante e inferior al núcleo caudado derecho y en cerebelo compatibles con lesiones tumorales. Tomado de: J. Arbizu et al / Rev Esp Med Nucl. 2011;30(1):47–65

Todas estas características importantes de estas técnicas específicas facilitan la diferenciación entre enfermedades no específicas y los grados tumorales, además de la diferenciación entre los cambios inducidos por el tratamiento y la recidiva y permite delimitar con precisión los volúmenes tumorales. Pese a esto, los avances de las técnicas diagnósticas por imagen en la mejoría de la terapia, el perfeccionamiento y la adecuada evolución de los pacientes con tumores cerebrales sigue siendo un desafío (10). En el presente artículo, el objetivo es reconocer la aplicación del PET y SPET en los gliomas de tallo cerebral.

MATERIALES Y MÉTODOS

Se realizó una búsqueda bibliográfica detallada de información publicada más relevante en las bases de datos pubmed, scielo , medline, bibliotecas nacionales e internacionales especializadas en los temas tratados en el presente artículo de revisión. Se utilizaron los siguientes descriptores: Anestesiología, Neuropatías periféricas , Bloqueos, Neuropraxia, Lesión nerviosa. La búsqueda de artículos se realizó en español e inglés, se limitó por año de publicación y se utilizaron estudios publicados desde 1999 a la actualidad.

RESULTADOS

En niños, los tumores del tronco encefálico representan del 10 - 20% de los tumores intracraneales siendo el glioma difuso intrínseco del tronco encefálico (BSG) el más común que afecta el puente (11). La resonancia magnética (RM) tiene una alta sensibilidad diagnóstica cuando un tumor hiperintenso en secuencias ponderadas en T2 se extiende e infiltran difusamente el puente, pero presenta limitaciones en la evaluación de la actividad metabólica tumoral (12). Por ello, la tomografía por emisión de protones (PET) utilizando FDG marcado con 18 F fusionado con resonancia magnética logra demostrar enfermedad metabólica activa y alcanza a ser útil en el diagnóstico y seguimiento de los niños con gliomas del tronco (13).

En el año 2011, Zukotynski y colaboradores realizaron un estudio que analizó la asociación entre la captación de 18F-FDG en PET cerebral y la supervivencia de niños con tumores cerebrales que estaban siendo tratados en estudios clínicos. El estudio incluyó a 106 niños, de los cuales 40 se sometieron tanto a PET cerebral como a resonancia magnética al inicio del estudio. En el estudio se logró evidenciar que la intensidad y uniformidad de la captación de 18F- FDG no se asociaron significativamente con la

supervivencia sin progresión (SSP) o la supervivencia global (SO) a los 12 meses. Sin embargo, cuando más del 50% del tumor mostraba captación de 18F-FDG, la SSP y la SO parecían disminuir. Además, se observó que la captación de 18F-FDG más alta en comparación con los tejidos normales se asoció con una muerte más temprana en promedio. Además, los resultados sugieren que una mayor captación de 18F-FDG en comparación con los tejidos normales puede ser un factor pronóstico de peor supervivencia en estos pacientes. Estos hallazgos resaltan la importancia de continuar investigando biomarcadores para mejorar la estratificación del riesgo y el tratamiento de los tumores cerebrales pediátricos (14).

De igual forma los tumores del sistema nervioso central (SNC), aunque en poca frecuencia, se relacionan con diversas patologías ya establecidas como en un paciente como Neurofibromatosis tipo 1 (NF-1). El NF-1 también se caracteriza por tumores de bajo grado del sistema nervioso central y periférico. Pero, hay un mayor riesgo de desarrollar tumores malignos (15). Los gliomas del tallo encefálico parecen representar una entidad muy particular que pueden progresar rápidamente, a pesar de tener un pronóstico más favorable y un curso más indolente cuando estos se encuentran relacionados en pacientes con NF-1 (16). Por ello, F-FDG-PET/CT ha demostrado proporcionar información útil. En el año 2013, Treglia y colaboradores reportan el caso de un paciente masculino de 32 años con NF1 que se sometió a una resonancia magnética cerebral (RMN) por inicio de diplopía, paresia faciales y signos y síntomas cerebelosos. La RMN mostró una lesión de tronco cerebral compatible con BSG. 18F-FDG-PET/CT demostró intenso 18 Acción F-FDG en la lesión del tronco cerebral, lo que sugiere una neoplasia agresiva. El paciente fue remitido a radioterapia, pero desarrolló una rápida progresión de la enfermedad. En este caso, ¹⁸F-FDG-PET/CT proporcionó información útil sobre este raro tumor asociado NF-1 (17).

De igual modo, los gliomas intrínsecos del tronco encefálico (DIBSGs) en niños siguen siendo los tumores más difíciles de manejar y tienen un pronóstico demasiado pobre (18). Por ende, se necesita un mayor entendimiento de estos tumores con el fin de desarrollar terapias más efectivas. La tomografía por emisión de positrones (PET) es una modalidad de neuroimagen no invasiva utilizada para la detección de tumores y la caracterización metabólica de tumores cerebrales. En el 2011, Rosenfeld y colaboradores realizaron un estudio que examinó a pacientes con diagnóstico de gliomas intrínsecos



difusos del tronco encefálico (DIBSG). La mayoría de los pacientes presentaban signos de tronco encefálico, cerebelo y tractos largos. Se realizaron exploraciones PET con FDG y CMET en 25 pacientes. De los 17 pacientes que tuvieron exploraciones PET con CMET, 10 mostraron exploraciones positivas para ambos FDG y CMET (supervivencia media de 380 días), 2 tenían exploraciones de FDG negativas pero CMET positivas (supervivencia media de 229 días), y 5 pacientes tenían exploraciones negativas para ambos (supervivencia media de 446 días). No hubo pacientes con exploraciones de FDG positivas y exploraciones de CMET negativas (19).

DISCUSIÓN

La elección entre la tomografía por emisión de positrones (PET) y la tomografía computarizada de emisión de fotón único (SPECT) en la evaluación de gliomas de tallo cerebral es un tema debatido en la literatura médica. Ambas técnicas ofrecen ventajas y limitaciones únicas en la caracterización de estos tumores intrincados. Mientras que la PET proporciona una mayor sensibilidad y especificidad en la detección de actividad metabólica tumoral, el SPECT puede ofrecer una mejor resolución espacial y una mayor accesibilidad económica. Sin embargo, la decisión sobre qué modalidad utilizar depende de varios factores, incluida la disponibilidad de equipos, las necesidades clínicas específicas del paciente y la experiencia del radiólogo nuclear.

Las técnicas de neuroimagen han avanzado significativamente, permitiendo una mejor comprensión de las lesiones en el tallo cerebral, su ubicación, extensión y relaciones anatómicas. Esto, junto con la información clínica, ha mejorado la precisión en los diagnósticos tentativos, que son fundamentales para el tratamiento y manejo de los tumores del tallo, especialmente en niños. Actualmente, existen estudios que proporcionan detalles anatómicos precisos mediante diversas técnicas como tomografía, resonancia magnética, angiografía y tractografía, así como información adicional sobre la naturaleza de las lesiones y aspectos funcionales de los tejidos cerebrales circundantes, como la espectroscopia y la PET (20) siendo este último uno de los preferidos por su gran utilidad para el diagnóstico de metástasis, ya que a pesar de realizar una evaluación completa y exhaustiva del sistema, el sistema nervioso y los exámenes radiológicos, existe la posibilidad de un diagnóstico incorrecto. En tales casos, se debe considerar la realización de una biopsia. La tomografía por emisión de positrones (PET-Scan) utilizando



FDG ([18F] fluorodesoxiglucosa) y MET [11C]-metionina puede ser beneficiosa para mejorar el diagnóstico al definir el área objetivo para la biopsia. (21)

Aunque estos estudios sean utilizados principalmente para diferenciar la recurrencia tumoral y la necrosis post irradiación (22), ciertos autores tales como *León y colaboradores* mencionan que en algunos casos no son precisos, tal como se evidenció en su presentación de caso de un paciente que presentaba síntomas neurológicos preocupantes, acompañados de lesiones cerebrales detectadas en imágenes de resonancia magnética. A pesar de haberse sometido a una evaluación exhaustiva, que incluyó pruebas avanzadas como la tomografía por emisión de positrones (PET-Scan) utilizando FDG y MET, los resultados no lograron proporcionar una conclusión definitiva para un diagnóstico preciso. Ante esta incertidumbre diagnóstica, el equipo médico decidió llevar a cabo una biopsia cerebral. Esta intervención permitiría obtener una muestra del tejido cerebral afectado, lo que a su vez posibilitaría un diagnóstico más certero y específico, proporcionando así una guía más precisa para el tratamiento médico posterior. (23)

A su vez, *Porta y colaboradores* presentan el caso de una mujer de 40 años sin antecedentes médicos significativos comenzó a experimentar fatiga y deterioro de la memoria en mayo de 1996. Después de su matrimonio en julio y un viaje de novios por Sudamérica, donde no hubo exposición a elementos que pudieran desencadenar su condición, como picaduras de animales o alimentos no procesados, su estado de salud se deterioró aún más en agosto. En este punto, presentaba abulia, lentitud, amenorrea e hiperfagia, lo que resultó en un aumento de peso considerable. A pesar de una serie de pruebas médicas exhaustivas, que incluyeron tests de embarazo, ecografías, análisis de hormonas y pruebas neurológicas como EEG y RM, todos los resultados fueron normales o negativos. Ante el empeoramiento continuo de la paciente, fue ingresada en el hospital el 30 de septiembre de 1996.

Durante su hospitalización, su condición continuó deteriorándose progresivamente, manifestando mayores niveles de apatía, abulia y confusión. Además, se observaron signos neurológicos adicionales, como nistagmo y movimientos espontáneos de flexión y extensión en la muñeca.

Se realizaron pruebas complementarias adicionales, entre las que se incluyó un SPECT, que reveló una hiperperfusión en ambos lóbulos temporales mediales, tálamos y GGBB (gánlios basales de los

hemisferios cerebrales). Posteriormente, una biopsia cerebral confirmó el diagnóstico de gliomatosis cerebri, descartando otras posibles afecciones como encefalitis límbica o Whipple cerebral. (24)

Finalmente, teniendo en cuenta la bibliografía existente, la PET como el SPECT son técnicas valiosas en el diagnóstico de gliomas cerebrales, cada una con sus propias ventajas y limitaciones. Mientras que la PET ofrece una evaluación detallada de la actividad metabólica y funcional del tejido cerebral, el SPECT puede proporcionar información crucial sobre la perfusión cerebral y la vascularización del tumor. La elección entre estas modalidades de imagen depende de diversos factores, como la disponibilidad de equipos, la experiencia del equipo médico y las características específicas del caso. En algunos escenarios clínicos, la combinación de ambas técnicas puede ser beneficiosa para obtener una evaluación integral y precisa del glioma cerebral.

CONCLUSIÓN

Hoy en día, los gliomas del tallo cerebral representan un duro desafío clínico debido a su alta prevalencia y dificultad en cuanto a su diagnóstico y manejo. Las herramientas diagnósticas de neuroimagen avanzadas, como la PET y el SPECT, enfocados en la caracterización precisa de estos tumores, ofreciendo información vital sobre la actividad metabólica, la perfusión y la vascularización del tejido tumoral han destacado un papel crucial en la literatura médica. Sin embargo, ambas herramientas tienen diferentes ventajas y limitaciones, su uso complementario logra brindar una evaluación integral y detallada de la enfermedad dando lugar a decisiones terapéuticas mejor informadas y mejorar en los resultados clínicos. Por ello, la integración de la PET y el SPECT en la práctica clínica ofrece una herramienta valiosa para el diagnóstico, seguimiento y mejora de los resultados en pacientes con gliomas del tallo cerebral.

REFERENCIAS BIBLIOGRAFICAS

1. Ramos, E. Tuñón, M. Rivas, F. Veloza, L. Tumores primarios del sistema nervioso central en Cartagena, 2001- 2006. *Revista de Salud Pública*. 2010;12(2):257-267.
2. Scrigni, A. Mantese, B. "Tumores de tronco encefálico: reflexión moral sobre la conducta quirúrgica." *Revista Bioética*. 2021. 29: 475-480.
3. Rodríguez, M. "Gliomas del tronco encefálico: un desafío para la neurocirugía pediátrica." *OncoSan* 2024. 2024.



4. Laigle-Donadey, F. Doz F, Delattre, J. Brainstem tumors. Handbook of clinical neurology. Elsevier. 2012. p. 585-605.
5. Jarufe, F Dolezal, C. Guglielmi, R. Rosales, R. Impacto pronóstico de la utilización intensiva de tecnologías complementarias intraoperatorias en gliomas cerebrales. Revisión de la literatura y presentación de 1 caso. Rev. chil. neuro-psiquiatr. 2023, vol.61, n.1
6. Reyes, G. Mokhtari, K. Martin, N. Delattre, J. Laigle, F. Adult brainstem gliomas. *Oncologist*. 2012; 17 (3): 388-397
7. Salmaggi, A. Fariselli, L. Milanesi, I. Lamperti, E. Silvani, A. et al. Natural history and management of brainstem gliomas in adults. A retrospective Italian study. *J Neurol*. 2008; 255 (2): 171-177.
8. Wong, T. Turkington, T. Hawk, T. Coleman, R. PET and brain tumor image fusion. *Cancer J*. 2004;10:234-42.
9. Kim, H. Jahng, G. Ryu, C. Kim, S. Added value and diagnostic performance of intratumoral susceptibility signals in the differential diagnosis of solitary enhancing brain lesions: preliminary study. *AJNR Am J Neuroradiol*. 2009;30:1574-9.
10. Li, C. Ai, B. Li, Y. Qi, H. Wu, L. Susceptibility-weighted imaging in grading brain astrocytomas. *Eur J Radiol*. 2010;75:e81-5.
11. Castillo M. Intracranial tumor. In: *Neuroradiology*. New York, NY: Lippincott Williams & Wilkins; 2002:134-136.
12. Patil, S. Lorezo, B. Lise, B. Nuclear medicine in pediatric neurology and neurosurgery: epilepsy and brain tumors. *Semin Nucl Med*. 2007;37:357-381
13. Jadvar, H. Connolly, L. Fahey, F. Shulkin, B. PET and PET/CT in pediatric oncology. *Semin Nucl Med*. 2007;37:316-331
14. Zukotynski, K. Fahey, F. Kocak, M. Alavi, A. Wong, T. Treves, S. Poussaint, T. Evaluation of 18F-FDG PET and MRI associations in pediatric diffuse intrinsic brain stem glioma: a report from the Pediatric Brain Tumor Consortium. *Journal of Nuclear Medicine*, 2011. 52(2), 188-195.
15. Jett, K. Friedman, J. Aspectos clínicos y genéticos de la neurofibromatosis 1. *Genet Med*. 2010; 1212:1o11.



16. Salmaggi, A. Fariselli, L. Milanesi, I. et al. Historia natural y manejo de gliomas del tronco cerebral en adultos. Un estudio italiano retrospectivo. *J Neurol.* 2008; 255:171-7
17. Treglia, G. Muoio, B. Del Ciello, A. Bertagna, F. Utilidad de (18)F-F-F-PET/CT en la evaluación de un Glioma de Cerebro en un paciente adulto con Neurofibromatosis Tipo 1. *Nucl Med Mol Imaging.* 2013;47(3):212-3.
18. Bouffet, E. Raquin, M. Doz, F. et al. Radiotherapy followed by high dose busulfan and thiotepa: a prospective assessment of high dose chemotherapy in children with diffuse pontine gliomas. *Cancer.* 2000;88:685–692.
19. Rosenfeld, A. Etzl, M. Bandy, D. Carpenteri, D. Giesecking, A. Dvorchik, I. Kaplan, A. Use of Positron Emission Tomography in the Evaluation of Diffuse Intrinsic Brainstem Gliomas in Children. *Journal of Pediatric Hematology/Oncology,* 2011; 33(5), 369–373.
20. Espinoza, J. Escobar, O. Villarreal, A. Varela, R. BIOPSIA ESTEREOTÁCTICA DE LESIONES EN EL TALLO CEREBRAL, UN PROCEDIMIENTO PRECISO, SEGURO Y EFICAZ: PRESENTACIÓN DE UNA SERIE DE CASOS Y REVISIÓN DE LA LITERATURA. *Neurociencias en Colombia.* 2014. Pag 267 - 276
21. Peiro, P. Alentorn, A. Hernandez, A. Reyes, I. Gutierrez, G. Gonzalez, A. Gliomas de tallo cerebral; generalidades de diagnóstico, tratamiento y pronóstico. *Neurología, Neurocirugía y Psiquiatría* 2019; 47 (1): 5-15
22. Otayza, F. TUMORES DE LA FOSA POSTERIOR EN PEDIATRÍAPOSTERIOR FOSSA TUMOR IN CHILDREN. *Revista Médica Clínica Las Condes.* 2017. Volume 28, Issue 3. Pages 378-391
23. Leon, R. Sanchez, M. Duran, G. Gomez, N. Mendendez, R. Martin, J. Rodriguez, L. Real, R. Tomografía de emisión por fotón único con ^{99m}tecnecio-metoxi isobutilisonitrilo para el diagnóstico de las metástasis cerebrales. *Revista Cubana de Neurología y Neurocirugía,* 2018, Vol 8, Issue 1, p1
24. Porta, J. Perez, D. Berbel, A. Martinez, A. Balsalobre, S. Madero, S. Ramos, A. Gliomatosis cerebri. RM, SPECT y estudio patológico. *Rev Neurol* 1999;29 (03):287-288

