



## Tema de Revisión

# LA CIRUGÍA LAPAROSCÓPICA EN GINECOLOGÍA ONCOLÓGICA Y EXPERIENCIA EN EL INSTITUTO NACIONAL DE ENFERMEDADES NEOPLÁSICAS DE LIMA, PERÚ

### Resumen

La cirugía laparoscópica ha ido incursionando en la ginecología oncológica desde los años 80. Aunque su aplicabilidad aún es controversial, la evidencia de los últimos años permite una fuerte consideración de la técnica sin dejar de reflexionar sobre los posibles efectos adversos y las consecuencias de un manejo inadecuado. **Métodos:** Se ha revisado la literatura para mencionar los datos respecto a indicaciones, resultados a largo plazo, estudios comparativos y avances. Presentamos nuestra casuística. **Resultados:** La literatura resalta la factibilidad y ventajas de la laparoscopia sobre la laparotomía respecto a sangrado intraoperatorio, dolor postoperatorio, días de hospitalización posquirúrgicos y la reincorporación a las actividades diarias. Los resultados de sobrevida son similares. La linfadenectomía aórtica extraperitoneal es una nueva herramienta útil en el manejo de neoplasias ginecológicas. La laparoscopia está siendo ampliamente usada en el manejo del cáncer de cuello uterino, endometrio y ovario, así como nuevas técnicas están surgiendo como la exenteración pélvica o la quimioterapia intraperitoneal con hipertermia por laparoscopia. **Conclusiones:** La literatura demuestra el creciente interés de la técnica en el mundo y debería ser parte de las habilidades del ginecólogo oncológico. La morbilidad y el riesgo de recurrencia no deberían ser afectados. El valor costo-eficacia puede estar representado por la disminución de la hospitalización postoperatoria, aunque el tiempo operatorio aumente inicialmente. Es importante, además, una adecuada preparación para evitar el manejo subóptimo de las neoplasias ginecológicas.

**Palabras clave:** Cirugía laparoscópica, ginecología oncológica, indicaciones.

Henry Valdivia, Manuel Álvarez,  
Carlos Santos, Carlos Velarde,  
Óscar Galdos, Carlos Chávez,  
Marco Sánchez

Departamento de Ginecología, Instituto Nacional de Enfermedades Neoplásicas, Av. Angamos Este 2520, Lima, Perú

Correspondencia:

Dr. Henry Valdivia

Tel. (511)997899907. Of. (511)7106900

Anexo 2224

Correo electrónico: hvaldivia@inen.sld.pe

Rev Per Ginecol Obstet. 2009;55:58-64.

### Laparoscopic surgery in gynecologic oncology and experience at the Instituto Nacional de Enfermedades Neoplásicas, Lima, Peru

### ABSTRACT

Laparoscopic surgery has had an incursion in gynecologic oncology since the 80s. Its applicability is yet controversial, but last few years evidence allows strong consideration of the technique without forgetting possible adverse effects and consequences of an inadequate management. **Methods:** We reviewed literature data on indications, long time results, comparative studies and advances. We present our own experience. **Results:** The literature points out the feasibility and advantages of laparoscopy over laparotomy with regards to intraoperative bleeding, postoperative pain, post surgical hospitalization days and reincorporation to daily activities. Survival results are similar. Extraperitoneal aortic lymphadenectomy is a new useful tool in the management of gynecologic tumors. Laparoscopy is amply used in uterine, endometrial and ovarian cancer treatment. New techniques are being

developed such as pelvic exenteration or intraperitoneal hyperthermia chemotherapy by laparoscopy. **Conclusions:** The literature shows world increasing interest on this technique that should be part of the gynecologic oncologist abilities. Morbidity and recurrence risk should not be affected. Cost-efficacy value may be represented by the decrease in postoperative hospitalization even that surgical time increases initially. It is also important to consider adequate training in order to avoid suboptimal management of gynecologic tumors.

**Keywords:** Laparoscopic surgery, gynecologic oncology, indications.

La cirugía laparoscópica ha ido progresivamente reemplazando a la laparotomía, alrededor del mundo, no siendo la excepción el campo de la ginecología

oncológica. Los avances en esta especialidad tuvieron sus orígenes en los esfuerzos realizados por Daniel Dargent, Denis Querleu y Eric Leblanc, en Francia, así como por Joel Childers, en Estados Unidos<sup>(1)</sup>. Sus inicios, antes de la década de los 90, en el siglo pasado, nos permiten tener hoy datos de largo seguimiento y conclusiones respecto a la conveniencia de la técnica, complicaciones y sobrevida, además de algunas nuevas aplicaciones que se encuentran en evaluación.



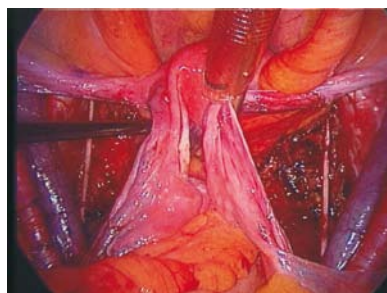## 1. ESTADIAJE QUIRÚRGICO POR LAPAROSCOPIA

### a. Linfadenectomía laparoscópica transperitoneal

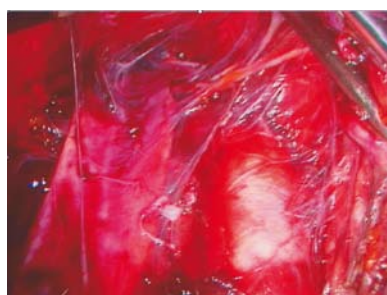La linfadenectomía laparoscópica pélvica y aórtica ha sido ampliamente difundida desde sus inicios experimentales, mostrando su factibilidad, sin detrimento del número de ganglios resecados<sup>(2)</sup>. La técnica en manos experimentadas es muy segura y las complicaciones graves son muy raras. Según la comunicación del Instituto de Cáncer de Toulouse en Francia, hasta el 2004, se realizó 694 disecciones ganglionares, con una tasa de conversión de 18,5% y de complicaciones en 12,4%<sup>(3)</sup>, siendo semejante a lo hallado en series americanas y alemanas<sup>(4,5)</sup>. La obesidad no es una contraindicación y muchas veces puede ser un acceso más fácil que el abordaje por laparotomía; sin embargo, existen datos que demuestran que, si el índice de masa corporal es mayor de 35, solo en 44% se podrá completar la linfadenectomía, ya sea pélvica o paraaórtica inframesentérica, por cáncer de endometrio<sup>(4,6)</sup>. La gran ventaja se evidencia en la rápida recuperación de las pacientes, con disminución de los días de hospitalización posquirúrgicos, aunque inicialmente puedan aumentar los tiempos operatorios.

En el Instituto Nacional de Enfermedades Neoplásicas de Perú (INEN) hemos establecido a la laparoscopia como el abordaje de elección estándar en el manejo quirúrgico de la especialidad de

ginecología oncológica, desde agosto de 2007, habiendo tenido una experiencia previa en los años 90. Desde entonces, se ha realizado 63 linfadenectomías pélvicas, con un promedio de 16 ganglios resecados. Cuatro pacientes (6%) han presentado complicaciones, representadas básicamente por linfoquistes, los cuales fueron observados o drenados por laparoscopia. No hubo complicaciones mayores. Por lo tanto, estamos ante una técnica factible, que necesita una curva de aprendizaje pero con grandes ventajas para la paciente y la institución prestadora de servicios de salud.



**Figura 1.** Linfadenectomía pélvica bilateral.



**Figura 2.** Linfadenectomía aórtica transperitoneal.

### b. Ganglio centinela

El ganglio centinela está definido como aquel ganglio o ganglios que representan el estado metastático o no de una estación ganglionar. Actualmente, es

buscado por incisiones pequeñas y en el caso de los genitales femeninos puede ser hecha por laparoscopia, con las ventajas que ofrece la magnificación, al poner en evidencia los pequeños canales linfáticos coloreados por azul patente, que nos llevan hacia el ganglio centinela. Sabemos que la combinación de azul patente y mapeo con radioisótopos nos ofrece una tasa de detección de 90%<sup>(7)</sup>. Nuestra experiencia en ganglio centinela para cáncer de cuello uterino es de 70 pacientes, con una tasa de detección de 98,5% utilizando la combinación de ambos métodos, y valor predictivo negativo de 100% (datos sin publicar).

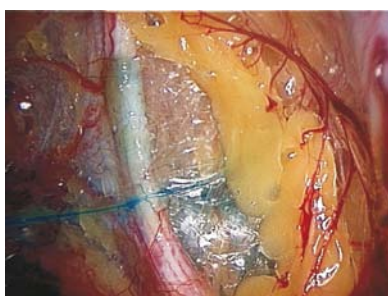
El desarrollo de sondas de detección de radiación para laparoscopia ha permitido el avance de esta técnica. Gracias al estudio del ganglio centinela, se ha comunicado nuevas zonas de drenaje del cuello uterino, por ejemplo, con ganglio centinela encontrado a nivel aórtico o el drenaje linfático pélvico unilateral, circunstancias que necesitan evaluación para valorar su verdadero significado. Además, se ha podido observar que los canales linfáticos son bloqueados por las metástasis macroscópicas.

La identificación y estudio del ganglio centinela para determinar su infiltración neoplásica en casos de cáncer de cuello uterino nos ayuda a tomar una decisión quirúrgica. En el caso de metástasis ganglionar, se evita la histerectomía radical, siendo controversial la finalización de la disección pélvica, sabiendo que la paciente deberá recibir tratamiento con radio-



quimioterapia concurrente y que la tasa de complicaciones radio-inducidas puede aumentar. Se realizará en estos casos la linfadenectomía aórtica, para ayudar en la planificación de los campos de radioterapia. Por otro lado, el hallazgo del ganglio centinela negativo nos permitirá limitar la disección pélvica, siempre y cuando podamos demostrar que el estudio por congelación sea sensible, así como posteriormente sabremos cuál es el verdadero valor de las micrometástasis, no definidas hasta la actualidad<sup>(8-10)</sup>.

En cáncer de endometrio, la evaluación del ganglio centinela se encuentra en estudio. Algunos creen que completar la disección en pacientes con metástasis ganglionar podría ser beneficioso; sin embargo, el punto permanece en controversia, así como el verdadero valor de la linfadenectomía en general<sup>(11)</sup>. El sitio de inyección del radioisótopo y del colorante vital actualmente aceptado es el cuello uterino; sin embargo, se ha comunicado inyección en la subserosa del útero y peritumoral guiada por histeroscopia, que podrían ser superiores<sup>(12-13)</sup>.



**Figura 3.** Ganglios centinela en cáncer de cérvix. Canalículos linfáticos.

#### c. Linfadenectomía parametrial

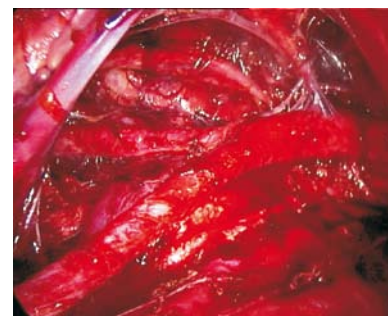Las complicaciones urinarias a corto y largo plazo, luego de la histerectomía radical, son un

problema importante en la calidad de vida de las pacientes con cáncer de cérvix inicial. La evidencia actual ha demostrado que la radicalidad puede disminuir sin afectar la sobrevida, ya que el compromiso del tercio distal del parametrio en estas pacientes es raro<sup>(14)</sup>. Se ha implementado nuevas técnicas de linfadenectomía parametrial asociadas a cirugía radical modificada y han demostrado su equivalencia a la cirugía radical. Este concepto ha sido logrado gracias a los estudios anatómicos para la cirugía de preservación nerviosa, que demostraron que la disección lateral del parametrio permite preservar los nervios esplácnicos, evitando la injuria nerviosa a la vejiga. La magnificación de la laparoscopia favoreció el desarrollo de esta técnica<sup>(15)</sup>.

#### d. Disección linfática extraperitoneal

La disección linfática paraaórtica se ha beneficiado con el abordaje extraperitoneal<sup>(16-17)</sup>, que combina el confort quirúrgico con disminución de las adherencias intraperitoneales, lo cual implica menos complicaciones gastrointestinales en pacientes candidatas a irradiación pélvica con campos extendidos, para cáncer de cérvix localmente avanzado<sup>(18)</sup>. En países en vía de desarrollo, el problema del estadiaje quirúrgico en esta neoplasia está representado por el número de pacientes que acuden a los centros de tratamiento. En el INEN, se atiende un promedio de 5 a 10 pacientes diarios, lo cual hace inviable la cirugía de estadiaje. Sin embargo, hemos implemen-

tado la técnica en el abordaje inicial para la cirugía de estadiaje por cáncer de ovario y endometrio. En total, se realizó 17 linfadenectomías paraaórticas extraperitoneales, 8 por cáncer de ovario, 8 por cáncer de endometrio y una por cáncer de cérvix localmente avanzado, con un promedio de 12 ganglios resecados para el grupo de cáncer de ovario y 7 ganglios para el de cáncer de endometrio (la mayoría de los cuales fueron inframesentéricos), semejante a lo encontrado en el abordaje transperitoneal y por laparotomía. La ventaja es la disminución de lesiones graves de los grandes vasos, debido al plano horizontal y paralelo de la disección ganglionar. Los límites de esta disección son exactamente iguales a los del abordaje transperitoneal.



**Figura 4.** Linfadenectomía aórtica extraperitoneal, abordaje izquierdo. Vista final.

#### e. Estadiaje de carcinomas anexiales tempranos

La cirugía de estadiaje complementario para aquellos tumores anexiales operados con estudio de parafina de neoplasia maligna, se facilita por la evaluación magnificada que ofrece la laparoscopia de las superficies peritoneales,





pero teniendo como desventaja la falta de sensación táctil. La realización de biopsias al azar o dirigidas son posibles de realizar en forma rápida. El epiplón puede ser resecado con electrocirugía, clips o tecnología de ultrasonido, retirándolo con una bolsa de laparoscopia o a través de la vagina, si no realizamos cirugía de preservación de fertilidad. La apendicectomía efectuada en casos de tumores mucinosos, implantes en su superficie o adherencias de este órgano al tumor, es factible por laparoscopia. La linfadenectomía pélvica por vía transperitoneal con hysterectomía y anexectomía contralateral completan el acto quirúrgico. Usando laparoscopia, el 18% de estas pacientes tendrá un resultado que implicará el uso de quimioterapia complementaria<sup>(19)</sup> y aquellas con estadiaje negativo tendrán un buen pronóstico.

En el INEN, se realizó 11 estadiajes por cáncer de ovario, 7 de los cuales tuvieron preservación de fertilidad. El estudio de patología fue tumor *borderline* en 5 casos, tres con tumores epiteliales malignos, una paciente con disgerminoma y otra con tumor de la granulosa. Una paciente tuvo estadiaje por un tumor benigno del ovario debido a que el estudio intraoperatorio no pudo descartar la presencia de malignidad. El tiempo operatorio promedio fue de 306 minutos y el sangrado de 177 mL. Se presentaron como complicaciones 2 pacientes con fiebre y diarrea en el postoperatorio mediato, un

linfoquiste y una eventración por el sitio de inserción del trocar. Las pacientes tuvieron una hospitalización posquirúrgica en promedio de 3,5 días. La tasa de conversión fue 21% y la causa principal fueron las adherencias.

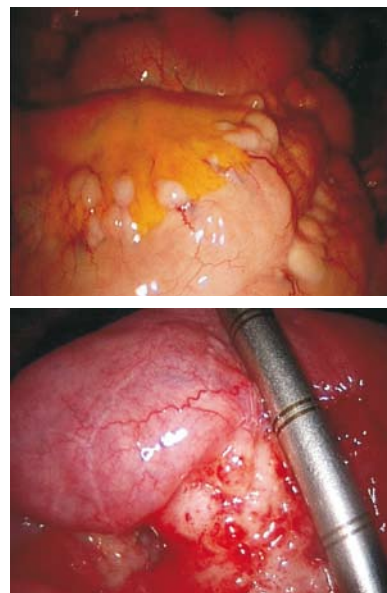
#### f. Laparoscopia en cáncer de ovario avanzado

El pronóstico del cáncer de ovario avanzado está dado por la radicalidad de la primera cirugía. La citorreducción óptima (definida como enfermedad residual en el peritoneo menor de 1 cm) ha permitido el mayor promedio de sobrevida global, que es de 66 meses, cuando se asocia a quimioterapia intraperitoneal<sup>(20)</sup>. Sin embargo, existen pacientes en las que la citorreducción óptima no será posible, por lo que la evaluación laparoscópica de ellas puede permitir el inicio más rápido de la quimioterapia neoadyuvante.

Los hallazgos de irresecabilidad óptima son: el compromiso de la raíz del mesenterio y la presencia de múltiples nódulos mayores de 1 cm endiferentessegmentosintestinales. Algunas contraindicaciones relativas, como compromiso del pedículo hepático, omento menor, cúpula diafragmática posterior, están siendo superadas con nuevas técnicas y habilidades quirúrgicas de disección magnificada y la descripción de la peritonectomía total<sup>(21)</sup>.

La presencia de metástasis en los lugares de inserción del trocar, en cáncer de ovario avanzado, es de aproximadamente 10%, lo

cual depende directamente de la naturaleza agresiva del tumor y no afecta el pronóstico, puesto que acompaña generalmente la recurrencia de enfermedad intraperitoneal con la misma quimiosensibilidad<sup>(22)</sup>. En nuestra experiencia, no hemos tenido metástasis en los sitios de inserción del trocar.



**Figura 5.** Hallazgos de irresecabilidad en cáncer de ovario avanzado. Múltiples nódulos en intestino y compromiso del mesenterio.

## 2. MANEJO QUIRÚRGICO DE LAS NEOPLASIAS MALIGNAS GINECOLÓGICAS

### a. Histerectomía

La hysterectomía total laparoscópica o la hysterectomía vaginal asistida por laparoscopia son ampliamente usadas en el manejo de lesiones precancerosas de cérvix y cáncer en estadio IA1. Asociada a linfadenectomía, para el manejo del cáncer de endometrio, ha demostrado ventajas respecto



a la laparotomía, en relación a tiempo de hospitalización, pérdida sanguínea, dolor postoperatorio y reincorporación a la actividad diaria. Las complicaciones y tasas de recurrencia son semejantes <sup>(23-27)</sup>. El tiempo operatorio es mayor en el abordaje laparoscópico, pero está en relación directa con la curva de aprendizaje.

Aunque la tendencia actual es la evaluación preoperatoria de las pacientes con cáncer de endometrio, según algunos factores de riesgo, para determinar el tipo de cirugía a realizar, en el INEN aún realizamos la cirugía de estadiaje para cáncer de endometrio en forma completa (citología peritoneal, histerectomía total, salpingooforectomía bilateral y linfadenectomía pélvica y paraaórtica). Hemos realizado 26 estadiajes, con una tasa de conversión de 21%. A diez pacientes no se les realizó linfadenectomía aórtica y 3 solo tuvieron histerectomía total con salpingooforectomía bilateral. El tipo histológico más frecuente fue el adenocarcinoma endometriode, en 92%. El tiempo operatorio promedio fue de 233 minutos y el sangrado de 193 mL. La tasa de complicaciones fue 38% y se presentaron fiebre, hipercápnea con acido-sis metabólica, enfisema subcutáneo, sangrado de la arteria uterina y un linfocisto. El tiempo de hospitalización posquirúrgica en promedio fue 2,8 días. Este abordaje, en pacientes obesas, podría tener ventajas respecto a la laparotomía, así como en el adecuado manejo de pacientes ancianas <sup>(28)</sup>.

### **b.Histerectomía radical**

La histerectomía radical laparoscópica es una técnica que ha demostrado ser factible y segura en el manejo del cáncer inicial de cuello uterino, en manos expertas <sup>(29-32)</sup>. Los principales beneficios son la disminución de la pérdida sanguínea, disminución del dolor postoperatorio y tiempo de hospitalización corto. La magnificación de la laparoscopia ha permitido exploraciones más adecuadas para la preservación nerviosa. Las complicaciones importantes, como la fístula ureterovaginal, son semejantes en laparotomía y laparoscopia.

La operación de Schauta asistida por laparoscopia sigue siendo una alternativa muchas veces complementaria y necesaria. Cada método puede implementarse de acuerdo a las características de la paciente y la habilidad del cirujano.

En el INEN, hemos realizado 24 histerectomías radicales laparoscópicas y 4 histerectomías radicales vaginales asistidas por laparoscopia (operación de Schauta). La tasa de conversión fue de 26%. El tipo histológico más frecuente fue carcinoma epidermoide, en 67%. El tiempo operatorio promedio fue de 248 minutos y el sangrado intraoperatorio de 216 mL. Las complicaciones que se presentaron fueron fiebre, edema de miembros inferiores, anemia, hematuria; una paciente presentó linfocisto y dos fístula ureterovaginal, entre el décimo y decimocuarto días

postoperatorios. El tiempo de hospitalización posquirúrgica en promedio fue 3,9 días.

### **c.Traquelectomía radical**

La operación de Dargent, para preservar la fertilidad en pacientes jóvenes con cáncer de cérvix inicial, está indicada en aquellas neoplasias sin compromiso ganglionar pélvico, tumores exofíticos menores de 2 cm y por supuesto el deseo y posibilidad de fertilidad en la paciente.

El procedimiento se inicia con la linfadenectomía pélvica laparoscópica y termina con la remoción de vagina, cérvix y parametrios, según los principios quirúrgicos de Schauta, pero preservando por lo menos 5 mm de canal endocervical. El cerclaje permanente y la anastomosis uterovaginal al estilo Stumdorff finalizan la cirugía, con biopsia intraoperatoria del margen quirúrgico, que debe estar a 5 mm de la neoplasia.

La cirugía de preservación de fertilidad tiene alrededor de 900 casos publicados en el mundo. Con 300 embarazos y 196 nacidos vivos, la tasa de recurrencia es de 4% <sup>(33-35)</sup>. En nuestra experiencia, tenemos 3 casos de traquelectomía radical con un niño nacido vivo.

### **d.Parametrectomía**

Aquellas pacientes que fueron sometidas a histerectomía simple, encontrándose en la pieza operatoria neoplasia maligna infiltrante del cuello uterino como hallazgo incidental,



pueden beneficiarse con parametrectomía y colpectomía del tercio superior, asociadas a linfadenectomía pélvica, procedimiento que puede ser completado por laparoscopia o en forma vaginal asistida (36,37).

### e. Manejo de tumores anexiales

El manejo primario de tumores anexiales por laparoscopia depende de la adecuada correlación clínica prequirúrgica, que incluye síntomas y examen clínico, características imagenológicas y marcadores tumorales. El principio de evitar la rotura tumoral en la cavidad peritoneal debe ser el principal objetivo. De esta manera, se puede reseccionar tumores anexiales sin contaminación peritoneal, de acuerdo al tamaño de las bolsas de laparoscopia que actualmente están disponibles, de hasta 10 cm. Sin embargo, en algunos casos cuya valoración permite la sospecha de benignidad, se puede utilizar la punción y aspiración de tumores anexiales sin componente sólido intraquístico, para proceder a su resección sin tener la limitante del tamaño tumoral. Como se describió antes, el estadiaje completo por neoplasia maligna del ovario es factible por el abordaje laparoscópico.

### 3. OTRAS TÉCNICAS DESCRITAS

La exenteración pélvica laparoscópica es una técnica factible. La reconstrucción de la vía urinaria se realiza con neovejigas tipo Bricker o bolsas de tipo Miami; en casos

bien seleccionados, la supervivencia a 5 años puede llegar hasta el 50%<sup>(38)</sup>.

Otras técnicas realizadas por laparoscopia en ginecología oncológica son:

- Colocación de catéter intraperitoneal para quimioterapia en cáncer de ovario.
- Transposición ovárica para pacientes jóvenes con cáncer de cérvix que tendrán tratamiento con radioterapia pélvica.
- Ligadura de arterias hipogástricas para tumores sangrantes.
- Marsupialización de linfocitos.
- Colocación de implantes de braquiterapia.
- Quimioterapia intraperitoneal con hipertermia, en cáncer de ovario.
- Localización fotodinámica de implantes, como alternativa futura en la detección precoz de recidivas por neoplasias del ovario.

En conclusión, la laparoscopia es un instrumento muy útil en las habilidades del ginecólogo oncológico. Este tipo de abordaje ha logrado gran acogida en centros de cáncer alrededor del mundo; sin embargo, las limitaciones respecto a tecnología, costo, equipamiento, entrenamiento de especialistas y estudios definitivos que demuestren hechos basados en la evidencia así como las complicaciones quirúrgicas son limitantes oncológicas. La experiencia está creciendo y continuarán los

esfuerzos para estandarizar el manejo laparoscópico en la neoplasias ginecológicas.

En países en vías de desarrollo, la implementación básica de centros quirúrgicos con equipos de laparoscopia, permiten realizar casi todos los procedimientos antes descritos, con una ventaja costo efectiva que está pendiente de evaluar.

### REFERENCIAS BIBLIOGRÁFICAS

1. Childers M. The virtues and pitfalls of minimally invasive surgery for gynaecologic malignancies: an update. *Curr Opin Obstet Gynecol.* 1999;11:51-9.
2. Lanvin D, Elhage A, Henry B, Leblanc E, Querleu D, Delobelle-Deroide A. Accuracy and safety of laparoscopic lymphadenectomy: an experimental prospective randomized study. *Gynecol Oncol.* 1997;67:83-7.
3. Cartron G. Complications des lymphadenectomies coelioscopiques. Toulouse : Medicine Thesis, 2004.
4. Kohler C, Klemm P, Schau A, et al. Introduction of transperitoneal lymphadenectomy in a gynecologic oncology center: analysis of 650 laparoscopic pelvic and/or paraaortic transperitoneal lymphadenectomies. *Gynecol Oncol.* 2004;95:52-61.
5. Abu-Rustum NR, Chi DS, Sonoda Y, DiClemente MJ, Bekker G, Gemignani M, Poyner E, Brown C, Barakat RR. Transperitoneal laparoscopic pelvic and para-aortic lymph node dissection using the argon-beam coagulator and monopolar instruments: an 8-year study and description of technique. *Gynecol Oncol.* 2003;89:504-13.
6. Scribner DR, Walker JL, Johnson GA, McMeekin DS, Gold MA, Mannel RS. Laparoscopic pelvic and paraaortic lymph node dissection in the obese. *Gynecol Oncol.* 2002;84:426-30.
7. Malur S, Krause N, Köhler C, Schneider A. Sentinel lymph node detection in patients with cervical cancer. *Gynecol Oncol.* 2001;80:254-7.
8. Lambaudie E, Collinet P, Narducci F, Sonoda Y, Papageorgiou T, Carpentier P, Leblanc E, Querleu D. Laparoscopic identification of sentinel lymph nodes in early stage cervical cancer. Prospective study using a combination of patent blue dye injection and



- technetium radiocolloid injection. *Gynecol Oncol.* 2003;89:84-7.
9. Levenback C, Coleman RL, Burke TW, Lin WM, Erdman W, Deavers M, Delpassand ES. Lymphatic mapping and sentinel node identification in patients with cervical cancer undergoing radical hysterectomy and pelvic lymphadenectomy. *J Clin Oncol.* 2002;20:688-93.
  10. Marchiole P, Buenerd A, Scoazec JY, Dargent D, Mathevet P. Sentinel lymph node biopsy is not accurate in predicting lymph node status for patients with cervical carcinoma. *Cancer.* 2004;100:2154-9.
  11. Aalders J, Thomas G. Endometrial cancer—Revisiting the importance of pelvic and para aortic lymph nodes. *Gynecol Oncol.* 2007;104:222-31.
  12. Barranger E, Cortez A, Grahek D, Callard P, Uzan S, Darai E. Laparoscopic sentinel node procedure using a combination of patent blue and radiocolloid in women with endometrial cancer. *Ann Surg Oncol.* 2004;11:344-9.
  13. Maccauro M, Lucignani G, Aliberti G, Villano C, Castellani MR, Solima E, Bombardieri E. Sentinel lymph node detection following the hysteroscopic peritumoural injection of (99m)Tc-labelled albumin nanocolloid in endometrial cancer. *Eur J Nucl Med Mol Imaging.* 2005;32:569-74.
  14. Van Trappen PO, Gyselman VG, Lowe DG, Ryan A, Oram DH, Bosze P, Weekes AR, Shepherd JH, Dorudi S, Bustin SA, Jacobs JI. Molecular quantification and mapping of lymph-node micrometastasis in cervical cancer. *Cancer.* 2001;357:15-20.
  15. Querleu D, Narducci F, Poulard V, Lacaze S, Occeili B, Leblanc E, Cosson M. Modified radical vaginal hysterectomy with or without laparoscopic nerve-sparing dissection: a comparative study. *Gynecol Oncol.* 2002;85:154-8.
  16. Dargent D, Ansquer Y, Mathevet P. Technical development and results of left extraperitoneal laparoscopic paraaortic lymphadenectomy for cervical cancer. *Gynecol Oncol.* 2000;77:87-92.
  17. Sonoda Y, Leblanc E, Querleu D, Castelain B, Papageorgiou TH, Lambaudie E, Narducci F. Prospective evaluation of surgical staging of advanced cervical cancer via a laparoscopic extraperitoneal approach. *Gynecol Oncol.* 2003;91:326-31.
  18. Occeili B, Narducci F, Lanvin D, Querleu D, Coste E, Castelain B, Gibon D, LeBlanc E. De novo adhesions with extraperitoneal endosurgical para-aortic lymphadenectomy versus transperitoneal laparoscopic para-aortic lymphadenectomy: a randomized experimental study. *Am J Obstet Gynecol.* 2000;183:529-33.
  19. Leblanc E, Querleu D, Narducci F, Occeili B, Papageorgiou T, Sonoda Y. Laparoscopic restaging of early stage invasive adnexal tumors: a 10-year experience. *Gynecol Oncol.* 2004;94:624-9.
  20. Elit L, Oliver T, Covens A, Kwon J, Fung-Kee Fung M, Hirte H, Oza A. Intraperitoneal chemotherapy in the first-line treatment of women with stage III epithelial ovarian cancer. A systematic review with metaanalyses. *Cancer.* 2007;109:692-702.
  21. Sugarbaker P. Perytonectomy procedures. *Ann Surg.* 1995;221(1):19-42.
  22. Van Dam PA, DeCloedt J, Tjalma WA, Buytaert P, Becquart D, Vergote IB. Trocar implantation metastasis after laparoscopy in patients with advanced ovarian cancer: can the risk be reduced? *Am J Obstet Gynecol.* 1999;181:536-41.
  23. Malur S, Possover M, Michels W, Schneider A. Laparoscopic-assisted vaginal versus abdominal surgery in patients with endometrial cancer: a prospective randomized trial. *Gynecol Oncol.* 2001;80:239-44.
  24. Holub Z, Jabor A, Bartos P, Eim J, Urbanek S, Pivovarnikova R. Laparoscopic surgery for endometrial cancer: long-term results of a multicentric study. *Eur J Gynaecol Oncol.* 2002;23:305-10.
  25. Eltabbakh GH. Analysis of survival after laparoscopy in women with endometrial carcinoma. *Cancer.* 2002;95:1894-901.
  26. Obermair A, Manolitsas TP, Leung Y, Hammond IG, McCartney AJ. Total laparoscopic hysterectomy for endometrial cancer: patterns of recurrence and survival. *Gynecol Oncol.* 2004;92:789-93.
  27. Homesley HD, Boike G, Spiegel GW. Feasibility of laparoscopic management of presumed stage I endometrial carcinoma and assessment of accuracy of myoinvasion estimates by frozen section: a gynecologic oncology group study. *Int J Gynecol Cancer.* 2004;14:341-7.
  28. Scribner Jr DR, Walker JL, Johnson GA, McMeekin SD, Gold MA, Mannel RS. Surgical management of early-stage endometrial cancer in the elderly: is laparoscopy feasible? *Gynecol Oncol.* 2001;83:563-8.
  29. Spirtos NM, Eisenkop SM, Schlaerth JB, Ballon SC. Laparoscopic radical hysterectomy (type III) with aortic and pelvic lymphadenectomy in patients with stage I cervical cancer. Surgical morbidity and intermediate follow-up. *Am J Obstet Gynecol.* 2002;187:340-8.
  30. Park CT, Lim KT, Chung HW, et al. Clinical evaluation of laparoscopic-assisted radical vaginal hysterectomy with pelvic and/or paraaortic lymphadenectomy. *J Am Assoc Gynecol Laparosc.* 2002;9:49-53.
  31. Pomel C, Atallah D, Le Bouedec G, Rouzier R, Morice P, Castaigne D, Dauplat J. Laparoscopic radical hysterectomy for invasive cervical cancer: 8-year experience of a pilot study. *Gynecol Oncol.* 2003;91:534-9.
  32. Steed H, Rosen B, Murphy J, Laframboise S, De Petrillo D, Covens A. A comparison of laparoscopic-assisted radical vaginal hysterectomy and radical abdominal hysterectomy in the treatment of cervical cancer. *Gynecol Oncol.* 2004;93:588-93.
  33. Lee CL, Huang KG, Wang CJ, Yen CF, Lai CH. Laparoscopic radical trachelectomy for stage IB1 cervical cancer. *J Am Assoc Gynecol Laparosc.* 2003;10:111-5.
  34. Plante M, Renaud MC, Francois H, Roy M. Vaginal radical trachelectomy: an oncologically safe fertility-preserving surgery. An updated series of 72 cases and review of the literature. *Gynecol Oncol.* 2004;94:614-23.
  35. Milliken D, Shepherd J. Fertility preserving surgery for carcinoma of the cervix. *Curr Opin Oncol.* 2008;20(5):575-80.
  36. Lee YS, Lee TH, Koo TB, Cho YL, Park IS. Laparoscopic-assisted radical parametrectomy including pelvic and/or paraaortic lymphadenectomy in women after prior hysterectomy: three cases. *Gynecol Oncol.* 2003;91:619-22.
  37. Kohler C, Tozzi R, Klemm P, Schneider A. "Schautas sine utero": technique and results of laparoscopic-vaginal radical parametrectomy. *Gynecol Oncol.* 2003;91:359-68.
  38. Höckel M, Dornhöfer N. Pelvic exenteration for gynaecological tumours: achievements and unanswered questions. *Lancet Oncol.* 2006; 7: 837-47