

## CULDOSCOPIA EN ESTERILIDAD

Drs.: JORGE ASCENZO-CABELLO (1); JAVIER HOYLE COX (2); ALBERTO E., ASCENZO (3)

Poco tiempo después de que Decker (8) y Cherry perfeccionaron, en 1944, la técnica e instrumento para efectuar la Culdoscopia, se pudo vislumbrar el impacto que produciría su aplicación a los estudios de esterilidad. Trabajos de autores de todo el mundo insistían en su importancia en el diagnóstico de la mujer estéril donde su utilidad es mayor que en los casos ginecológicos dudosos.

Este método auxiliar de diagnóstico es de importancia especial y de aplicación obligada en aquellas pacientes estériles en las que los métodos habituales de investigación acusan resultados normales.

El examen culdoscópico puede evitar una intervención quirúrgica innecesaria; igualmente, orienta el tratamiento y pronóstico de la mujer estéril; es por esto que quienes conocen la bondad de este método deploran que no sea valorado adecuadamente por todos los especialistas en esterilidad.

Realizado el estudio diagnóstico completo de la pareja estéril, ante la duda de existencia de posibles adherencias debidas a antiguo padecimiento inflamatorio pélvico, cirugía previa, endometriosis, disfunciones ováricas, etc., la Culdoscopia es un medio que nos permitirá obtener la información necesaria, con el mínimo de riesgo y trauma.

### INDICACIONES

En el estudio de la mujer estéril éstas son múltiples:

- En las llamadas "estériles normales".
- Ausencia de embarazo después de un año de terapéutica.
- Sospecha de "factor peritoneal".
- Sospecha de poliquistosis ovárica.
- Ante todo caso de estenosis tubaria.

---

(1) Presidente de la Sociedad Peruana de Obstetricia y Ginecología.

(2) Sub-Director del Centro Peruano de Fertilidad Matrimonial.

(3) Médico del Centro Peruano de Fertilidad Matrimonial.

- Sospecha de endometriosis.
- Mujer mayor de 28 años que llega a la consulta después de haber tratado de concebir por más de tres años.
- Ciclos con C. T. B. atípica.
- Curva anormal repetida a la persuflación.
- Antes de una laparotomía para orientar, en frío, la técnica quirúrgica.
- Casos que lleguen con amenorrea sin gestación.
- Antecedente de infección pélvica ya apagada.
- Control post-operatorio de salpingoplastía.
- Aborto anterior, espontáneo, repetido tres o más veces, con hallazgos ginecológicos, endócrinos y genéticos normales.
- Sospecha de fimosis en pabellones o aglutinación de fimbrias.
- Extracción de protesis en salpingoplastías.
- Antes de indicar la terapéutica en ciclos anovulatorios para observar la calidad de ovarios.

La Culdoscopía permite hacer, inclusive, sección de adherencias velamentosas, fulguración de pequeñas zonas de endometriosis y biopsias.

## MATERIAL

Dada la mayor incidencia de las afecciones ginecológicas en relación con los problemas de esterilidad, éstos constituyen sólo el 10% de las indicaciones de la Culdoscopía. En este trabajo presentamos nuestras 200 culdoscopías, efectuadas en el Centro Peruano de Fertilidad Matrimonial, exclusivamente por esterilidad involuntaria.

## METODO

Prácticamente hay unidad de criterio internacional en adoptar los lineamientos de Albert Decker (8): la posición genupectoral, en la cual el útero al desplazarse hacia adelante se separa del recto, que permanece fijo, por lo que el fondo de saco de Douglas se estira dejando un espacio amplio para que la punción se pueda hacer sin dificultad.

Algunas de las siguientes pautas son la clave del éxito o fracaso del método, e inclusive la razón del prestigio o desprestigio de la Culdoscopía:

- Explicar previamente a la paciente en qué consiste el método.
- La Culdoscopía puede hacerse ambulatoriamente.




Fig. 1




Fig. 2

- No es indispensable una sala de operaciones, basta una sala de examen que, de preferencia, se pueda oscurecer.
- Estar en ayunas, preferentemente previo enema de 1,000 cc. la noche anterior y otro el mismo día 4 horas antes.
- Inyección intradérmica, buscando posible reacción alérgica al dietilamino 2-6 acetato-xylidina (Xylocaina "Astra").

- Es de la mayor importancia una pre-medicación adecuada\*.
- No es indispensable rasurar sobre el pubis, es suficiente hacerlo en la región vulvo-perineal.
- La posición genupectoral es la más adecuada.
- La mesa de Abarbanel es de la mayor utilidad, pues permite sujetar a la paciente adecuadamente y darle comodidad (fotos 1 y 2).
- Es preferible la anestesia local.

### TECNICA

Sólo vamos a abarcar algunos aspectos que creemos son de mayor interés: Debe emplearse una sola valva de Sims con la que se levanta la pared posterior de la vagina.

Son de la mayor utilidad los adaptadores cervicales de metal: catéter de hidrotubación de la firma "Sass Wolf" Nos. 8060/2, 8060/3 y 8060/4 de doble vía: una para su adhesión al vacío y la otra para inyectar el colorante, así como su eje metálico hueco que, penetrando hasta el interior del útero, permitirá maniobrarlo con gran facilidad.

Es muy útil usar la aguja rígida, empleada en las tonsilectomías, para inyectar 5 cc. de dietilamino 2-6 acetato-xylidina (Xylocaina "Astra") al 1%, a cada lado del cérvix, a nivel de la inserción de los ligamentos útero-sacos. No es necesario ni conveniente inyectar anestesia local en el sitio de la punción.

Un paso fundamental es emplear primero el trocar de Clyman que es sólo de 3 mm. de diámetro, con lo que, al retirarlo, silbará el aire que ingresa a la cavidad pélvica y se formará el neumoperitóneo, con lo que caerán las asas intestinales; recién entonces el trocar grueso se empuja por el mismo orificio fácilmente. Luego se inserta la cánula con su mandril no más de 4 cm., la que se reemplaza con el culdoscopio y se inicia la visualización (foto 3).

Otro detalle útil es dictar a la enfermera lo que se va observando.

---

(\*) Nosotros inyectamos 50 mg. de meperidina 1 ml. (1/2 Amp. de Demerol "Winthrop") intramuscular una hora antes de la intervención e inyectamos 6.5 mg. de dietilperazina (3-etilmercapto-10) (1'-metilpiperazinil-4'-propil)-fenotiazina (1 amp. Torecan "Sandoz") y otros 50 mg. de meperidina (1/2 amp. de Demerol) en 9 cc. de suero fisiológico, endovenosamente, inmediatamente antes de la Culdoscopia.

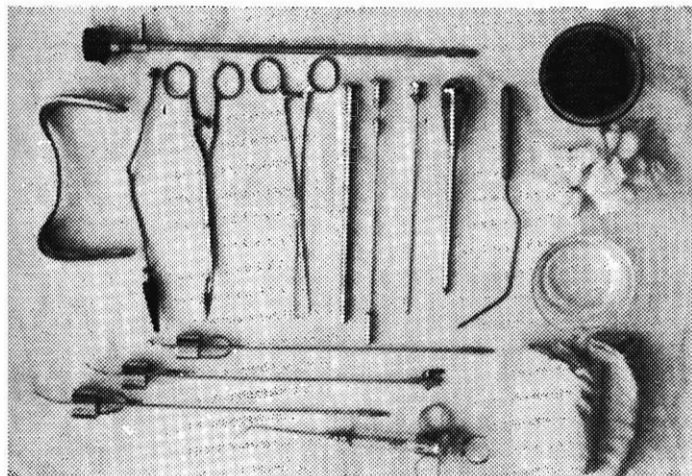


Fig. 3




Fig. 4

Se evitan confusiones en las fotografías si se toma primero una foto de la cara de la paciente con el mismo culdoscopio cargado con la máquina fotográfica (fotos 4 y 5).

Cuando se investiga la esterilidad por medio de la Culdoscopia se deberá hacer, sin excepción, al final, a través del adaptador cervical de metal, una hidrotubación de contraste bajo visualización directa, de preferencia con índigo carmín diluido: 1 amp. de 2 cc. en 18 cc. de suero fisiológico. En esta

forma es posible ver el recorrido endotubario del colorante, altura de la obstrucción, descubrir fácilmente fimosis del ostium abdominal, adherencias o aglutinación de las fimbrias, características de los hidrosalpinx y con relativa frecuencia rectificar los hallazgos a la persuflación con CO<sub>2</sub> y a la histerosalpingografía.

Las presiones manuales suprapúblicas y la movilización del útero con el adaptador cervical de metal, mejoran la visualización endoscópica.

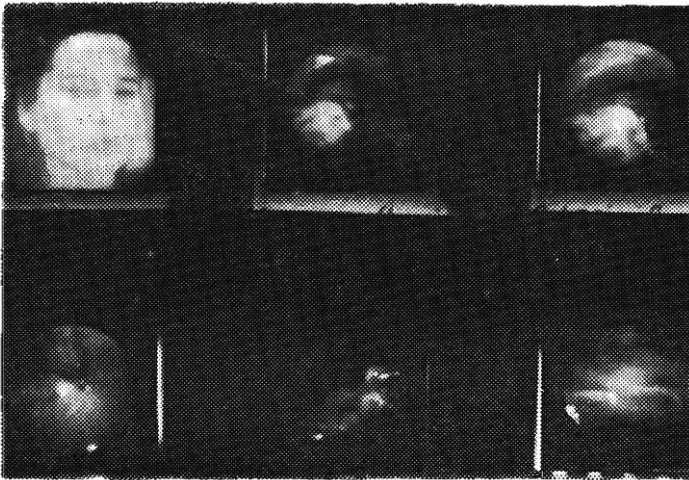


Fig. 5

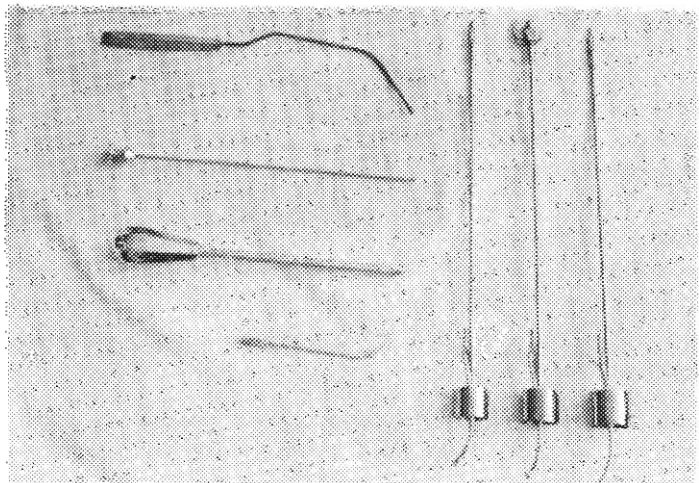


Fig. 6

Conviene separar o movilizar trompas, especialmente sus extremos, los ovarios y las vísceras con un histerómetro de curvatura especial a través de otro pequeño orificio en el Douglas, con lo que, incluso, es posible medir el tamaño de los ovarios comparándolos con la graduación en centímetros del histerómetro.

Al finalizar el examen debe hacerse expresión abdominal en posición genupectoral y continuarla en decúbito ventral para extraer la mayor cantidad de aire y disminuir o evitar molestias posteriores.

Después de retirada la cánula es de la mayor importancia inspeccionar el sitio de punción; en caso de sangramiento, por discreto que éste sea, se debe colocar un punto de sutura.

Después de mediar una hora de reposo en la mesa, la paciente sale por sus propios medios; se le da la siguiente indicación: Un día de reposo absoluto, que no se ponga en cuclillas por 3 días, que no tenga vida conyugal por 10 días y, en caso necesario, se le indica analgésicos por vía oral.

#### CONTRAINDICACIONES

- Introito, vagina y especialmente fondo de saco vaginal posterior estrechos.
- Adherencias que fijen la cara posterior del cuerpo uterino a la pared rectal.
- Tumor fijo que ocupe total o casi totalmente el Douglas.
- Histerectomía total previa.
- Embarazo intrauterino de más de 4 ½ meses.
- Metritis, anexitis u ovaritis agudas.
- Estado de shock o alteración cardíaca o respiratoria, incompatibles con la posición genupectoral.
- Infecciones vaginales.
- Enfermedades generales graves.

#### RESULTADOS

Analizando la literatura internacional (3, 4, 6, 9, 12, 13, 19) al respecto, encontramos que nuestros resultados son análogos a los de otros autores, por lo que, para simplificar, expondremos sólo los propios y así observamos en nuestra estadística, en forma simultánea o aislada, hallazgos patológicos en trompas en el 50% de las culdoscopías y porcentaje similar al observar los ovarios. Objetivamente útero patológico en 1 de cada 4 exámenes y adherencias en 1 de cada 3, la mayoría ignoradas clínicamente.

Observamos normalidad, a este tipo de examen, sólo en el 11%, como se puede ver en el Cuadro N° 1.

CUADRO N° 1  
CULDOSCOPIA EN 200 ESTERILES

Hallazgos	Pacientes
Patología tubaria	118
Patología ovárica	105
Patología uterina	58
Adherencias	75
Endometriosis	25
T.B.C. genital	3
Embarazo ectópico	3
Estructura pélvica normal	22

En el Cuadro N° 2, sobre hallazgos tubarios, constatamos que un tercio de la patología tubaria estaba en relación con adherencias, otro tercio con obstrucción tubaria, la quinta parte con estenosis y en una de cada 9 pacientes se observó salpingitis.

CUADRO N° 2  
PATOLOGIA TUBARIA

Hallazgos	Pacientes	%
Total	118	100
Adherencias	37	31.3
Obstrucción tubaria	37	31.3
Estenosis	23	19.4
Salpingitis	11	9.3
Endometriosis	7	5.9
T.B.C.	3	2.5

La forma cómo las adherencias alteran la anatomía y fisiología de las trompas figura en el Cuadro N° 3.

CUADRO N° 3  
PATOLOGIA TUBARIA: ADHERENCIAS

Tipo	Pacientes	%
Total	37	100
Que "entierran" trompas	21	56.7
Que "dislocan" trompas	16	43.2



Las clases de obstrucción, con o sin hidrosalpinx, se detallan en el Cuadro N° 4.

CUADRO N° 4

**PATOLOGIA TUBARIA: OBSTRUCCION**

Tipo	Pacientes	%
Total	37	100
Hidrosalpinx unilateral	12	32.4
Obstrucción bilateral	10	27.0
Obstrucción unilateral	9	24.3
Hidrosalpinx bilateral	6	16.2

El lugar y tipo de estenosis figuran en el Cuadro N° 5.

CUADRO N° 5

**PATOLOGIA TUBARIA: ESTENOSIS**

Tipo	Pacientes	%
Total	23	100
Del lumen tubario	12	52.1
Aglutinación de fimbrias	8	34.7
Fimosis del ostium abdominal	3	13.0

La interesante patología ovárica que se observa en el 52.5% de las culdoscopías la detallamos en el Cuadro N° 6, donde se aprecia, entre las pacientes con alteraciones ováricas, que una cuarta parte de ellas tenían ovarios pequeños, un tercio tenían ovarios quísticos, la quinta parte presentaba adherencias y la misma cantidad ovarios endometriósicos.

CUADRO N° 6

**PATOLOGIA OVARICA**

Hallazgos	Pacientes	%
Total	105	100
Ovarios hipoplásicos	25	23.8
Ovarios con adherencias	20	19.0
Endometriosis	19	18.0
Grandes quistes foliculares	15	14.2
Síndrome de Stein-Leventhal	10	9.5
Ovarios micropoliquísticos	10	9.5
Ovarios atróficos	3	2.8
Tumor sólido de ovarios	2	1.9
Agenesia ovárica	1	0.9

Entre las pacientes con patología uterina, 29% del total de las culdoscopías, observamos más de un tercio de miomatosis, cerca de un tercio de hipoplasias y casi 7% de adenomiosis. Constatamos un muñón uterino en una paciente que ignoraba su histerectomía parcial (Cuadro N° 7).

CUADRO N° 7  
**PATOLOGIA UTERINA**

Hallazgos	Pacientes	%
Total	58	100
Miomatosis	21	36.2
Hipoplasia	18	31.0
Endometriosis	6	10.3
Adherencias	5	8.6
Adenomiosis	4	6.8
T.B.C.	3	5.1
Muñón Uterino	1	1.7

En algo más de una tercera parte de las culdoscopías efectuadas se observaron adherencias desde el tipo velamentoso hasta la masa adherencia que "enterraba" genitales internos, con todas las variantes intermedias. Estas adherencias a veces distorsionaban o acodaban trompas, fijaban genitales a intestinos, ovarios a paredes pélvicas, tabicaban el trayecto entre ovarios y pabellones tubarios, etc.

La endometriosis, observada en el 12.5% de todas las culdoscopías, se localizó en las dos terceras partes de los casos en ovarios y en la otra tercera parte en útero, trompas y paredes pélvicas.

#### FRACASOS

Sin tomar en cuenta grandes extremos, la mayoría de los autores dan una frecuencia de fracasos entre el 2 y el 12%. En nuestra estadística, en 9 pacientes (4.5%) no se pudo ingresar con el trocar a la cavidad peritoneal debido a gruesas adherencias en el fondo de saco de Douglas con o sin endometriosis, o a mala técnica. Las 5 primeras se observaron cuando nos iniciamos en la Culdoscopia.

#### COMPLICACIONES

Se ha reportado hasta un caso de muerte, caso de Josey (19) por perforación intra-abdominal del recto, con fallecimiento a los 2 días, pero las perforaciones del recto son generalmente extraperitoneales, raras y se resuelven bien con simple sutura.

También se cita enfisema mediastinal, infecciones y embolia pulmonar no mortales.

Lo corriente son hemorragias leves y dolor a los hipocondrios, así como a las escápulas.

Nosotros hemos tenido 23 pacientes (11.5%) con complicaciones: Uno de nuestros primeros casos (0.5%) con hemorragia muy severa y shock a las 2 horas, que requirió sutura y tratamiento de la hipovolemia y que nos enseñó la importancia de revisar siempre el lugar de punción y suturarlo en caso que sangre, aunque sea discretamente.

Otros 7 casos (3.5%) sangraron discretamente y requirieron sutura.

Los otros 15 casos (7.5%) se quejaron de dolores y molestias por irritación sub-diafragmática que sólo requirieron analgésico por 24 ó 48 horas.

No hemos tenido ningún caso de perforación del recto, enfisema, embolia ni de infección pelviperitoneal, al extremo que últimamente hemos suprimido el antibiótico que indicábamos de rutina.

#### RESUMEN Y CONCLUSIONES

La Culdoscopía es más útil en el estudio diagnóstico de la mujer estéril que en los casos ginecológicos.

Su práctica es de rutina en las llamadas "estériles normales", cuando se sospecha "factor peritoneal", poliquistosis ovárica, endometriosis, fimosis en pabellones y aglutinación de fimbrias.

Se indicará en los casos con curvas a la persuflación repetidamente anormales, en los ciclos con C.T.B. atípica, casos con amenorreas sin gestación y en ciclos anovulatorios para orientar la terapéutica.

Se aconsejará en ausencia de embarazo después de un año de terapéutica, en la mujer mayor de 28 años que haya tratado de concebir por más de tres años, en estériles con antecedentes de infección pélvica ya apagada y en casos de aborto anterior espontáneo, repetido tres o más veces, con hallazgos ginecológicos, endócrinos y genéticos normales.

Igualmente, antes de una laparotomía, para orientar, en frío, la técnica quirúrgica; en el control post-operatorio de salpingoplastia y eventualmente para la extracción de sus prótesis.

La Culdoscopía incluso permite la sección de adherencias velamentosas, fulguración de pequeñas zonas de endometriosis y biopsias.

Puede hacerse en forma ambulatoria, con una buena pre-medicación que es básica. La posición genupectoral es la más conveniente. La mesa de Abarbanel es muy cómoda. La anestesia local es la más adecuada.

Facilitan grandemente la técnica: los adaptadores cervicales de metal al vacío, para movilizar el útero y facilitar la hidrotubación con el colorante, la aguja rígida de tonsilectomía para aplicar la anestesia local, el trocar de

Clyman de 3 mm. de diámetro para iniciar el neumoperitóneo y el histerómetro de curvatura especial para exponer las vísceras.

Es fundamental que el anestésico se inyecte sólo a nivel de la inserción de los ligamentos úterosacos y se haga una hidrotubación de contraste bajo visualización directa con un colorante.

Igualmente es importante que se logre expulsar la mayor cantidad posible del aire que ingresó con el neumoperitóneo y que se inspeccione el sitio de punción para eventual sutura.

Es conveniente tomar fotografías antes y después de usar el colorante de contraste.

Vagina muy estrecha, fijación del útero al recto, tumor fijo que ocupe el Douglas e infecciones agudas son las principales contraindicaciones.

En la mujer estéril, con ligeras variantes de otros autores, observamos, en forma aislada o simultánea, los siguientes hallazgos patológicos: **Alteraciones tubarias**, tales como obstrucción, estenosis, hidrosalpinx, acodaduras, salpingitis, endometriosis, T.B.C., aglutinación de fimbrias y fimosis del ostium abdominal, en el 50% de las culdoscopías.

**Alteraciones ováricas:** hipoplasia, endometriosis, quistes foliculares, síndrome de Stein-Leventhal, micropoliquistosis, atrofas, tumor sólido y agenesia, también en el 50%.

**Patología uterina:** miomatosis, hipoplasia, endometriosis, adenomiosis y T.B.C., en la cuarta parte de las pacientes examinadas.

**Adherencias** insospechadas, de todo tipo, en uno de cada tres exámenes culdoscópicos.

Culdoscopías normales en el 11%.

Los fracasos, según la mayoría de autores, fluctúan entre el 2 y el 12%; nosotros no logramos ingresar con el trocar a la cavidad peritoneal en el 4.5% de los casos.

Entre las complicaciones se citan, como casos excepcionales, perforación rectal, generalmente extraperitoneal, infecciones, enfisema mediastinal y embolia pulmonar no mortales y prolapso de apéndice epiploico.

Nosotros no hemos tenido las anteriores, solamente hemorragias discretas del lugar de punción (3.5%), el que, en tales casos, debe ser suturado. En el 7.5% de las pacientes se presentó irritación sub-diafragmática con dolores y molestias por 24 a 48 horas.

## SUMMARY

This Work was made in the PERUVIAN FERTILITY CENTER and the authors stated their experience over 200 steril women.

Culdoscopy is more useful in the diagnostic study of the steril women than in the gynecological cases.

The end results obtained are the same of other authors. Pathologic conditions of the ovaries or tubes were found in 50%; uterus was abnormal in one of every four and adhesive inflammation in one of every three examinations unsuspected clinically.

Culdoscopy is emphasized as an important method used in the diagnosis and, some times, in the treatment.

## BIBLIOGRAFIA

- 1.— ALGIRD, J. R.: Spinal Anesthesia for Culdoscopy. *Fertil. and Steril.* 17: 826-32, Nov.-Dec., 1966.
- 2.— AUCLAIR, J. M.: Indications and Limits of Celioscopy. *Clinique (Paris)* 57: 51-2, Oct. 1962.
- 3.— BENAÏM PINTO, V.; ORTEGA BORJAS, A.; DIAZ BRUZUAL, A.: Gynecological Celioscopy. *Rev. Obst. Ginec. (Caracas)* 20: 285-96, 1960.
- 4.— BILLINGSLEY, F. A. et al.: Culdoscopy, an Appraisal of Results. A Review of 450 Cases. *Amer. J. Obst. Gynec.* 87: 172-7, Sept., 1963.
- 5.— CLYMAN, M. J.: A New Panculdoscope Diagnostic, Photographic, on Operative Aspects. *Obst. Gynec.* 21: 343-8, Mar., 1963.
- 6.— CLYMAN, M. J.: Importance of Culdoscopy in Fertility Studies. *New York J. Med.* 66: 1867-73, Jul., 1966.
- 7.— DE PAULINI, G. C. et al.: On Gynecologic Laparoscopy. *Riv. Ostet. Ginec.* 18: 641-6, Nov., 1963.
- 8.— DECKER, ALBERT: *Culdoscopy*. W. B. Saunders Company. Philadelphia. London, 1952.
- 9.— DEL CORRAL, F. et al.: Culdoscopy as an Auxiliary Diagnostic Method in Gynecology: Presentation of 70 Cases. *Rev. Col. Obst. Ginec.* 15: 429-36, Sept.-Oct. 1964.
- 10.— EDWARDS, R. L.: A Modified Technique Using Carbon Dioxide Gas. *J. Obst. Gynaec. Brit. Comm.* 73: 707-13, Oct., 1966.
- 11.— EGERTON, C. D.: Preoperative Culdoscopy. *N. Carolina Med. J.* 25: 9-13, Jan., 1954.
- 12.— HALL, R. H.: Culdoscopy in Infertility Investigation. *Fertil Steril.* 18: 486-91, Jul.-Aug., 1967.
- 13.— HOYLE COX, J.: La Culdoscopia en Ginecologia y Esterilidad. *Ginec. y Obst. (Perú)* VI: 3: 4: 181-91, Set.-Dic., 1960.
- 14.— IORIO, J.: Culdoscopy: Nursing Case. *Nurs. Outlook.* 12: 35, Sep., 1964.
- 15.— MAC GREGOR, W. G.; SYKES, M. K.: A Culdoscopy Support. *Lancet* 2: 1092, Nov., 1962.
- 16.— MARSHALL, J. R. et al.: Ovarian Biopsy Performed Under Culdoscopic Visualization. *Amer. J. Obst. Gynec.* 96: 1022-6, Dec., 1966.
- 17.— PYE, A. et al.: Exploration of the Female Pelvic Cavity. *Rev. Med. Int. Photo Cinema Telev.* 3: 2-7, Feb.-Mar., 1964.
- 18.— PYE, A. et al.: Culdoscopy. Exploration of the Pelvis Cavity in Women by Vaginal Route. *Presse Med.* 72: 679-83, Mar. 1964.
- 19.— QUIÑONES GUERRERO, R.: Transvaginal Celioscopy. 100 Cases. *Ginec. Obst. Mex.* 19: 289-310, Jul.-Aug., 1964.