
Reconstrucción del pene post circuncisión: evidencias de un caso.

Penile Reconstruction post circumcision: Case Report.

Ricardo Vargas Díaz *
María Gabriela Vargas Roque **

RESUMEN

Las heridas del pene no son frecuentes y pueden ser ocasionadas por caídas sobre objetos cortantes o por la cremallera del pantalón, heridas de armas de fuego, por bandas de estrangulación, que pueden ser provocadas por bandas de manguitos o la utilización de mangueritas de gomas, cordeles, cabellos, etc⁷. Estos medios interrumpen la circulación linfática y venosa, lo cual desarrolla un gran edema y puede producir lesiones isquémicas y necrosis de la piel⁸. También se han reportado casos por mordeduras y amputaciones². El caso que estamos reportando es de un niño de 1 año de edad de bajo nivel sociocultural que vive en las Islas Galápagos y que fue transferido al hospital del Niño “Dr. Francisco de Ycaza Bustamante” y atendido en la consulta externa del Servicio de Cirugía Plástica por presentar la falta de cubierta cutánea del pene e implantación directa del glande en la piel del pubis como resultado de una circuncisión realizada a los seis meses de edad. La reparación se la planificó en dos tiempos, en el primero se liberó el cuerpo del pene y se lo “enterró” en un túnel escrotal. En el segundo se utilizó la pared anterior del escroto para obtener una piel muy semejante a la original, resistente y sobre todo muy elástica que permita una mejor función. Se evitó realizar suturas lineales y circulares para prevenir cicatrices retráctiles⁶.

Palabras clave: Reconstrucción del pene. Circuncisión. Colgajo de escroto.

SUMMARY

Penile trauma are not frequent and can be caused by falling over sharp objects, zipper, gun shot wounds, amputations usually self inflicted or from clothing trapped by heavy machinery and strangulations from penile rings to enhance erection. They interrupt lymphatic and venous circulation which causes edema, necrotic and ischemic lesions of the skin. We have a case of one year old boy of low social economic status who lives in the island of Galapagos. He was transferred to the division of Plastic Surgery at the Dr. Francisco de Ycaza Bustamante Children’s Hospital for missing shaft skin of the penis and the having the glans of the penis pulled down into the pubic fat as a result of a circumcision done at 6 months of age. The penis is forced into a subcutaneous position by wound contraction following circumcision. This may be produced if there is a tendency of the penis to retract into the fatty pubis, and later the circular wound heals, contracts and holds the penis in a submerged position beneath the pubic skin. The corrective surgery was done in two parts. The first operation was liberating the shaft of the penis and burying it into the scrotal tunnel. The second surgery was performing skin grafting using the anterior wall of the scrotum because it is the similar to the original, resistant and flexible for better function. Linear and circular sutures were to prevent the wound to contract.

Key words: Penis reconstruction. Circumcision. Scrotal skin graft.

* Cirujano plástico. Líder del servicio de cirugía plástica, hospital del niño “Dr. Francisco de Ycaza Bustamante”, 65 Guayaquil, Ecuador

** Doctora en Medicina y Cirugía, Facultad de Ciencias Médicas, Universidad Católica Santiago de Guayaquil, Ecuador.

Introducción

Las heridas del pene se presentan con más frecuencia en adultos por heridas de armas de fuego, mordeduras, introducción del pene en cuellos de botellas, anillos o arandelas como prácticas de másturbación, caídas o accidentes sobre objetos cortantes o por las cremalleras del pantalón^{11,12}. En los niños es más frecuente los accidentes provocados por bandas de manguitos o la utilización de mangueritas de gomas, cordeles, cabellos⁹. El caso que estamos reportando que es la pérdida de toda la piel del cuerpo del pene por una intervención quirúrgica de circuncisión, realizada en campañas de médicos extranjeros en las Islas Galápagos.

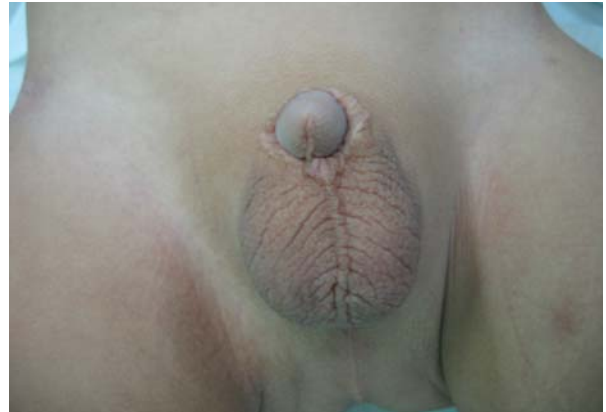El método ideal para la reconstrucción del pene ha sido motivo de discusión por muchos años por cirujanos plásticos; algunos manifiestan que la reparación con colgajos locales tiene el inconveniente de proporcionar una cubierta cutánea muy gruesa y con abundante tejido celular subcutáneo que le da un aspecto grotesco, por este criterio algunos prefieren los injertos libres de piel como el método ideal³.

En nuestra experiencia como cirujanos plásticos reconstructores, especialmente en niños, preferimos un colgajo local de escroto debido al escaso tejido celular subcutáneo que presenta, y nos va proporcionar una piel muy semejante a la original en su color, textura, resistencia y elasticidad, para una mejor función^{1,4}. Con los injertos libres de piel tendríamos problemas con las retracciones primarias o secundarias, lo cual es normal en ellos, además que el niño y su pene tienen un crecimiento que generalmente un injerto libre se lo impediría¹⁰.

Presentación de un caso

Se trata de un niño de 1 año de edad que ingresa al hospital del Niño "Dr. Francisco de Ycaza Bustamante" en abril de 2005, con antecedente de una intervención quirúrgica de circuncisión a los 6 meses de edad, realizada en las Islas Galápagos por médicos extranjeros. El niño fue transferido por Urología y Cirugía general al servicio de Cirugía Plástica, por presentar problemas en lo estético y funcional del pene. Se pudo observar la falta de la piel del pene en un 100%, foto 1, 2 y la implantación del glande directamente en la piel del pubis.

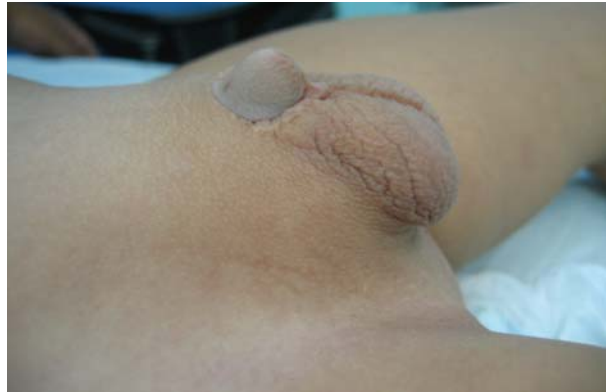Foto 1



Preoperatorio vista frontal.

Fuente: autor.

Foto 2

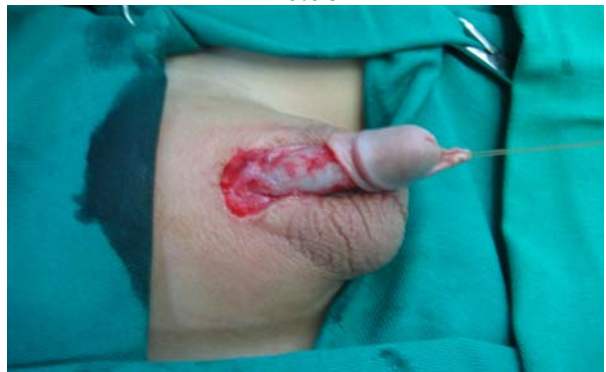

Preoperatorio vista lateral.

Fuente: autor.

Se planificó una reparación en dos tiempos quirúrgicos con colgajo de la pared anterior del escroto por razones que anteriormente mencionamos. El primer tiempo consistió en liberar todo el cuerpo del pene, fotos 3, 4; esquema 1 y enterrarlo en la pared anterior del escroto, foto 5 y 6.

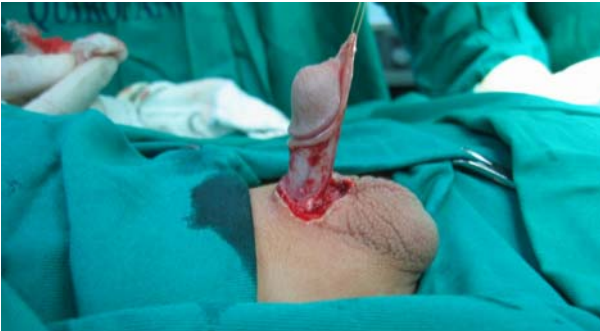Foto 3



Cuerpo del pene liberado, vista frontal.

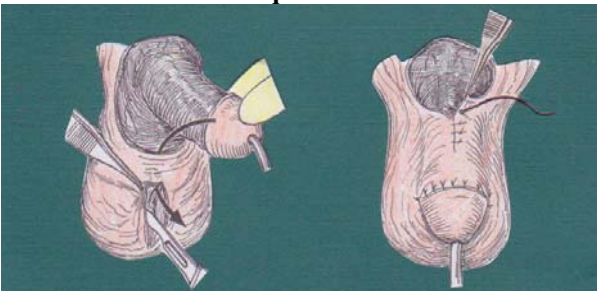
Fuente: autor.

Foto 4



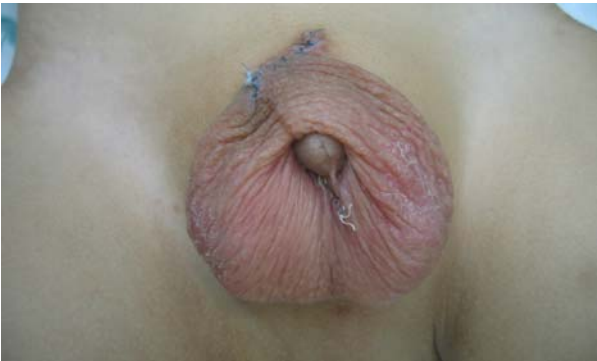Vista lateral.
Fuente: autor.

Esquema 1



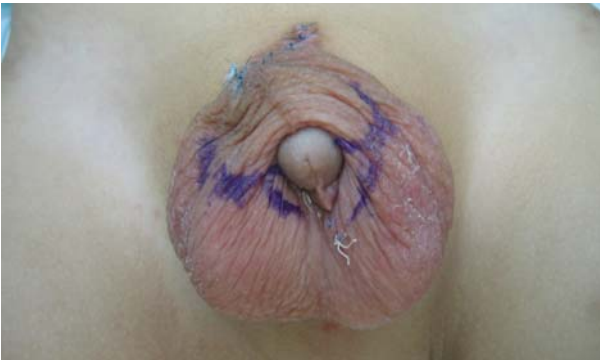Primer tiempo quirúrgico³.
Fuente: Converse⁵.

Foto 5



Tres semanas del primer tiempo.
Fuente: autor.

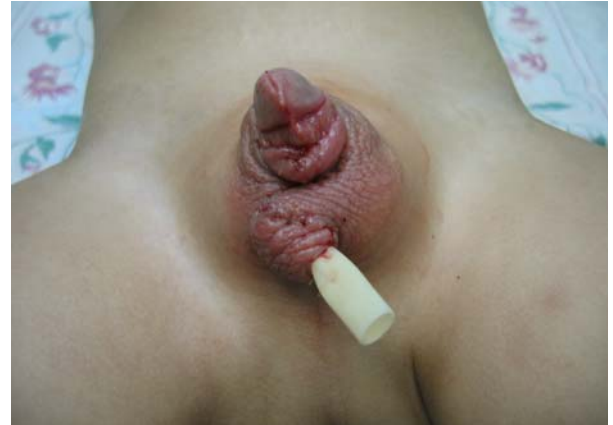Foto 6



Planificación del segundo tiempo.
Fuente: autor.

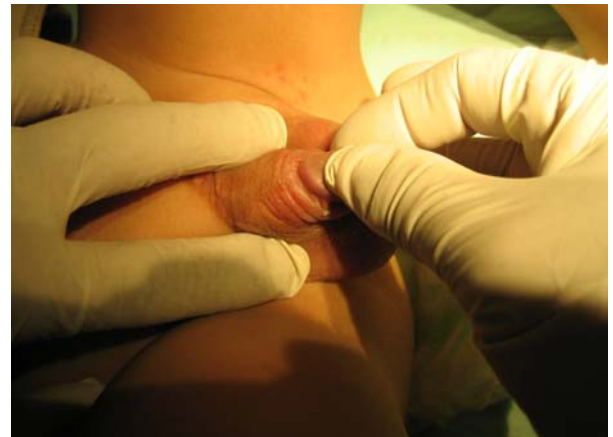Posteriormente a las 3 semanas se procedió a la segunda cirugía, que consistió en formar el tubo de piel del cuerpo del pene, realizando cierre directo de la piel del escroto con técnicas de Z plastias para evitar retracciones, fotos 7 y 8; esquema 2.

Foto 7



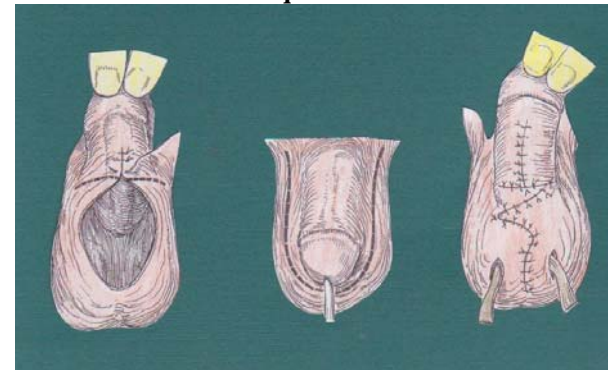
Segundo tiempo terminado.
Fuente: autor.

Foto 8



Segundo tiempo.
Fuente: autor.

Esquema 2



Segundo tiempo quirúrgico³.
Fuente: Converse⁵.

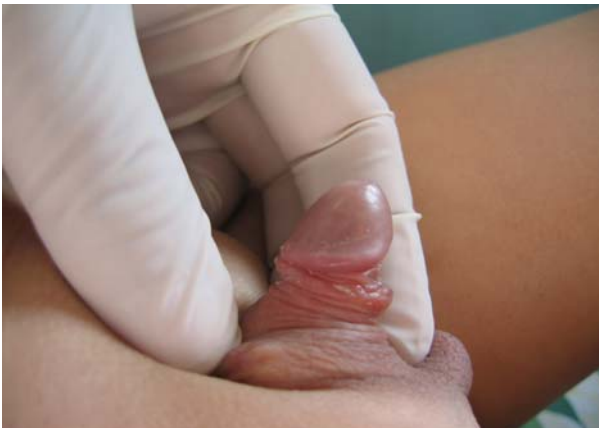El paciente evolucionó muy bien y al año de control se obtuvo un buen resultado, fotos 9, 10, 11 y 12.

Foto 9



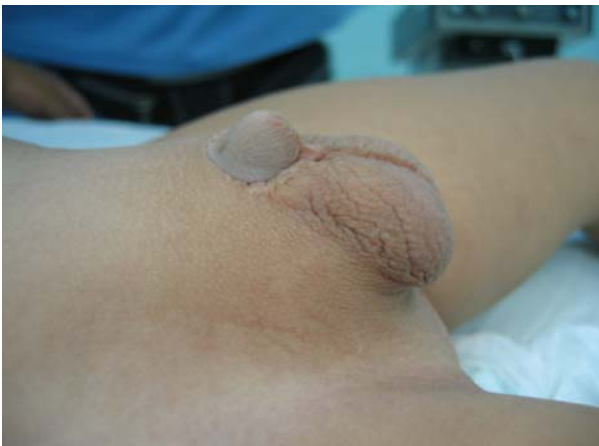Resultado después de 6 meses
Fuente: autor.

Foto 10



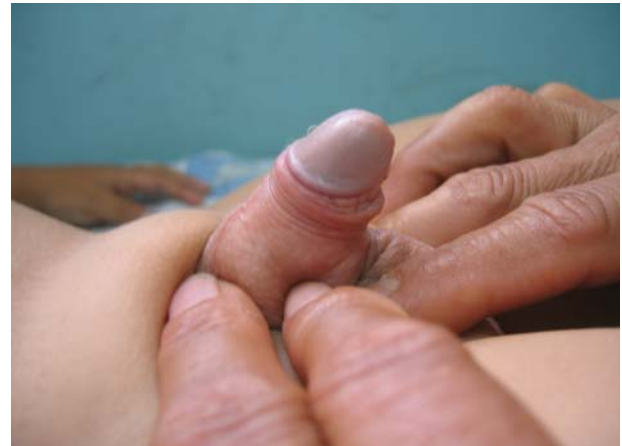Resultado después de 6 meses.
Fuente: autor.

Foto 11



Resultado final ANTES.
Fuente: autor.

Foto 12



Resultado final DESPUES.
Fuente: autor.

Discusión

La planificación por el cual realizamos la reparación, fue en base a la edad del paciente por el cual descartamos el injerto libre de piel, en el cual se necesita una buena cooperación del paciente para que se integre el injerto y además el crecimiento posterior del niño y su pene, que provocaría cicatrices retráctiles¹⁵.

La utilización de colgajos locales del escroto nos proporcionó una piel muy parecida a la del pene en su color, elasticidad, textura y resistencia¹³.

La experiencia nos permite aseverar que los injertos libres de piel en niños no deben de ser utilizados en la reparación del pene porque no garantizan un resultado estético y funcional a largo plazo, debido a la retracción primaria y secundaria del injerto, y al crecimiento del niño.

El colgajo local más apropiado para la reparación del pene es el del escroto, por su escaso tejido celular subcutáneo, lo cual facilita obtenerlo fino, y el defecto en la zona donadora se puede reparar fácilmente por su abundancia del tejido¹⁴.

Referencias bibliográficas

1. Atlas de Urología: "Traumatismos Genitales". Dirección: www.unoatlas.net/trauma/tra4.htm 31/03/06.

2. Ávila Moreno, Luis. "Traumatismos del pene. tratamiento quirúrgico. estudio clínico retro y prospectivo". Revista Venezolana de Urología. Vol. 44, julio-diciembre 1997. Dirección: www.oveuro.org.ve 28/04/06.
3. Cabrera, R.: "Trauma de pene y su reconstrucción por el Servicio de Cirugía Plástica y Reconstructiva del hospital escuela "Antonio Lenin Fonseca" del 1º de enero del 2003 al 31 de diciembre del 2004. Dirección: www.minsa.gob.ni/enfermeria/PDF/114.pdf. 31/03/06.
4. Coiffman, F.: Texto de Cirugía Plástica, Reconstructiva y Estética. Tomo II. Ed. Salvat, Barcelona – España, 1378-1381.1986.
5. Coiffman, Felipe. Cirugía Plástica, Reconstructiva y Estética. Tercera edición, tomo I, Editorial Amolca. Colombia, 460. 2006.
6. Converse: Reconstructive Plastic Surgery. Second edition. Volume 7. Ed. W. B. Saunders Company, USA, 3902-3921. 1977.
7. Ferreira, Francisco." Reconstrucción de la piel del periné y genitales externos en el hombre. Reporte de un caso". Revista medigraphic, Vol. 12, # 2, mayo-agosto 2002. Dirección: www.medigraphic.com 31/03/06.
8. Gonzáles, J. Y cols. "Cobertura cutánea penoescrotal y gangrena de Fournier". Revista Cirugía Plástica Ibero-latinoamericana. Vol. XX, # 4, octubre – noviembre 1994.
9. Martine, G y cols.: "a propósito de un caso de avulsión traumática de la piel del pene con amputación del glande". Archivos Españoles de Urología. Vol. 49, # 9, Pág. 981-983. 1996.
10. McCarthy, J.: Cirugía Plástica. Ed. Médicas Panamericanas, Buenos Aires-Argentina, 551-552. 1994.
11. Rus Cruz, J.: "Cobertura cutánea de los defectos penoescrotales. Reconstrucción peneana". Publicaciones SECPRE. Dirección: www.cirugía-plástica.org/documentos%20ma%20nual%2081.html 31/03/06.
12. Schwartz, Seymour. Principios de Cirugía. 7ma Edición. Vol. II. Editorial Mc Graw Hill Interamericana. México, 1919. 2000.
13. Stephen, M.: Clinical Applications for muscle and musculocutaneous flaps. Ed. Mosby, USA, 412. 1982.
14. Vasconez, L.: Colgajos musculares y musculocutáneos. 1ª ed. Ed. JIMS, Barcelona-España, 65-77. 1982.
15. Weinzwieg, J. Secretos de la Cirugía Plástica. Ed. McGraw-Hill Interamericana, México, 423-427. 2001.

Dr. Ricardo Vargas Díaz
Teléfonos: 593-04-2311348,2380011; 099610160
Fecha de presentación: 08 de mayo de 2006
Fecha de publicación: 26 de marzo de 2007
Traducido por: Dra. Janet J. Moreno E.



UNIVERSIDAD CATÓLICA
DE SANTIAGO DE GUAYAQUIL