

---

# Nevo epidérmico verrugoso inflamatorio lineal (NEVIL). A propósito de un caso.

## Linear inflammatory verrucous epidermal nevus (LIVEN). About a case.

Martha García González.\*

---

### RESUMEN

El nevo epidérmico verrugoso inflamatorio lineal, se caracteriza clínicamente por lesiones eritematoescamosas de aspecto psoriasiforme, pruriginosas. Su frecuencia es mayor en la primera infancia. Se presenta el caso de una paciente de 5 años de edad en la que aparece la lesión dérmica desde su nacimiento en extremidad superior izquierda.

**Palabras clave:** Nevo epidérmico verrugoso inflamatorio lineal. NEVIL.

### SUMMARY

The linear inflammatory verrucous epidermal nevus is clinically characterized by erythematous, scaly, pruriginous lesions with a psoriasiform appearance. Its frequency is greater in early childhood. This is a 5 years old patient with the dermis lesion appearing at birth in left upper limb.

**Key words:** linear inflammatory verrucous epidermal nevus. LIVEN.

---

### Introducción

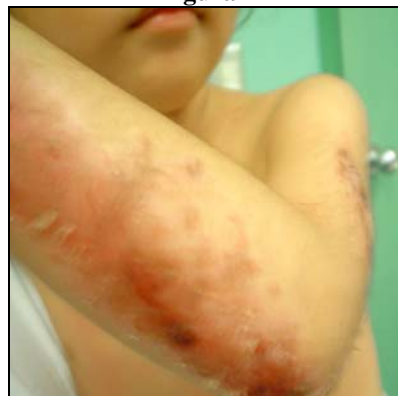El nevo epidérmico verrugoso inflamatorio fue descrito por primera vez en 1894 por Unna, quien señala las características histológicas psoriasiformes de algunos nevos epidérmicos lineales. A partir de 1971, Altman y Mehregan lo designan como “NEVIL”<sup>1,5</sup>.

El nevo verrugoso inflamatorio lineal, es una variedad clínica del nevo epidérmico que se caracteriza por presentar lesiones eritematosas de aspecto psoriasiforme, siempre pruriginosas que siguen un trayecto lineal. Son característicos el prurito persistente y las pápulas escamosas confluentes en placas lineales, de curso crónico y con resistencia al tratamiento<sup>8,9</sup>.

Su frecuencia es mayor en el sexo femenino en una proporción de 4:1, según Altman y Mehregan, y de 2:1 para Pierini y cols<sup>2,3,4</sup>. Por lo general aparecen durante la primera infancia, o bien desde el nacimiento como es el caso del paciente a describir.

Se localiza frecuentemente en extremidades inferiores, aunque también se ha reportado la afección de extremidades superiores y tronco, excepcionalmente en cara. Su distribución es unilateral afectando principalmente hemicuerpo izquierdo. Figura 1.

**Figura 1**



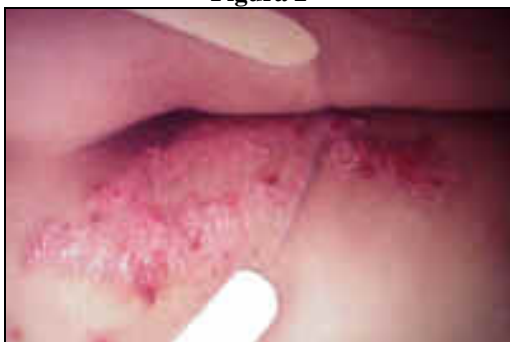Paciente con nevus en extremidad superior.

**Fuente:** consulta externa de dermatología, hospital “Dr. Roberto Gilbert E.”.

Entre las dermatosis asociadas se encuentran: manchas café con leche e hipopigmentadas, congénitas. Algunos lo asocian con anomalías esqueléticas como formación incompleta de huesos (tobillo, falanges, vértebras, isquion, pubis, costillas, clavículas, huesos de la nariz, esfenoide y orbital); agenesia ósea, quistes óseos, desmineralización que provoca fracturas espontáneas, escoliosis y xifosis<sup>14,15,18</sup>. Retraso mental y convulsiones se producen en un 15-50%. Anomalías oculares en un 33% como lipodermoides conjuntivales, coristomas, colobomas del iris, cuerpo ciliar, retina y párpados. Estas asociaciones se relacionan con el grado de afección cutánea<sup>7,9,13</sup>.

El diagnóstico diferencial clínico debe establecerse con dermatosis lineales, entre éstas el liquen estriado, la psoriasis lineal (en la que hay ausencia de prurito y puede haber lesiones en otra topografía, presentando fenómeno de Köebner); psoriasis nevoide, afección rara en la que las lesiones se disponen de forma primaria siguiendo unilateralmente las líneas de Blaschko<sup>12</sup>. Otras dermatosis crónicas con distribución lineal incluyen liquen plano lineal, poroqueratosis lineal, verrugas planas de distribución lineal en las cuales el estudio histopatológico establece el diagnóstico definitivo. Figura 2.

**Figura 2**



Lesión dérmica con verrugas lineales que se incluyen en el diagnóstico diferencial del nevus.

**Fuente:** consulta externa de dermatología, hospital "Dr. Roberto Gilbert E."

### Tratamiento

La extirpación quirúrgica es la mejor opción, sin embargo existen áreas poco accesibles o de localización muy extensa donde no es posible utilizar esta opción terapéutica. Otros tratamientos reportados incluyen el uso de 5 fluorouracilo con buenos resultados, pero con el inconveniente de

ser mal tolerado; esteroides tópicos oclusivos o intralesionales, aplicación tópica de ácido tricloroacético, alfa hidroxiácidos, retinoides tópicos, preparaciones con ditranol solo o asociado a exposición de rayos ultravioleta, calcipotriol oclusivo, el cual se ha considerado útil en niños aunque no como terapia definitiva, crioterapia y dermoabrasión

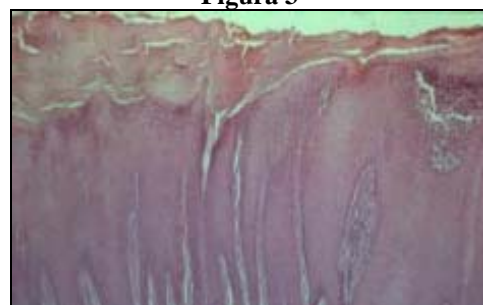
### Caso clínico

Escolar del sexo femenino de 5 años de edad, que pesa 15Kg, proveniente de la provincia de Los Ríos (Quevedo). Sin antecedentes perinatales de importancia, con desarrollo psicomotor acorde a la edad; madre refiere antecedentes patológicos familiares de afecciones en la piel.

### Evolución de la enfermedad

Madre refiere que la niña presenta lesiones dérmicas con prurito intenso, desde su nacimiento que ocupan brazo, antebrazo y parte de la mano izquierda, de bordes redondeados, de color rosa-amarillento; figuras 1 y 2; la superficie se encuentran cubierta de escamas finas, adherentes, blanquecinas y pueden observarse exulceraciones, así como cierto grado de infiltración; algunas se encuentran en forma aislada en región cervical posterior y axilar, confluyendo en placas lineales de aspecto verrugoso, por lo que acude a la consulta externa de Dermatología, hospital pediátrico "Dr. Roberto Gilbert Elizalde", en donde se le realiza biopsia el 30 de enero de 2004 la cual reportó: acantosis irregular, papilomatosis y en dermis, presencia de infiltrado de linfocitos, plasmocitos, ocasionales eosinófilos, histiocitosis de distribución preferentemente pericapilar. Por relación clínico - patológica se estableció el diagnóstico de NEVIL. Figuras 3 y 4.

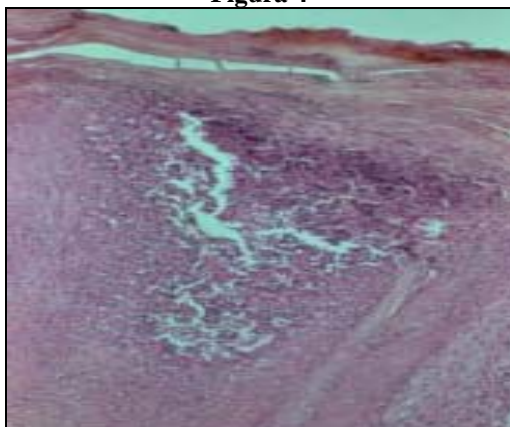
**Figura 3**



Presencia de infiltrado de linfocitos, plasmocitos, eosinófilos, histiocitosis de distribución preferentemente pericapilar.

**Fuente:** consulta externa de dermatología, hospital "Dr. Roberto Gilbert E."

**Figura 4**



Histopatología del nevo epidermoide lineal.

**Fuente:** consulta externa de dermatología, hospital "Dr. Roberto Gilbert E."

### Comentarios

El caso descrito se presenta de acuerdo a los informes de la literatura mundial en cuanto a incidencia y localización, siendo la variante observada en este caso de presentación en la extremidad superior izquierda. La correlación clínico-patológico es el diagnóstico definitivo en esta afección dermatológica; son característicos el prurito persistente de curso crónico y con resistencia al tratamiento, por lo general, como ya se manifestó, aparecen desde el nacimiento como es el caso de la paciente descrita, que después de algunos meses de tratamiento clínico (5-fluorouracil, elomet, bagobiótico) la piel luce mejor, pero se mantiene expectativa quirúrgica.

### Referencias bibliográficas

1. Cribier B, et al: Tumors arising in nevus sebaceous: a study of 596 cases. J Am Acad Dermatol; 42 (2Pt1):263-268, 2000.
2. Marchac D.: Les possibilités d'excision radicale des naevus géants de l'abdomen chez le nourrisson. Ann Dermatol Vénéreol; 112:43-48, 1985.
3. McKee PH. et al: Tumors of the epithelial appendages. En McKee PH, Marsden RA, Santacruz DJ. Pathology of the skin. London. Mosby-Wolfe; 15.1-15.74, 1996.
4. Moulin G, Balme B, Thomas: Tumeurs bénignes de l'épiderme. Encycl Méd Chir. Paris, Elsevier, Dermatologie, 1996.
5. Murray JC y col.: a review. J Am Acad Dermatol; 4:461, 1981.
6. Novalés J. et al: Nevo epidérmico verrugoso inflamatorio lineal Rev Cent Dermatol Pascua; 3(1): 43-48, 1994.
7. Odom RB: Andrew's diseases of the skin. Clinical dermatology. Philadelphia. WB Saunders Company; 733-892, 2000.
8. Ragsdale B: Tumors of fatty, muscular and osseous tissue. Histopathology of the skin. Philadelphia. Lippincott - Raven; 955-961, 1997.
9. Reed RJ. Tumors of neural tissue. Elder D, Elenitsas R, Jaworsky C, Johnson B. En Lever's histopathology of the skin. Philadelphia. Lippincott - Raven: 977-1009, 1997.
10. Rhodes AR.: An histologic comparison of congenital and acquired nevocellular nevi. Arch Dermatol 1985; 122:1266-1273.
11. Rogers M.: Epidermal nevi and epidermal nevus syndrome. J Am Acad Dermatol; 20:476-488, 1989.
12. Ruiz Maldonado, et al: Giant congenital melanocytic nevus, neurocutaneous melanosis and neurological alterations. Dermatology; 195:125-128, 1997.
13. Ruiz - Villaverde: Enfermedad de Darier unilateral y segmentaria de tipo 1, Unidad de Dermatología. Hospital de Poniente. El Ejido. Almería. España. An Pediatr (Barc); 60: 92 - 94, 2004.
14. Santacruz DJ: Tumors of sweat gland differentiation. En Farmer ER, Hood A. Pathology of the skin. London. Appleton Lange; 624-666, 1990.
15. Sperling LC: Eccrine hidrocystomas. J Am Acad Dermatol; 7:763-770, 1982.
16. Steffen C.: Neoplasms with sebaceous differentiation. Philadelphia. Lea & Febiger 1994.
17. Torres M.: Nevo epidérmico verrugoso sistematizado. Gaceta Dermatológica Ecuatoriana; 1(1), 1998.
18. Weedon D.: Tumors of cutaneous appendage. En Weedon D. Skin pathology. London. Churchill Livingstone; 713,758, 1997.

**Dra. Martha García González**

**Teléfono: 593-04-2348856; 097302278**

**Fecha de presentación: 11 de julio de 2006**

**Fecha de publicación: 31 de diciembre de 2007**

**Traducido por: Dr. Gonzalo Clavijo.**