

DOI: <https://doi.org/10.56712/latam.v4i6.1530>

Un hallazgo común en trauma: fractura de la apófisis odontoides su diagnóstico y tratamiento

A common finding in trauma: fracture of the odontoid process, its diagnosis and treatment. diagnosis and treatment

Mónica Daniela Jaramillo López

mdjlbrlam@gmail.com

<https://orcid.org/0000-0003-3433-7165>

Universidad Técnica de Ambato

Ambato – Ecuador

Melanie Isabel Sánchez Mera

mela_isa99@hotmail.com

<https://orcid.org/0000-0002-3194-494X>

Universidad Regional Autónoma de los Andes

Ambato – Ecuador

Joselyn Nerina Pacha Guamán

pachajoselyn28@gmail.com

<https://orcid.org/0009-0001-3042-1610>

Universidad Regional Autónoma de los Andes

Ambato – Ecuador

Pamela Nicole Cedeño Navas

pamelancedeno@gmail.com

<https://orcid.org/0009-0001-6960-9848>

Investigadora Independiente

Ambato – Ecuador

Ibeth Magdalena Velastegui Bonilla

ibevelastegui@gmail.com

<https://orcid.org/0000-0001-8194-3032>

Investigadora Independiente

Ambato – Ecuador

Artículo recibido: 13 de diciembre de 2023. Aceptado para publicación: 27 de diciembre de 2023.
Conflictos de Interés: Ninguno que declarar.

Resumen

Las apófisis odontoides es una estructura ósea, corresponde a la segunda vértebra cervical. Se encuentra estabilizada por el ligamento transverso y su función es la movilidad cervical, las fracturas a este nivel son muy frecuentes, el diagnóstico es a través de estudios de imagen, esto a su vez permite aplicar la clasificación de Aderson y D'Alonzo para establecer el tipo de fractura, siendo útil en la práctica clínica para tener una guía del tratamiento. Explicar los tipos de fracturas de la apófisis odontoides, el diagnóstico y tratamiento a seguir, mediante una revisión bibliográfica para conocer el correcto manejo que se debe seguir. Se realizó un estudio de tipo prospectivo, longitudinal y descriptivo revisando artículos en bases científicas Scopus, Scielo, Agora, PubMed, teniendo como datos importantes, conocer los tipos de fracturas a nivel cervical, específicamente de la apófisis odontoides, los hallazgos en métodos de imagen y su manejo. Los tipos de fracturas de la apófisis odontoides son tres, el diagnóstico se realiza mediante métodos de imagen y el tratamiento depende de la clasificación según Aderson y D'Alonzo, el método de tornillo odontoideo con el control


imagenológico transquirúrgico ha generado un manejo óptimo en los pacientes. El abordaje del tema permitió establecer una consulta bibliográfica de calidad para poner a disposición un documento que sirva como guía para poder actuar adecuadamente cuando se presente una fractura de apófisis odontoides.

Palabras clave: apófisis odontoides, fracturas de la columna vertebral, cervical, atlantoaxial, subluxación

Abstract

The odontoid process is a bony structure, it corresponds to the second cervical vertebra. It is stabilised by the transverse ligament and its function is cervical mobility. Fractures at this level are very frequent, the diagnosis is through imaging studies, this in turn allows the Aderson and D'Alonzo classification to be applied to establish the type of fracture, which is useful in clinical practice to guide treatment. To explain the types of fractures of the odontoid process, the diagnosis and treatment to be followed, by means of a review of the literature in order to find out the correct management to be followed. A prospective, longitudinal and descriptive study was carried out, reviewing articles in scientific databases such as Scopus, Scielo, Agora, PubMed, with important data on the types of fractures at a cervical level, specifically of the odontoid process, the findings in imaging methods and their management. There are three types of fractures of the odontoid process, the diagnosis is made using imaging methods and the treatment depends on the classification according to Aderson and D'Alonzo, the odontoid screw method with trans-surgical imaging control has generated optimal management in patients. The approach to the subject allowed us to establish a quality bibliographic consultation in order to make available a document that serves as a guide to be able to act appropriately when an odontoid process fracture occurs.

Keywords: odontoid process, spine fractures, cervical, atlantoaxial, subluxation

Todo el contenido de LATAM Revista Latinoamericana de Ciencias Sociales y Humanidades, publicados en este sitio está disponibles bajo Licencia Creative Commons 

Cómo citar: Jaramillo López, M. D., Sánchez Mera, M. I., Pacha Guamán, J. N., Cedeño Navas, P. N., & Velastegui Bonilla, I. M. (2023). Un hallazgo común en trauma: fractura de la apófisis odontoides su diagnóstico y tratamiento. *LATAM Revista Latinoamericana de Ciencias Sociales y Humanidades* 4(6), 1382 – 1392. <https://doi.org/10.56712/latam.v4i6.1530>

INTRODUCCIÓN

La fractura de la vértebra C2 o la cual presenta la apófisis odontoides es una de las fracturas de tipo traumática más frecuentes de la columna vertebral, se presentan valores de entre el 10 al 20% de todos los traumas a este nivel. Los factores que más se pueden establecer son los traumáticos de alta energía como los accidentes de tránsito, los traumas de baja energía como son los de caída desde una altura semejante a la nuestra.

Por lo tanto, cabe destacar que el 50% del movimiento de rotación de la cabeza, así mismo como el del cuello están dados por la rotación axial de la articulación atlantoaxial, cualquier afectación, ya sea, a nivel de las apófisis odontoides o los propios ligamentos de esta articulación pueden predisponer una marcada inestabilidad, dislocación o subluxación. Estos eventos pueden causar eventos como es la presión de la médula espinal, de las arterias vertebrales. Entre otras estructuras de modo que aumenta el daño neurológico o la muerte.

En el año de 1974 se presentó la clasificación de tipo I, II, III, la cual pasó a ser la clasificación estandarizada en base a la selección del manejo de la fractura de las apófisis odontoides. En el 2005 fue modificada, en la cual la fractura II se estratifica en 3 subtipos A, B y C, la cual ayuda a interpretar el mejor manejo clínico y quirúrgico de la fractura.

METODOLOGÍA

Para nuestro estudio se hizo una investigación de diversos artículos científicos actualizados, los cuales se encuentran dentro de un rango máximo de 5 años. No obstante, estos fueron recopilados de diversas revistas de Salud como de la sociedad de médicos de América (SOMEA), Federación Mexicana de Colegios de Ortopedia y Traumatología, A.C (FEMECOT), Scielo, Sociedad Española de Radiología Médica (SERMA), entre otros artículos en español e inglés que abordan los diferentes tipos de fracturas de la apófisis odontoides siendo las más frecuentes la tipo I, II, III.

Dentro de esta investigación se utilizó la clasificación de ANDERSON Y D'ALONZO, la cual ha sido adecuada para posteriormente iniciar con el tratamiento de tan importante fractura. Se aplicó en la búsqueda términos como: "apófisis odontoides", "fractura odontoides". Cabe recalcar que los artículos utilizados en este trabajo son novedosos en cuanto la aplicación clínica, diagnóstico y tratamiento de las diferentes fracturas de la apófisis odontoides, guiándonos en su clasificación. Además de esto, para la resolución de este estudio se requirió de conexión a internet, computadora, laptop o cualquier herramienta tecnológica de apoyo.

DESARROLLO

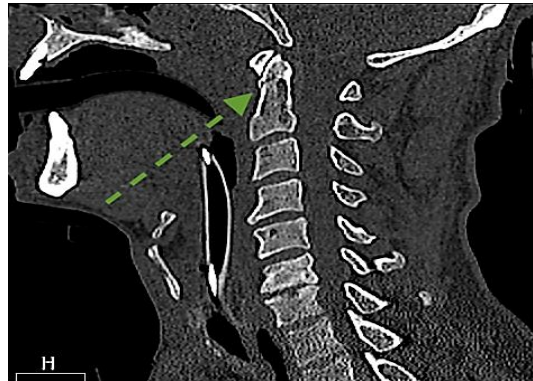
Fractura tipo I

La fractura tipo I es aquella con trazo oblicuo en la porción más superior del odontoides, debido a una avulsión que afecta a la punta de la odontoides involucrando al menos un ligamento alar. En raras ocasiones están vinculados con inestabilidad espinal o función neurológica deteriorada, por lo tanto, corresponde a lesiones estables, pero generalmente se puede acompañar de fracturas de la base del cráneo. Tienen una tasa de consolidación próxima al 100% a causa de la falta de fuertes fuerzas ligamentosas de distracción y una gran superficie de hueso esponjoso apostado en el sitio de la fractura.

Requiere forjar un diagnóstico diferencial con el odontoides (anomalía ósea con bordes lisos). Este tipo de fracturas no son muy frecuentes, siendo las fracturas tipo II y III las que se presentan en mayor porcentaje.

Figura 1

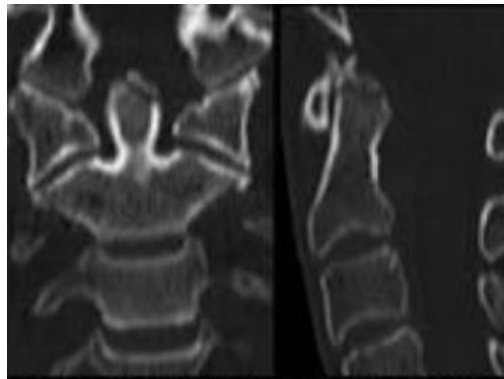
Tomografía axial. Reconstrucción sagital de fractura de la apófisis odontoides tipo I



Fuente: Hospital General de Valencia.

Figura 2

Fractura tipo I, a través de la punta de la apófisis odontoides



Fuente: SERAM.

Fractura tipo II

Este tipo de fractura comúnmente se encuentra localizado en la base de las apófisis odontoides y el cuerpo del axis. Estos traumatismos son considerados los más prevalentes hasta un 70% en comparación con los otros tipos de fracturas y se corrobora que tiene un alto riesgo en desarrollar pseudoartrosis, además en la placa radiográfica se puede destacar un desplazamiento > de 4 mm o el signo de inestabilidad.

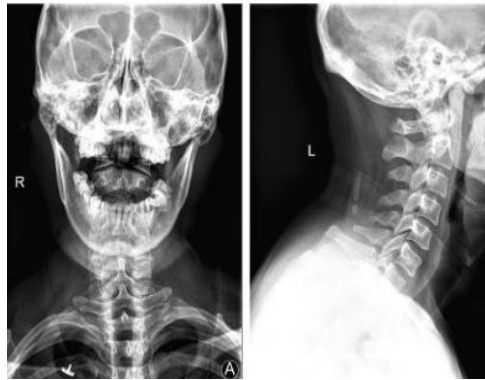Para el diagnóstico de este tipo de fracturas es necesario aplicar tres radiografías básicas anteroposterior y lateral que incluya toda la columna cervical y una radiografía transoral para visualizar C1-C2. Otros métodos de imagen utilizados son la TC para determinar el tipo de fractura, el desplazamiento vertebral, la clasificación de la lesión y la oposición de los fragmentos óseos.

Clasificación de Grauer

Subtipo 2A: Corresponde a una fractura no desplazada, que mediante radiología en boca abierta se puede observar una línea transversal notoria en proyección anterior y lateral.

Figura 3

Radiografía en proyección anterior y lateral. Fractura tipo 2A

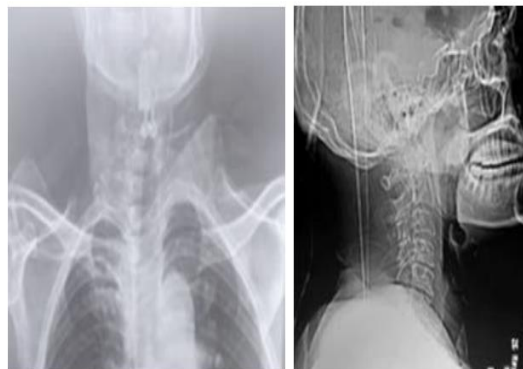


Fuente: Revista Médica de Sinergia.

Subtipo 2B: Se observa mejor en una proyección lateral, se puede determinar una línea anterosuperior a posteroinferior.

Figura 4

Radiografía en proyección posteroanterior y lateral



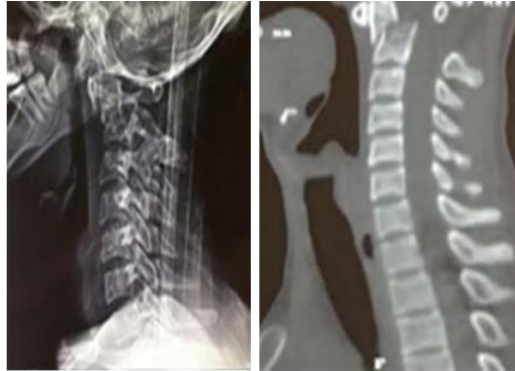Nota: Desplazamiento < a 2 mm con presencia de radiculopatía, que corresponde a una fractura tipo 2B

Fuente: Centro Médico Nacional de Occidente, Unidad Médica de Alta Especialidad. IMSS.

Subtipo 2 C: Se observa mejor en una TC, se puede determinar una línea antero inferior a posteroinferior.

Figura 5

Radiografía y TC en proyección lateral



Nota: Fractura tipo 2C, se puede observar un desplazamiento mayor a 5 mm.

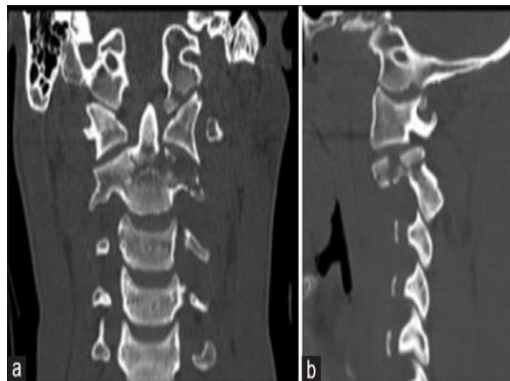
Fuente: Centro Médico Nacional de Occidente, Unidad Médica de Alta Especialidad. IMSS.

Fractura tipo III

La fractura tipo III se extiende en el cuerpo vertebral y pertenece al 39% de todas las fracturas odontoides. Se origina la fractura extendida a nivel del axis la cual puede tener compromiso de la articulación atlantoaxial. Por consiguiente, el tipo III es una fractura a través del cuerpo de las vértebras C2 y puede implicar una porción variable de las facetas C1 y C2 la misma que es secundario a la hiperextensión o a la hiperflexión de la espina dorsal cervical de una manera similar a la fractura tipo II, pero la diferencia es donde se origina la línea de fractura.

Figura 6

Tomografía computarizada parasagital izquierda

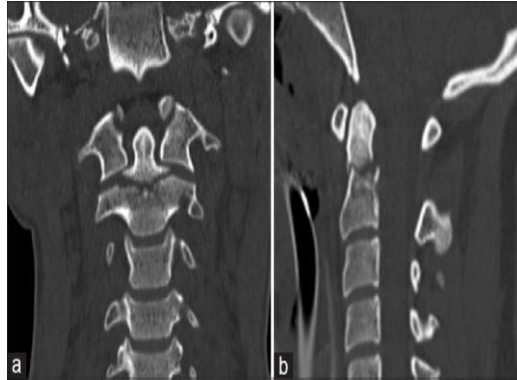


Nota: Fractura tipo III con la trituración de la masa lateral izquierda que extiende en los interarticularis de las igualdades (a) coronal (b) parasagital izquierda.

Fuente: Journal of Craniovertebral Junction & Spine.

Figura 7

Tomografía computarizada sagital media



Nota: Fractura odontoidea simple de tipo III con extensión a las facetas articulares superiores bilaterales. (a) coronal (b) sagital media.

Fuente: Journal of Craniovertebral Junction & Spine.

Diagnóstico

En lo que respecta a la clínica los pacientes se quejan de dolor en el cuello y muestran movimientos limitados en la columna cervical, en el caso de las luxaciones más grandes, la compresión del bulbo raquídeo puede causar déficits neurológicos. Cabe destacar que la mayor incidencia de este tipo de fracturas se evidencia en la población anciana. No obstante, las fracturas de las apófisis odontoides han sido detectadas a través del estudio imagenológico el cual ha permitido establecer 3 tipos de lesiones con la ayuda de:

- Radiografía de Columna cervical.
- Tomografía Computarizada.
- Resonancia Magnética.

La tomografía computarizada, permite evidenciar el sitio exacto de la fractura de odontoides tanto en las reconstrucciones sagital, coronaria y axial. Además, se pueden identificar lesiones de estructuras ligamentarias y óseas adyacentes y evaluar con más detalle los cambios degenerativos de las articulaciones adyacentes. Por lo que, estos pueden ser decisivos para una terapia posteriormente.

Este método de imagen, representa el estándar de oro debido a la alta sensibilidad y especificidad ya que tiene la capacidad de reconstrucción multiplanar y las condiciones anatómicas se pueden evaluar mejor, reduciendo las superposiciones a través del occipucio, el arco del atlas, los pliegues cutáneos del cuello y los incisivos.

Es así, que ha sido considerada superior a las radiografías convencionales y tiene mayor disponibilidad a diferencia de la resonancia magnética.

En el caso de presentarse mayor gravedad, la resonancia magnética debe ser considerada de elección y se reserva principalmente para pacientes que presentan manifestaciones clínicas graves como déficits neurológicos. Debido a su alta calidad, resolución y presentación de imágenes dinámicas se puede obtener un diagnóstico más certero siendo así, considerada como herramienta de imagen auxiliar, pero por su alto costo ha sido poco disponible en el ámbito médico.

Tratamiento

El tratamiento relacionado con las fracturas de las apófisis odontoides suele estar dado por diferentes factores como es la edad, morbilidades, tipo de fractura y si se encuentra relacionada con otras lesiones. El tratamiento de elección, en estudio realizado, fue el quirúrgico, en un porcentaje al 68.97%, esto basándose en el trazo de la fractura.

El abordaje de las fracturas de las apófisis odontoides, se puede dividir en diferentes categorías como es el conservador y el de tipo quirúrgico. La primera opción se puede basar en la colocación de tornillos odontoideos interfragmentarios, el cual es el de elección para las fracturas de Anderson y D`Alonso tipo II, esto teniendo mayor especificidad en los subtipos Grauer 2A y 2B.

Tratamiento no quirúrgico

Se puede utilizar el manejo no operatorio, el cual consiste en el uso externo de un collarín el cual permite mantener inmóvil a la región cervical, se ha demostrado que el uso de estos materiales se puede emplear en las fracturas de tipo I con un porcentaje de consolidación muy alto.

Según estudios las fracturas de tipo III que no presenten desplazamiento, o alguna alteración en el sitio de la fractura, se puede usar métodos externos como es el uso de un chaleco o collarín cervical, presentando una tasa de consolidación buena sin necesidad de clavos o procedimientos invasivos que estén relacionado con la cirugía.

Tratamiento fractura tipo II

En las fracturas de tipo II en pacientes geriátricos se ha demostrado que existe una superioridad en el tratamiento quirúrgico, estos pacientes sometidos a este tratamiento presentan un bajo grado de mortalidad, sin muestras de complicaciones posteriores. Sin embargo, el uso de collarín en fracturas con un grado menor de desplazamiento de 4 mm, tenían resultados positivos, usando el método de tracción e inmovilización rígida.

Técnicas quirúrgicas

Entre las opciones que se pueden tomar en cuenta se incluyen el uso de tornillos odontoideos anteriores, fusión se puede emplear el abordaje de tipo quirúrgico posterior, fijación laminar con tornillo y fusión atlantoaxial, todo esto dependiendo del trazo de la fractura y el desplazamiento de la misma (14).

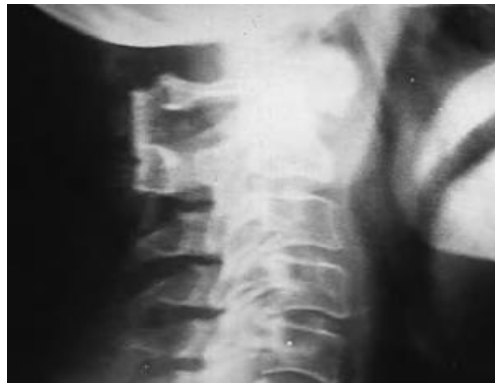En lesiones inestables se debe rápidamente tratar mediante cirugía con estabilización anterior y posterior.

La estabilización en general se realiza mediante las técnicas de:

- El cerclaje de C1-C2.
- La fijación de tipo posterior C1-C2 con un tornillo transarticular.
- Estabilización occipital.
- Estabilización mediante placas entre arco anterior del atlas y el cuerpo de C3 o el axis.
- Fijación interna por medio de tornillos.

Figura 8

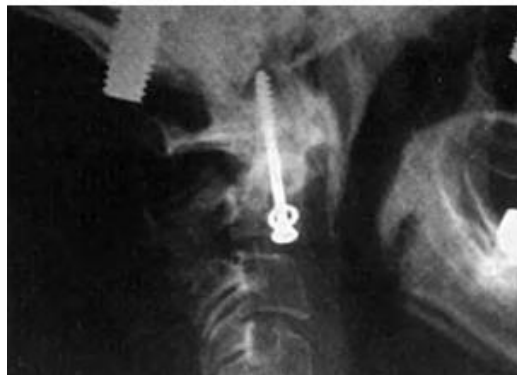Radiografía de columna cervical. Fusión de vértebra C1-C2



Fuente: Revista de Especialidades Cirugía, Ortopedia y Traumatología.

Figura 9

Radiografía – Osteosíntesis de una fractura tipo B



Fuente: Revista de Especialidades Cirugía, Ortopedia y Traumatología.

RESULTADOS

Se identificaron los tres tipos de fracturas de las apófisis odontoides mediante la clasificación de Anderson, en donde la tipo 1 corresponde a una fractura oblicua localizada en la punta de la odontoides < 1.0 mm, la tipo 2 es la más frecuente en un 70 % de los casos, que ocurre en la base de la odontoides con un desplazamiento > 1.0 mm, a esta fractura Grauer la clasifica en tres subtipos, dependiendo de la gravedad y el desplazamiento de la fractura, en cuanto a la fractura tipo 3 es la más complicada aquí hay una extensión por el cuerpo de la vértebra C2 o axis.

CONCLUSIÓN

Las fracturas de odontoides son las más frecuentes que se presentan a nivel de la columna cervical, para su diagnóstico se utilizan distintos estudios de imagen, siendo el de elección la tomografía computarizada cervical, mediante esta es posible realizar la clasificación de Anderson y D'Alonzo. La fractura tipo I corresponde a un trazo oblicuo en la porción superior de la apófisis, tipo II se establece a nivel de la base del diente y tipo III se extiende en el cuerpo del axis.

La guía de referencia para el tratamiento es la clasificación mencionada, de hecho, gracias a ella se establece un manejo terapéutico adaptado según la ubicación de donde se presente la lesión. Las fracturas estables y no desplazadas se pueden tratar de forma conservadora mientras que la cirugía es el tratamiento estándar para las fracturas inestables y desplazadas, los estudios realizados indican que, con las indicaciones correctas, técnica y abordaje adecuados dan un buen resultado terapéutico.

REFERENCIAS

Niemeier TE, Dyas AR, Manoharan SR, Theiss SM. Fracturas de odontoides de tipo III: análisis de subgrupos de fracturas complejas de alta energía tratadas con inmovilización externa. *J Craniovertebr Junction Spine*. 2018; 9 (1): 63–7.

San Lee Ruiz L, Araya Ramírez E, González Arrieta DE. Fractura de odontoides y tipos de tratamiento quirúrgicos. *Rev Medica Sinerg*. 2021;6(1):e544.

Eseonu K, Oduoza U, Fakouri B, Liantis P. Fractures of the odontoid peg of the cervical spine. *Injury*. 2020;51(11):2429–36.

Lobo, J., Martingo, A., Terciopelo, V., Rodriguez, A., Fernández, C. "Anterior fixation of odontoid fractures: results." *Revista brasileira de ortopedia* 53 (2018): 532-536.

Ruiz, L., Araya, E., and González, D. "Fractura de odontoides y tipos de tratamiento quirúrgicos." *Revista Médica Sinergia* 6.01 (2021): 1-13.

Piña, J. "Fractura de odontoides: tratamiento, pronóstico y morbimortalidad asociada en un Hospital de Alta Concentración." *Orthotips AMOT* 17.1 (2021): 18-2

Dorado, E., et al. "fractura de las apófisis odontoides." *Boletín Galego de Medicina Legal e Forense* n°25. (2019): 79-83.

Vázquez, Iria Osorio, et al. "La radiología de la columna vertebral mediante TC y RM hecha fácil." *Seram* (2018).

Truco, Fernando Ernesto, Mohamedfadel Bleila, and Erik Santa Eulalia Mainegra. "Fractura de apófisis Odontoides en paciente politraumatizado." *Atalaya Médica Turolense* 9 (2016): 95-96.

Sánchez, V. Sangüesa, et al. "Cervicalgia crónica en un paciente con fractura de C2. A propósito de un caso." *Rehabilitación* 52.3 (2018): 202-205.

Mosquera Betancourt Gretel, Hernández González Erick Héctor, Guevara oré Erick, Sulca Cedeño Xavier, Téllez Isla Rogers, Ramírez Reyes Elizabet. Fractura combinada del atlas y del axis con morfología poco frecuente. *amc [internet]*. 2016 oct [citado 2023 ago 08] ; 20(5): 536-545.

Iyer s, Hurlbert Rj, Albert tj. Management of odontoid fractures in the elderly: a review of the literature and an evidence-based treatment algorithm. *neurosurgery*. 2018 apr 1;82(4):419-430.

Scholz m, Kendziora F, Kobbe P, Matschke S, Schleicher P, Josten C; Spine Section of the German Society for orthopaedics and trauma. treatment of axis ring fractures: recommendations of the spine section of the German society for orthopaedics and trauma (dgou). *global spine j*. 2018 sep;8(2 suppl):18-24.

De Sá Carneiro g, Bezerra Júnior DI, Chaves J Rodrigues, de Medeiros Quinino Sc, da Trindade aline f. reduction and internal fixation of complex fractures of the odontoid by the transoral approach. *coluna/ column*. 2018;17(4):330–2.