



Ciencia Latina
Internacional

Ciencia Latina Revista Científica Multidisciplinar, Ciudad de México, México.
ISSN 2707-2207 / ISSN 2707-2215 (en línea), mayo-junio 2024,
Volumen 8, Número 3.

https://doi.org/10.37811/cl_rcm.v8i3

**NEURALGIA DEL TRIGÉMINO POR
COMPRESIÓN DE ASA VASCULAR, HALLAZGO
POR RESONANCIA MAGNÉTICA. A PROPÓSITO
DE TRES CASOS**

**TRIGEMINAL NEURALGIA DUE TO VASCULAR LOOP
COMPRESSION, FINDING BY MAGNETIC RESONANCE.
ABOUT THREE CASES**

Jessica Lizeth Gómez Valverde

Universidad San Francisco de Quito, Ecuador

Luis Felipe Ulloa Gutiérrez

Universidad San Francisco de Quito, Ecuador

María José Baquero Jaramillo

Universidad San Francisco de Quito, Ecuador

José Wellington Caicedo Coral

Universidad San Francisco de Quito, Ecuador

Daniela Karina Guerrón Revelo

Universidad San Francisco de Quito, Ecuador

Neuralgia del Trigémino por Compresión de Asa Vascolar, Hallazgo por Resonancia Magnética. A Propósito de Tres Casos

Jessica Lizeth Gómez Valverde¹

jessliz245@hotmail.com

<https://orcid.org/0009-0000-5416-8907>

Universidad San Francisco de Quito
Ecuador

Luis Felipe Ulloa Gutiérrez

lpeulloa@gmail.com

<https://orcid.org/0009-0009-7590-7444>

Universidad San Francisco de Quito
Ecuador

María José Baquero Jaramillo

majobjl13@gmail.com

<https://orcid.org/0009-0004-4387-4901>

Universidad San Francisco de Quito
Ecuador

José Wellington Caicedo Coral

caicedow2003@yahoo.com

<https://orcid.org/0009-0001-8312-3406>

Universidad San Francisco de Quito
Ecuador

Daniela Karina Guerrón Revelo

dguerronr@asig.com.ec

<https://orcid.org/0009-0009-2793-6320>

Universidad San Francisco de Quito
Ecuador

RESUMEN

La neuralgia del trigémino es la enfermedad más común entre los trastornos neuropáticos periféricos en acudir a la consulta neurológica, no tiene preferencia etaria de aparición y su etiología no está clara aún. Se caracteriza por su repentina aparición, un dolor de gran intensidad, que se presenta de manera repetitiva con afectación unilateral y con capacidad de limitar las actividades cotidianas de quien la padece afectando negativamente la calidad de vida.(1,2) El diagnóstico oportuno se ha vuelto un reto para el médico clínico y radiólogo, pero gracias a los avances tecnológicos en los últimos años, la prevalencia del mismo ha ido en incremento. Permitiendo al paciente optar por el mejor tratamiento según la etiología de su patología, disminuyendo significativamente los costos por atenciones de emergencia.(3,4) En el presente estudio se mencionan tres casos de pacientes femeninas de diferentes edades que padecen neuralgia del trigémino de etiología primaria, dada por la compresión entre un asa vascular y el nervio, diagnosticados mediante resonancia magnética con la secuencia ponderadas en T2 CISS 3D denominada también como secuencia FIESTA (Fast Imaging Employing Steady-state Acquisition) (5). Se aviva la importancia de la clínica y la sospecha etiológica para una adecuada aplicación de las diferentes secuencias disponibles en resonancia magnética cerebral para un oportuno diagnóstico (6)

Palabras claves: trigémino, neuralgia, compresión vascular

¹ Autor principal

Correspondencia: jessliz245@hotmail.com

Trigeminal Neuralgia due to Vascular Loop Compression, Finding by Magnetic Resonance. About Three Cases

ABSTRACT

Trigeminal neuralgia is the most common disease among peripheral neuropathic disorders that requires neurological consultation. It has no age preference of onset and its etiology is still unclear. It is characterized by its sudden appearance, a pain of great intensity, which occurs repetitively with unilateral involvement and with the capacity to limit the daily activities of the sufferer, negatively affecting the quality of life.(1,2) The timely diagnosis is It has become a challenge for the clinician and radiologist, but thanks to technological advances in recent years, its prevalence has been increasing. Allowing the patient to opt for the best treatment according to the etiology of their pathology, significantly reducing the costs of emergency care.(3,4) In the present study, three cases of female patients of different ages who suffer from trigeminal neuralgia of etiology are mentioned. primary, caused by compression between a vascular loop and the nerve, diagnosed by magnetic resonance imaging with the T2-weighted CISS 3D sequence also known as the FIESTA sequence (Fast Imaging Employing Steady-state Acquisition) (5). The importance of clinical symptoms and etiological suspicion is highlighted for an adequate application of the different sequences available in brain magnetic resonance imaging for a timely diagnosis (6).

Keywords: trigeminal, neuralgia, vascular understanding

Artículo recibido 10 abril 2024
Aceptado para publicación: 20 mayo 2024



INTRODUCCIÓN

La neuralgia del trigémino (NT) es conocida como un tic doloroso, semejante a descargas eléctricas de inicio abrupto, normalmente es unilateral y está delimitada al trayecto o regiones de inervación del quinto par cerebral, se presenta en 4.3 por 100000 habitantes en el año, pero la prevalencia aumenta con la edad(3,7). Se sabe que puede convertirse en un trastorno crónico de severo dolor; incluso puede ser incapacitante para quien lo padece, lo que condiciona de forma negativa la calidad de vida, generando terror en la aparición de episodios recurrentes de dolor.(1,8)

Etiología y fisiopatología.

La etiología y los mecanismos fisiopatológicos de la NT aun no están bien claros, sin embargo, para fines académicos se ha clasificado en dos tipos de presentación, una NT esencial o primaria donde se observa una desmielinización de las estructuras mielinizadas dada por la compresión del nervio dado por efecto de masa o por la decusación con un vaso sanguíneo; que es el tema a tratar en este reporte de casos (1,8) y una presentación secundaria donde la etiología es variada desde lesiones en el núcleo del trigémino, lesiones cavernosas del seno (cavernomas, Schwannoma, o meningioma), y lesiones de las ramas distales.

La compresión del nervio trigémino por un asa vascular puede deberse a la presencia de una arteria, vena o ambos que ejercen presión sobre el nervio a medida que atraviesan su trayecto. Las arterias que con mayor frecuencia están implicadas incluyen la arteria cerebelosa superior, la arteria cerebelosa anteroinferior y la arteria cerebelosa postero-inferior. Por otro lado, las venas que pueden comprimir el nervio trigémino incluyen la vena petrosa superior y la vena del seno cavernoso.(9,10)

Esta compresión puede provocar irritación, inflamación e incluso daño directo al nervio, resultando en la sintomatología característica de la neuropatía del trigémino.

Manifestaciones clínicas

Los pacientes con neuropatía del trigémino por compresión de asa vascular suelen experimentar dolor facial severo, descargas eléctricas o sensaciones punzantes en áreas específicas de la cara, como la región maxilar, mandibular o frontal. Estos síntomas pueden desencadenarse por actividades cotidianas como masticar, hablar o incluso tocar ciertas áreas de la cara, lo que puede tener un impacto significativo

en la calidad de vida del paciente. Además del dolor, algunos pacientes también pueden experimentar entumecimiento o sensaciones anormales en la cara afectada.(11)

La distribución del dolor facial puede proporcionar pistas importantes sobre la ubicación de la compresión vascular. Por ejemplo, la compresión de la raíz del nervio trigémino por una arteria cerebelosa superior puede causar dolor en la región frontal y orbitaria, mientras que la compresión por una arteria cerebelosa anteroinferior puede provocar dolor en la región maxilar y mandibular.(12,13)

Diagnostico

El diagnóstico de la neuropatía del trigémino causada por compresión de un asa vascular puede ser desafiante y a menudo requiere la integración de hallazgos clínicos, imagenológicos y pruebas de neuroconducción. La resonancia magnética (RM) es la modalidad de imagen preferida para evaluar la anatomía vascular y nerviosa en pacientes con sospecha de neuropatía del trigémino.(14)

El avance en el diagnóstico por imagen favorece a un tratamiento adecuado con la brevedad que amerita además de ser guía para los cirujanos en la descompresión adecuada del nervio con minimización de las complicaciones asociadas.(5)

No obstante, no ha dejado de ser un desafío para el medico radiólogo el diagnóstico siendo esta la razón de existir protocolos en resonancia magnética (RM), y algunas secuencias en especial el uso de la secuencia CISS 3D, que permite determinar la etiología de esta patología.(5,15)

En la RM, las secuencias ponderadas en T1 y T2 pueden ayudar a identificar el asa vascular y su relación con el nervio trigémino. La secuencia de imágenes con supresión de grasa, como la secuencia FIESTA, es especialmente útil para visualizar los detalles anatómicos de las estructuras vasculares y nerviosas.(9)

Aquí radica la importancia de tener conocimientos de las secuencias de RM que ayudan al médico imagenólogo a tener una visión más amplia de la anatomía de los pares craneales como es la secuencia de T2 CISS 3D o FIESTA, ante la sospecha clínica, se debe considerar esta secuencia como parte del protocolo del estudio a realizarse.

Tratamiento

El tratamiento es variado, incluye un tratamiento farmacológico, quirúrgico, radiocirugía y gamma radiocirugía, siendo el más común el farmacológico y la descompresión microvascular del nervio

trigémino, descrito inicialmente por Dandy y promocionado por Jannetta, sin embargo, no garantiza ser una cura definitiva, por las posibles recurrencias de los síntomas (3,16).

En los últimos años la cirugía, como una alternativa de tratamiento aumentado significativamente principalmente en los casos refractarios al tratamiento farmacológico, sin embargo, no está disponible para todos o no son tributarios, además que refieren tener un alto riesgo de complicaciones(8). Siendo necesario que el cirujano y el clínico se ayuden del médico radiólogo para obtener la mayor cantidad de información patológica para el tratamiento óptimo de esta entidad.

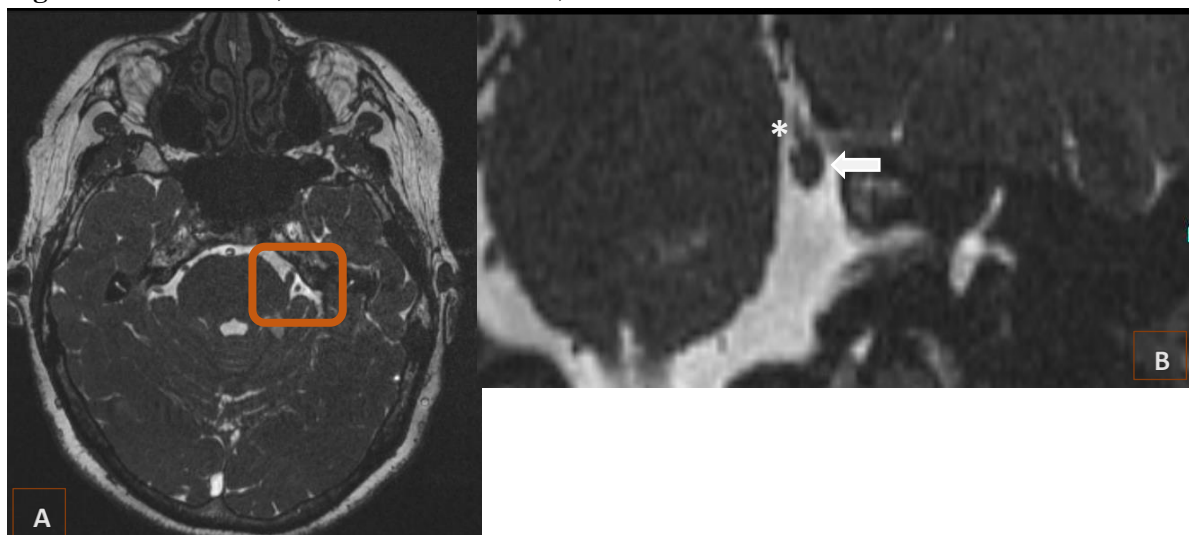
Presentación de los casos

Se describen tres casos de neuralgia del trigémino por un asa vascular, diagnosticado por RM de cerebro en secuencia T2 CISS 3D.

Caso 1

Trata de una paciente femenina 60 años, con antecedentes personales de hipotiroidismo, acude a sala de emergencia por sialorrea, sensación de corriente en hemicara derecha y sensación de pérdida en la fuerza de los músculos masticadores de seis meses de evolución. Al examen neurológico sin datos patológicos. Se le realiza RM observando en la secuencia T2 CISS 3D arteria cerebelosa superior contactar con el V par craneal izquierdo visible en la Figura 1.

Figura 1. RM cerebral, secuencia T2 CISS 3D,

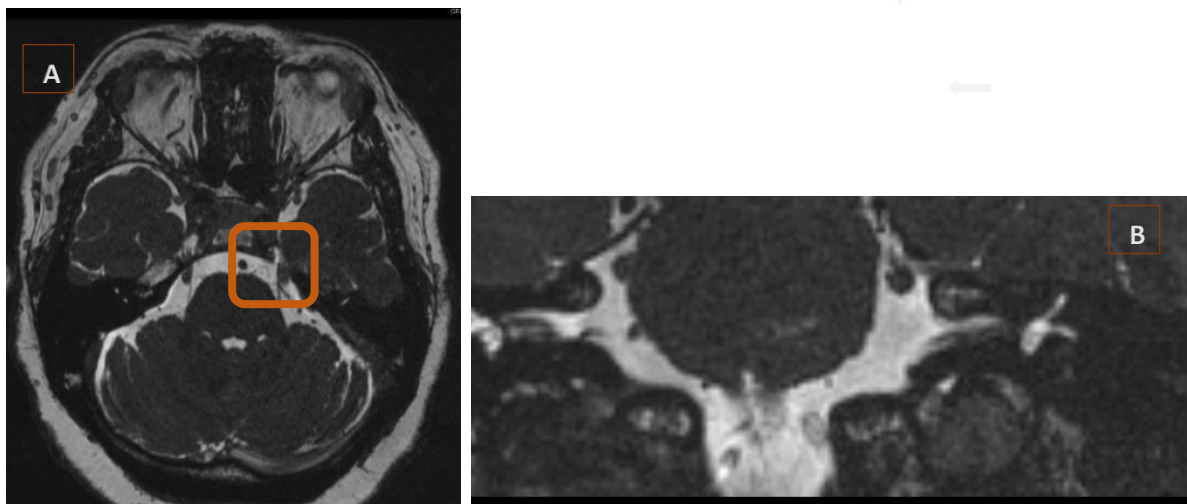


A corte transversal se aprecia V par craneal (trigémino) que contacta con la arteria cerebelosa superior izquierda. **B** corte coronal magnificado donde * asa vascular de la arteria cerebelosa superior contacta con V par craneal (Flecha blanca)

Caso 2

Paciente femenina 53 años, con antecedentes personales de osteoporosis, acude a sala de emergencia por, dolor urente y sensación de corriente en hemicara derecha de un año de evolución; al inicio los episodios se presentaban dos a 3 veces al día, hace un mes se presentan hasta por 18 ocasiones lo que limita las actividades cotidianas. Al examen neurológico punto de gatillo en labio superior derecho. Se le realiza RM cerebral observando en la secuencia T2 CISS 3D arteria cerebelosa superior contactar con el V par craneal derecho además de engrosamiento e incremento de la señal en las fibras nerviosas, visible en la Figura 2.

Figura 2. RM cerebral, secuencia T2 CISS 3D,

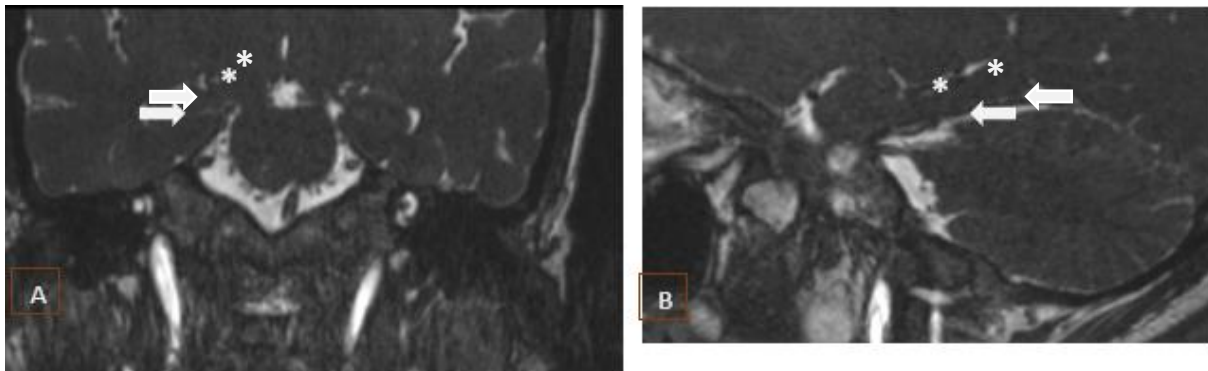


A corte transversal se aprecia V par craneal (trigémino) contacta con la arteria cerebelosa superior izquierda. **B** corte coronal magnificado donde * asa vascular de la arteria cerebelosa superior contacta con V par craneal (Flecha blanca)

Caso 3

Paciente femenina 26 años, sin antecedentes personales, acude a sala de emergencia por, dolor urente y parestesias en hemicara izquierda de 24 horas de evolución. Al examen neurológico punto de gatillo en labio superior derecho. Se le realiza RM cerebral observando en la secuencia T2 CISS 3D arteria cerebelosa superior contactar con el V par craneal izquierdo. visible en la Figura 3.

Figura 3. RM cerebral, secuencia T2 CISS 3D



A corte coronal se aprecia flecha blanca V par craneal (trigémino) contacta con la arteria cerebelosa superior derecha *. **B** corte sagital donde * asa vascular de la arteria cerebelosa superior contacta con V par craneal (Flecha blanca)

DISCUSIÓN

La neuropatía del trigémino es una condición dolorosa que afecta la función del nervio trigémino, causando síntomas debilitantes en la cara. Entre las diversas causas de esta neuropatía, la compresión del nervio trigémino por un asa vascular ha sido identificada como una de las causas menos comunes pero significativas. Este artículo ofrece una revisión por imagen de tres casos clínicos con neuropatía del trigémino causada por la compresión de un asa vascular, incluyendo manifestaciones clínicas y diagnóstico por resonancia magnética con uso especial de la secuencia ponderada en T2 CISS 3D.

La neuropatía del trigémino por compresión de asa vascular es una entidad clínica importante que requiere un enfoque multidisciplinario para su manejo óptimo. A través de una comprensión detallada de su fisiopatología, manifestaciones clínicas, diagnóstico y opciones de tratamiento, los clínicos pueden ofrecer una atención efectiva y mejorar la calidad de vida de los pacientes afectados por esta condición.

CONCLUSIÓN

La neuralgia del trigémino se puede convertir en el terror de los pacientes que sufren de dolor neuropático, su etiología es florida lo que hace imperativo determinar la causa, para un tratamiento específico y oportuno.

Gracias a los avances en diagnóstico por imagen y la sospecha clínica acertada del médico clínico harán posible un diagnóstico cada vez más asertivo brindándole la oportunidad al paciente de optar por el

mejor tratamiento acorde al origen de su dolor, aquí radica la importancia de que todos conozcamos de las secuencias a pedir en resonancia magnética que podrían beneficiar acortando los tiempos de un diagnóstico preciso.

Las secuencias tradicionales con la secuencia ponderada en T2 CISS 3D o secuencia FIESTA, permiten valorar el trayecto de los pares craneales desde su origen, valorando la posibilidad de encontrar la decusación entre un asa vascular y el nervio, el diagnóstico oportuno permite al paciente optar por un tratamiento dirigido mejorando así su calidad de vida.

Los avances tecnológicos están dando pasos grandes y en un futuro con los conocimientos adquiridos se podrían desarrollar otras técnicas de intervención o diagnóstico sin dejar de lado la posibilidad incluso de uso de inteligencia artificial.

Declaración de conflictos de interés

Todos los autores declaramos que no tenemos conflicto de interés a la publicación de esta serie de casos.

Fuente de financiamiento

No hubo una fuente de financiación particular para este informe científico.

REFERENCIAS BIBLIOGRAFICAS

1. Mohammed H, Rimondini L, Rocchetti V. Molecular basis of trigeminal nerve disorders and healing.
2. Cruccu G DSGTA. Trigeminal Neuralgia. . N Engl J Med . 2020 Aug 20;754–62.
3. Singh D, Dutta G, Jagetia A, Singh H, Srivastava A, Tandon M, et al. Microvascular Decompression for Trigeminal Neuralgia: Experience of a Tertiary Care Center in India and a Brief Review of Literature. Vol. 69, Neurology India. Wolters Kluwer Medknow Publications; 2021. p. S206–12.
4. Lambro G, Zakrzewska J, Matharu M. Trigeminal neuralgia: A practical guide. Vol. 21, Practical Neurology. BMJ Publishing Group; 2021. p. 392–402.
5. Yoshino N, Akimoto H, Yamada I, Nagaoka T, Tetsumura A, Kurabayashi T, et al. Trigeminal neuralgia: Evaluation of neuralgic manifestation and site of neurovascular compression with 3D CISS MR imaging and MR angiography. Radiology. 2003 Aug 1;228(2):539–45.
6. Boto GR. Neuralgia del trigémino. Vol. 21, Neurocirugía. 2010.



7. Ho CC, Khan SA, Whealy MA, Editors S, Shefner JM, Swanson JW. Trigeminal neuralgia [Internet]. 2023. Available from:
<https://www.uptodate.com/contents/5283/printwww.uptodate.com>
8. Desouza DD, Hodaie M, Davis KD. Structural magnetic resonance imaging can identify trigeminal system abnormalities in classical trigeminal neuralgia. Vol. 10, *Frontiers in Neuroanatomy*. Frontiers Media S.A.; 2016.
9. Yoshino N, Akimoto H, Yamada I, Nagaoka T, Tetsumura A, Kurabayashi T, et al. Trigeminal neuralgia: Evaluation of neuralgic manifestation and site of neurovascular compression with 3D CISS MR imaging and MR angiography. *Radiology*. 2003 Aug 1;228(2):539–45.
10. Wu C, Haseeb Rana M, Ahad Ghaffar Khan A, Khalid I, Ishfaq M, Ahmed Javali M, et al. Citation: Rana, M Therapeutic Approach for Trigeminal Neuralgia: A Systematic Review. *Therapeutic Approach for Trigeminal Neuralgia: A Systematic Review*. 2023; Available from: <https://doi.org/10.3390/biomedicines11102606>
11. Tripathi M, Mohindra S, Madan R, Ahuja CK, Batish A, Kaur R, et al. Radiosurgery for Trigeminal Neuralgia Secondary to Dolichoectatic Vessels: Case Series and Review of Literature. Vol. 12, *Journal of Neurosciences in Rural Practice*. Georg Thieme Verlag; 2021. p. 455–60.
12. Samim M, Goldstein A, Schindler J, Johnson MH. Multimodality imaging of vertebrobasilar dolichoectasia: Clinical presentations and imaging spectrum. Vol. 36, *Radiographics*. Radiological Society of North America Inc.; 2016. p. 1129–46.
13. Vargas B, Fuentes M, Artavia F, Buckcanan Vargas D, - A. Neuralgia del Trigémino Trigeminal neuralgia. Vol. 36. 2019.
14. Chhabra A, Bajaj G, Wadhwa V, Quadri RS, White J, Myers LL, et al. MR neurographic evaluation of facial and neck pain: Normal and abnormal craniospinal nerves below the skull base. *Radiographics*. 2018 Sep 1;38(5):1498–513.
15. Chhabra A, Bajaj G, Wadhwa V, Quadri RS, White J, Myers LL, et al. MR neurographic evaluation of facial and neck pain: Normal and abnormal craniospinal nerves below the skull base. *Radiographics*. 2018 Sep 1;38(5):1498–513.



16. Peixun Z, Jiang X, Wang Y, Liu R, Xiang H. Microvascular decompression: Diversified of imaging uses, advantages of treating trigeminal neuralgia and improvement after the application of endoscopic technology.

