

CASO CLÍNICO

1. Médico Especialista en Ginecología y Obstetricia, Servicio de Obstetricia Hospital Nacional Dos de Mayo, Lima, Perú. Docente Ginecología y Obstetricia, Universidad Ricardo Palma, Lima, Perú. ORCID 0009-0005-2237-995X
2. Médico Especialista en Ginecología y Obstetricia, Servicio de Obstetricia Hospital Nacional Dos de Mayo, Lima, Perú. Docente Ginecología y Obstetricia, Universidad Nacional Mayor de San Marcos, Lima, Perú. ORCID 0000-0002-1785-2758
3. Médico Especialista en Ginecología y Obstetricia, Servicio de Ginecología Hospital Nacional Dos de Mayo, Lima, Perú. Docente Ginecología y Obstetricia, Universidad Ricardo Palma, Lima, Perú. ORCID 0009-0002-3985-6044
4. Médico residente Especialidad de Ginecología y Obstetricia, Hospital Nacional Dos de Mayo, Lima, Perú. ORCID 0009-0003-7221-1325

Financiamiento: Autofinanciado.

Conflicto de intereses: Ninguno.

Consideraciones éticas: El comité de ética del Hospital Nacional Dos de Mayo revisó y aceptó el consentimiento informado de la paciente, así como la publicación de caso que fue solicitado por los autores. No fue usada inteligencia artificial en nuestra revisión.

Recibido: 11 febrero 2024

Aceptado: 14 abril 2024

Publicación en línea: 5 junio 2024

Correspondencia:

Karina Roxana Del Águila Salgado

📍 Avenida Jose Pardo 1310 dpto 402 Miraflores

☎ 988844110

✉ karinadelaguila123@gmail.com

Citar como: Aranz Murillo A, Oliveros Cartagena G, Díaz Abad J, Solanas Alava S, Beltrán Murillo E, Martínez German A. Desafíos diagnósticos y terapéuticos en un caso de leiomiomatosis parasitaria, metastatizante y peritoneal diseminada: un abordaje complejo. *Rev peru ginecol obstet.* 2024;70(2). DOI: <https://doi.org/10.31403/rpgo.v70i2629>

Embarazo en cicatriz de cesárea anterior: reto quirúrgico en su desenlace

Pregnancy in scar form previous cesarean section: surgical challenge in its outcome

Karina Roxana Del Águila-Salgado¹, Jorge Renato Aparicio-Ponce², José Luis Morales Bautista³, Marianny Emilicelesty Salazar⁴

DOI: <https://doi.org/10.31403/rpgo.v70i2629>

RESUMEN

El embarazo en la cicatriz de cesárea consiste en la implantación del blastocisto en el tejido cicatricial de una cesárea previa. El diagnóstico oportuno permite posibilidades terapéuticas. Un manejo inadecuado o conducta expectante puede relacionarse a resultados adversos. Su terapéutica debe estar orientada a la extracción del tejido ovular, de acuerdo con las condiciones maternas y deseos genésicos. Se comunica un caso de embarazo en cicatriz de cesárea previa atendido en el Hospital Nacional Dos de Mayo, Lima, Perú.

Palabras clave: Ecografía, Histerectomía, Cesárea, cicatriz

ABSTRACT

Pregnancy in the cesarean scar consists of the implantation of the blastocyst in the scar tissue of a previous cesarean section. Timely diagnosis allows therapeutic possibilities. Inadequate management or expectant management may be related to adverse outcomes. Its therapy should be oriented to the resection of the ectopic pregnancy according to maternal conditions and reproductive desires. We report a case of pregnancy in a previous cesarean section scar treated at the Hospital Nacional Dos de Mayo, Lima, Peru.

Key words: Ultrasonography, Hysterectomy, Cesarean section, scar

INTRODUCCIÓN

El embarazo en la cicatriz de cesárea previa (ECCP) consiste en la implantación de un óvulo fecundado en tejido cicatricial de una cesárea anterior^(1,2). La frecuencia de casos ha aumentado debido al incremento de cesáreas a nivel mundial, sin que exista un protocolo estandarizado de tratamiento⁽³⁻⁵⁾. Una conducta expectante está relacionada con resultados adversos, tales como rotura uterina, el espectro de acretismo placentario y muerte materno fetal⁽⁶⁻⁹⁾.

Los síntomas más frecuentes son el sangrado vaginal y el dolor pélvico. Los hallazgos en la ecografía transvaginal y/o pélvica son de importancia para el diagnóstico temprano. Para definir el tipo de ECCP se describen principalmente una cavidad uterina y canal endocervical vacío, un saco gestacional ubicado entre la vejiga y la pared uterina, y el grosor miometrial⁽⁸⁻¹⁰⁾.

La terapéutica debe estar orientada a la extracción del tejido ovular. El tratamiento médico con metotrexato es la terapéutica con mayores repercusiones adversas. Las opciones quirúrgicas son el legrado uterino guiado por histeroscopia, la laparoscopia, histerotomía e histerectomía. La elección estará de acuerdo con las condiciones maternas y los deseos genésicos^(5,6,8).

Existen pocas comunicaciones nacionales de esta patología. Se presenta el siguiente caso ocurrido en el hospital nacional.



COMUNICACIÓN DEL CASO

Una gestante de 34 años que no recordaba la fecha de su última menstruación, con antecedentes de dos cesáreas y un legrado uterino por aborto incompleto sin complicaciones, ingresó a emergencia del Hospital Nacional Dos de Mayo, Lima, Perú, por sangrado vaginal de 4 días. Tenía una edad gestacional de 12^{4/7} semanas por ecografía particular, sin observación relevante.

Al examen físico, aparecía hemodinámicamente estable, con abdomen blando, dolor en hipogastrio. En la especuloscopia se observó sangrado escaso a través del orificio cervical. Al tacto vaginal, el útero era móvil de 14 x 7 cm. La ecografía mostró útero de 143 x 75 mm, saco gestacional en el istmo con flujo vascular, feto de 65 mm por longitud corona nalga (LCN) con actividad cardíaca presente. La placentación se observó a nivel de la cicatriz previa de cesárea, con grosor miometrial de 2,1 mm. La cavidad uterina apare-

cía vacía en el fondo, el endometrio decididualizado de 10 mm. La cervicometría fue de 19 mm y el fondo de saco de Douglas estaba libre (ver figuras 1 y 2). La analítica no mostró alteraciones.

Se realizó una laparotomía exploratoria. Los hallazgos fueron: útero de 10 x 10 x 9 cm con un saco gestacional localizado en la cicatriz de cesárea previa, comprometiendo la pared posterior de la vejiga y parte del ligamento ancho derecho. Se administró localmente 20 UI de vasopresina, diluida en 20 mL de ClNa al 0,9% en la zona descrita. Al liberarse la serosa vesical, se observó solución de continuidad de 2 cm con protrusión del saco gestacional y la placenta. Se lesionó incidentalmente la pared vesical posterior, procediendo a enuclear el saco gestacional íntegro. Se realizó la histerectomía con conservación de los anexos, sin otras complicaciones (ver figuras 3 y 4). La paciente evolucionó favorablemente y se indicó el alta médica al 4° día postoperatorio con cateterismo vesical por 21 días. Luego del

FIGURA 1. A. GESTACIÓN ÚNICA ACTIVA DE 13 SEMANAS CON 3 DÍAS POR LCN. B. UBICACIÓN DE LA GESTACIÓN EN ZONA DE CICATRIZ ANTERIOR Y SU RELACIÓN CON LA VEJIGA.

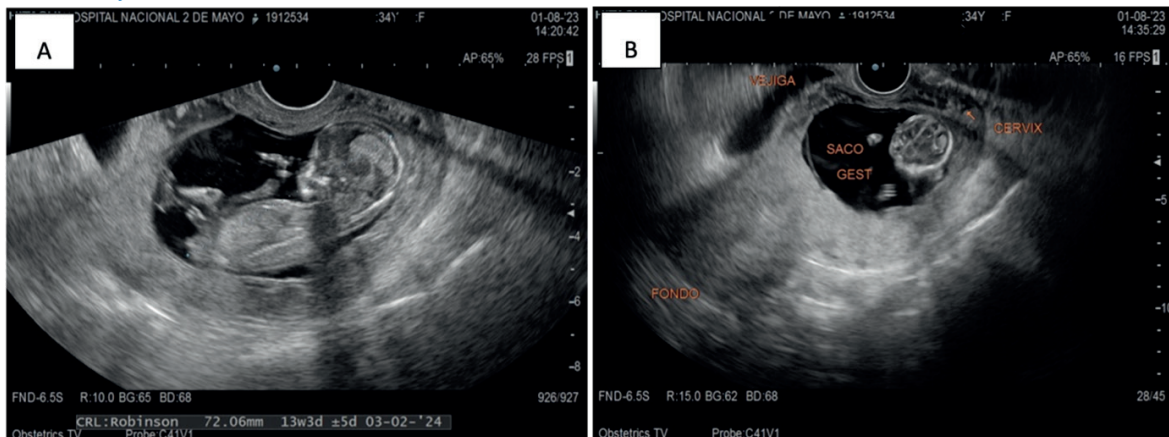


FIGURA 2. A. FLUJO DOPPLER CIRCUNDANTE AL SACO GESTACIONAL. B. GESTACIÓN A NIVEL DE CICATRIZ PREVIA, CON GROSOR MIOMETRIAL DE 2,1 MM.

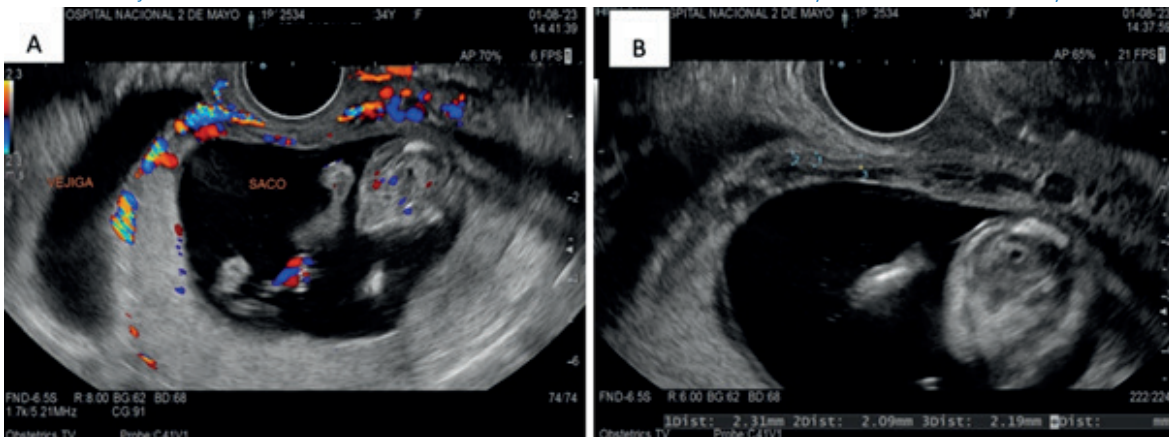




FIGURA 3. A. EMBARAZO EN LA CICATRIZ DE CESÁREA PREVIA, CON LIBERACIÓN DE LA PARED POSTERIOR DE LA VEGIGA. B. PROTRUSIÓN DEL SACO GESTACIONAL POR LA CICATRIZ.

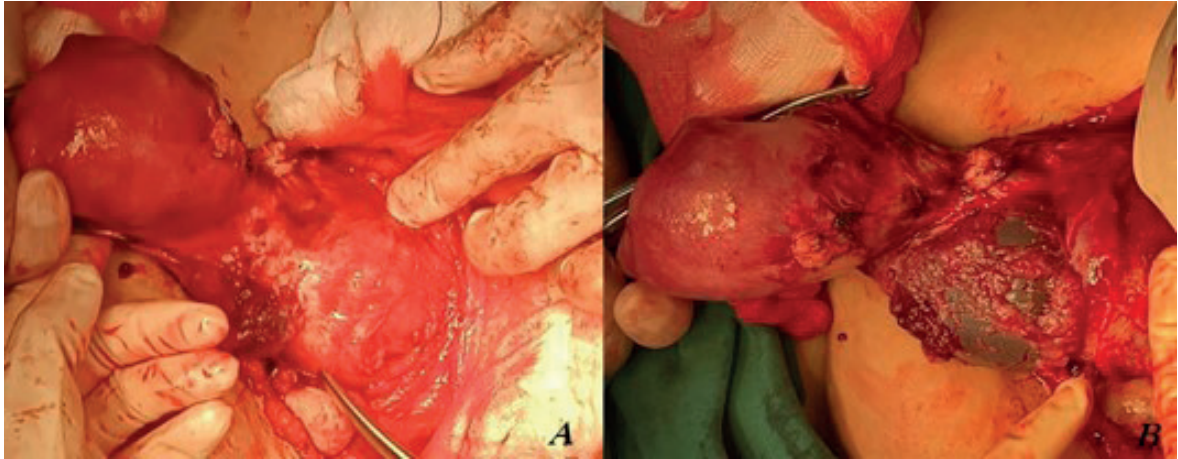
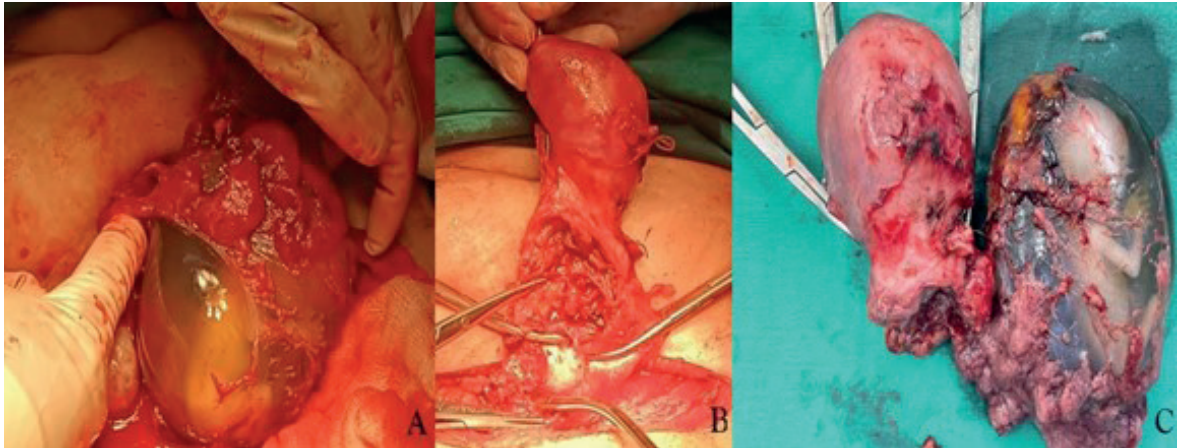


FIGURA 4. A. EXÉRESIS DEL SACO GESTACIONAL Y FETO. B. LECHO DE IMPLANTACIÓN EN LA CICATRIZ DE CESÁREA ANTERIOR. C. PIEZA OPERATORIA.



control semanal ambulatorio, se retiró el catéter vesical. El resultado de anatomía patológica confirmó el diagnóstico de ECCP, así como también informó el espectro de placenta acreta.

DISCUSIÓN

El ECCP tiene un mayor número de comunicaciones en las últimas décadas debido a la mayor frecuencia de cesáreas. Casana⁽⁵⁾ y Tipiani⁽⁹⁾ publican resultados maternos y fetales adversos por un diagnóstico tardío y conducta expectante.

Morente⁽⁴⁾ manifiesta en su serie de casos la diversidad de presentación clínica, la asociación de los síntomas comunes y los factores de riesgo; los cuales podrían orientar al diagnóstico oportuno y manejo de acuerdo con el caso.

Silva⁽²⁾, Huo⁽⁷⁾ y Zhang⁽⁸⁾ exponen hallazgos ecográficos que al parecer podrían ser potenciales

predictores de riesgo y mortalidad. El caso presentado fue compatible con un ECCP tipo IIIb, es decir, localizado en el área de la cicatriz, con un espesor miometrial <3 mm, según la clasificación de Huo⁽⁷⁾. Silva⁽²⁾ informa que este tipo de caso muestra asociación con el espectro del acretismo placentario, la necesidad de histerectomía y pérdidas sanguíneas superiores a 3,500 mL, además de importante morbimortalidad materna.

El tratamiento de esta patología no está estandarizado, existiendo varias opciones terapéuticas⁽⁴⁾. En nuestro caso, ante las características del cuadro clínico, los hallazgos ecográficos y no existir deseo genésico, se consideró la histerectomía como la mejor terapéutica.

Esto coincide con lo señalado por Morente⁽⁴⁾, Zhang⁽⁸⁾ y Tipiani⁽⁹⁾, sobre la evidencia de que la terapéutica quirúrgica es el tratamiento definitivo, según los tipos de ECCP. Lo mismo expresa



Miller⁽¹⁾ con un grado de evidencia 2C, siendo el objetivo principal preservar la salud materna y la fertilidad como segundo objetivo, evitando tratamientos sistémicos con menor tasa de éxito y/o mayor probabilidad de complicaciones, como lo exponen Tipiani⁽⁹⁾ y Pardina⁽¹⁰⁾. Morlando⁽³⁾ halla hasta un 18% de recurrencia de la enfermedad en los embarazos posteriores y un 4% se complicará con el espectro del acretismo placentario.

Se concluye que, en base a la complejidad y la alta morbilidad materna de esta complicación, la terapéutica quirúrgica definitiva tiene mayor seguridad que la conducta expectante o un tratamiento conservador mínimamente invasivo, en especial si la edad gestacional es avanzada.

REFERENCIAS BIBLIOGRÁFICAS

1. Miller R, Gyamfi-Bannerman C. Society for Maternal-Fetal Medicine Consult Series #63: Cesarean scar ectopic pregnancy. *Am J Obstet Gynecol*. 2022;227(3):B9-B20. DOI: 10.1016/j.ajog.2022.06.024
2. Silva B, Viana Pinto P, Costa MA. Cesarean Scar Pregnancy: a systematic review on expectant management. *Eur J Obstet Gynecol Reprod Biol*. 2023;288:36-43. DOI: 10.1016/j.ejogrb.2023.06.030
3. Morlando M, Buca D, Timor-Tritsch I, Cali G, Palacios-Jaraquemada J, Monteagudo A, et al. Reproductive outcome after cesarean scar pregnancy. *Acta Obstet Gynecol Scand*. 2020;99:1278-89. DOI: 10.1111/aogs.13918
4. Morente LS, León AIG, Reina MPE, Herrero JRA, Mesa EG, López JSJ. Cesarean scar ectopic pregnancy—case series: Treatment decision algorithm and success with medical treatment. *Medicina*. 2021;57(362):1-11. DOI: 10.3390/medicina57040362
5. Cassana A, Yanque O. Embarazo en cicatriz de cesárea previa: ¿Es siempre quirúrgico? Reporte de un caso. *Ana Fac med*. 2017;78(4):430-4. DOI: 10.15381/anales.v78i4.14266
6. Lin Y, Xiong C, Dong C, Yu J. Approaches in the Treatment of Cesarean Scar Pregnancy and Risk Factors for Intraoperative Hemorrhage: A Retrospective Study. *Front Med* 8:682368. DOI: 10.3389/fmed.2021.682368
7. Huo S, Shen L, Ju Y, Liu K, Liu W. Treatments for cesarean scar pregnancy: 11-year experience at a medical center. *J Matern Fetal Neonatal Med*. 2023;36(1):1-7. DOI: 10.1080/14767058.2022.2162818
8. Zhang X, Pang Y, Ma Y, Liu X, Cheng L, Ban Y, et al. A comparison between laparoscopy and hysteroscopy approach in treatment of cesarean scar pregnancy. *Medicine*. 2020;99(43):1-6. DOI: 10.1097/MD.00000000000022845
9. Tipiani-Rodriguez O, Elías-Estrada JC, Bocanegra-Becerra YL, Ponciano-Biaggi MÁ. Tratamiento del embarazo ectópico implantado en cicatriz de cesárea: estudio de cohorte 2018-2022, Lima, Perú. *Rev Colomb Obstet Ginecol*. 2023;74(2):128-35. DOI: 10.18597/rcog.3958
10. Pardina Pueyo SI, Alcalá-Santaella D, Jaén Zamora MJ. Gestación ectópica en cicatriz de cesárea previa con desenlace adverso. *Prog Obstet Ginecol*. 2022;65:81-5. Available in: <https://sego.es/documentos/progresos/v65-2022/n3/03%20Gestacion%20ectopica%20en%20cicatriz%20de%20cesarea%20previa%20con%20desenlace%20adverso.pdf>