

INSTRUCCIÓN ORTOPÉDICA DE POSGRADO

Espondilolistesis de alto grado

JORGE FEDERICO GELOSI y JUAN PABLO GUYOT

Hospital Universitario Austral

El término espondilolistesis se refiere al desplazamiento de una vértebra en relación con su adyacente.¹² Existen múltiples clasificaciones de espondilolistesis que la diferencian según su origen, su grado de desplazamiento y su posibilidad de progresión.

La clasificación de Wiltse las diferencia según la causa que las origina en displásica, ístmica, traumática, degenerativa y patológica.³¹ La fisiopatología de las espondilolistesis de alto grado tiene algunas características diferentes, pero habitualmente guarda relación con las displásicas e ístmicas, además de ubicarse en su mayoría en el segmento L5-S1.

La clasificación de Meyerding las clasifica según su porcentaje de desplazamiento en relación con la vértebra caudal en cinco grados: el grado I presenta una traslación de hasta 25%, el grado II entre 25% y 50%, el grado III entre 50% y 75%, el grado IV entre 75% y 100% y el grado V mayor del 100% (también llamada espondiloposis).²¹ Se habla de espondilolistesis de alto grado cuando su grado de desplazamiento es mayor o igual a un grado III de esta clasificación.⁶

En los años 1990 Marchetti y Bartolozzi publicaron una clasificación que las diferenciaba en adquiridas o del desarrollo. Su principal aporte fue identificar las espondilolistesis de alto grado con ciertas características puntuales, como la insuficiencia del platillo vertebral de S1, el índice trapezoidal de L5, la verticalidad del sacro y la cifosis lumbosacra.²⁰ Existen, además, otros factores clínicos que influyen sobre la progresión, como el sexo femenino o la inmadurez esquelética.¹⁸

En los últimos años, Labelle y el *Spinal Deformity Study Group* (SDSG) publicaron una clasificación basada en el grado de desplazamiento, la incidencia pelviana y la

alineación espinopélvica diferenciándola en seis tipos (Tabla 1).¹⁹ El principal objetivo de dicho trabajo fue resaltar la importancia del balance sagital y coronal del esqueleto axial en el momento de definir la estrategia quirúrgica.¹⁵

Fisiopatología

La articulación lumbosacra cumple un papel fundamental sobre el esqueleto axial aportando soporte mecánico al raquis y protegiendo las estructuras neurológicas. Si se divide la vértebra entre un arco posterior y el cuerpo vertebral anterior, este último es capaz de soportar las mayores cargas de peso. La quinta vértebra lumbar, a su vez, es la de mayor capacidad gracias a su tamaño y su estructura cuneiforme capaz de articular con el sacro. Esto genera, por otra parte, una tendencia natural hacia el deslizamiento anterior, la cual es evitada por la forma del disco intervertebral L5-S1, los ligamentos sacroespinales y los elementos del arco posterior.¹⁷

Según Antonaides y cols.,² la forma del sacro es muy variable en los pacientes con espondilolistesis. El mecanismo de falla de los elementos posteriores suele ser a través de una fractura por estrés por mecanismos de hiperextensión sobre un terreno con una debilidad previa, así como una displasia del desarrollo. Dicho déficit provoca un desplazamiento anterior de la quinta vértebra lumbar sobre el sacro, el cual genera, a su vez, mayor insuficiencia sobre un platillo vertebral de S1 en etapa de desarrollo y osificación. La consecuencia de dicha deformidad determina un sacro vertical y una mayor incidencia pelviana, con su consecuente predisposición para un mayor traslado anterior.¹¹

Desde el punto de vista clínico lo antedicho se traduce en un tronco corto con una caja costal sobresaliente y nalgas aplanadas para compensar la cifosis lumbosacra. Existe, además, extensión en lordosis de la columna lumbar alta y columna dorsal con isquiotibiales e iliopsoas

Recibido el 31-10-2011.

Correspondencia:

Dr. JUAN PABLO GUYOT
juanpabloguyot@gmail.com

rotando la pelvis a una situación más vertical, con cadera y rodillas en flexión como lo describieron Phalen y Dickson²⁵ (Fig. 1). Puede aparecer, asimismo, ciática por elongación de la quinta raíz lumbar.

Tratamiento

Mientras que para las espondilolistesis de bajo grado el tratamiento ortopédico suele ser la recomendación inicial, la mayoría de los autores coinciden en indicar el tratamiento quirúrgico en las de alto grado. El mayor punto de controversia en este caso gira en torno a la reducción o no del desplazamiento o del balance sagital.¹⁶

El tratamiento clásico y electivo para las espondilolistesis de alto grado ha sido, durante mucho tiempo, la artrodesis in situ. Sin embargo, presenta varios puntos desfavorables; la pseudoartrosis es una de las principales complicaciones, con una incidencia cercana al 40% en algunas publicaciones.⁶ Se informó una progresión secundaria del 26%, incluso en pacientes con masas de fusión radiográficamente sólidas.⁴ Para contrarrestar el alto índice de fallas relacionadas con la consolidación de la artrodesis, se suelen involucrar segmentos más cefálicos de la columna lumbar, con la consiguiente pérdida de segmentos móviles.

Es obligatorio intentar la reducción del ángulo de inclinación en el momento de la fusión, ya que cuanto mayor sea el ángulo mayor será la tendencia a la progresión secundaria. Asimismo, cuanto mayor sea el ángulo de inclinación, mayor será la posibilidad de que aparezcan trastornos de la marcha. La mayor cifosis lumbosacra se comportará en el adulto como el síndrome de espalda plana (*flat back*), con todas sus consecuencias clínicas.

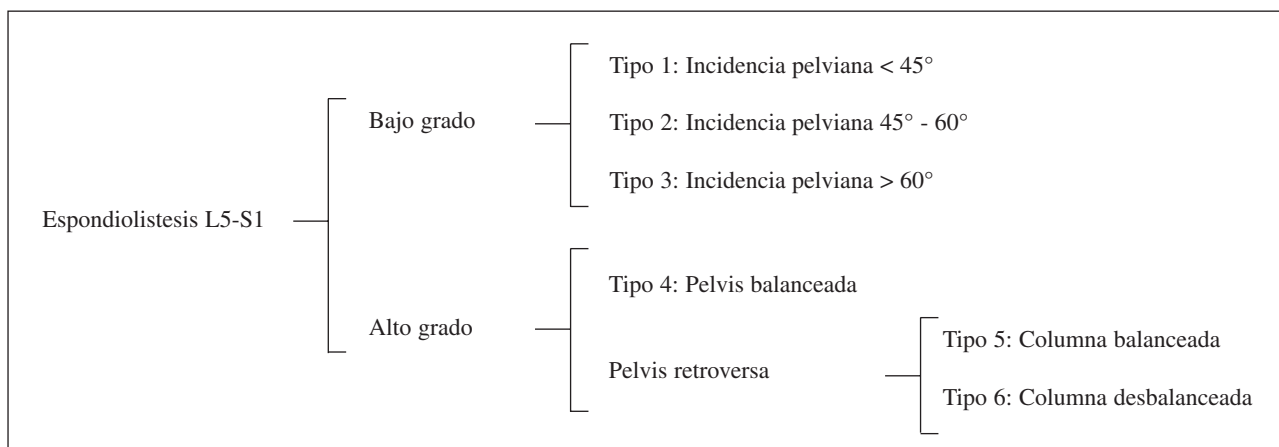
Las técnicas de reducción han sido muy difundidas en las espondilolistesis de alto grado. Sus principales ventajas son la mayor superficie de contacto para la artrodesis, la adecuada distribución de cargas sobre los segmentos

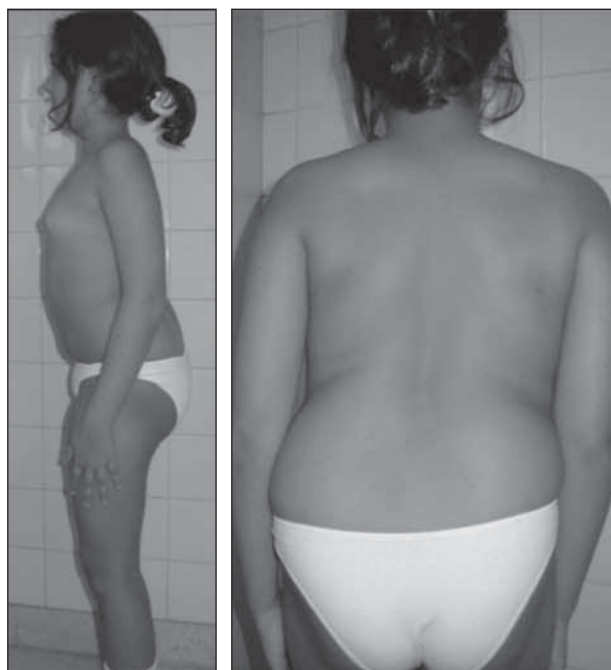

Figura 1. Síndrome de Phalen-Dickson con acortamiento de isquiotibiales, pelvis retrovertida, hiperlordosis lumbar y desbalance sagital.

cefálicos, la corrección de la cifosis lumbosacra y el balance sagital global.⁵ La mayor controversia respecto de su reducción gira en torno a las complicaciones neurológicas, que van desde las radiculopatías, principalmente de L5, hasta el síndrome de cola de caballo irreversible.^{26,28} En un intento por reducir la incidencia de las lesiones neurológicas se utilizaron diferentes sistemas de control intraoperatorios: desde la disección y liberación amplia de la raíz L5 previa a toda maniobra quirúrgica, hasta el monitoreo electrofisiológico con potenciales evocados metaméricos somatosensitivos o motores y el EMG intraoperatorio. Sin embargo, se describieron lesiones

Tabla 1. Clasificación de Labelle y el SDSG de la espondilolistesis.



neurológicas secundarias a fenómenos vasculares que pasan inadvertidas incluso con este tipo de técnicas durante la cirugía.²³

Fusión in situ

Durante las décadas de 1970 y 1980 se describieron técnicas de fusión in situ por vía posterior sin el uso de instrumental. Wiltse y cols.²⁴ encontraron resultados satisfactorios a los 5 años de evolución mediante la artrodesis posterolateral con injerto autólogo de cresta ilíaca en pacientes sin signos radiculares. Johnson y Kirwan¹³ coincidieron en destacar la buena evolución lograda con esa técnica quirúrgica en pacientes con un seguimiento promedio de 14 años. Estos autores recomiendan la artrodesis sin ningún gesto descompresivo, con independencia de la presentación clínica.

Por otro lado, Bohlman y cols.³ favorecieron la artrodesis circunferencial a través de un abordaje posterior con el uso de injerto óseo estructural, en su mayoría de peroné (Fig. 2). Se han publicado elevados índices de consolidación con un seguimiento de hasta 11 años.³⁰ La mayoría de los autores coinciden ahora en aportar un soporte anterior en este tipo de patología compleja para favorecer la consolidación ósea.^{22,26}

En la actualidad las fusiones intervertebrales suelen realizarse con la asistencia de instrumental, sin dejar a un lado el aporte biológico. La técnica de fusión in situ con mayor difusión en los últimos años consiste en realizar la fijación mediante tornillos pediculares transvertebrales, como describieron Abdu y cols. en 1994,¹ en la

cual se incluye L4 dentro de la instrumentación (Fig. 3). Hay escasos informes en relación con esta última técnica; sin embargo, Francois y cols. encontraron un adecuado resultado, tanto clínico como radiológico, en cuatro pacientes con un seguimiento mínimo de 12 meses.⁷ En nuestra experiencia, hemos encontrado resultados satisfactorios principalmente en los pacientes con una espondilolistesis de alto grado y una pelvis balanceada, lo que correspondería a un tipo 4 de la clasificación propuesta por Labelle.¹⁵

Reducción

Las maniobras de reducción suelen justificarse en la medida que la deformidad presente una severa inestabilidad segmentaria, una pelvis retrovertida o un desbalance sagital importante, es decir, aquellas clasificadas como tipo 5 o 6 por Labelle.^{6,15}

Las primeras publicaciones que favorecieron la reducción de las espondilolistesis de alto grado fueron a expensas de maniobras de distracción.¹⁴ Dichas maniobras han mostrado pobres resultados en el posoperatorio por favorecer la corrección del desplazamiento y no prestar la suficiente atención a la cifosis lumbosacra o el balance global de la columna y la pelvis.⁶ Sin embargo, en publicaciones recientes, Ruf y cols. han demostrado una evolución satisfactoria en 24 pacientes con un seguimiento mínimo de 2 años con desplazamientos de tipos III y IV de Meyerding utilizando distracción progresiva intraoperatoria y fijación circunferencial L5-S1.²⁷ Las grandes desventajas de la distracción con tornillos pediculares en

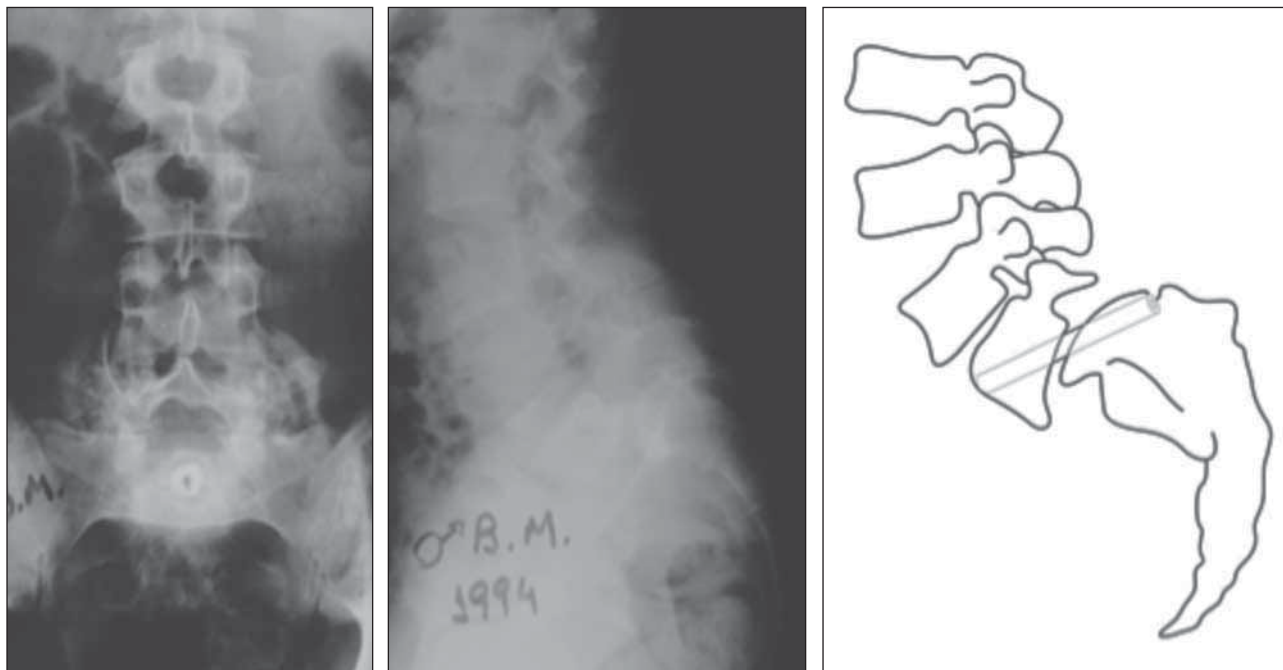


Figura 2. Técnica de fusión in situ según Bohlman.

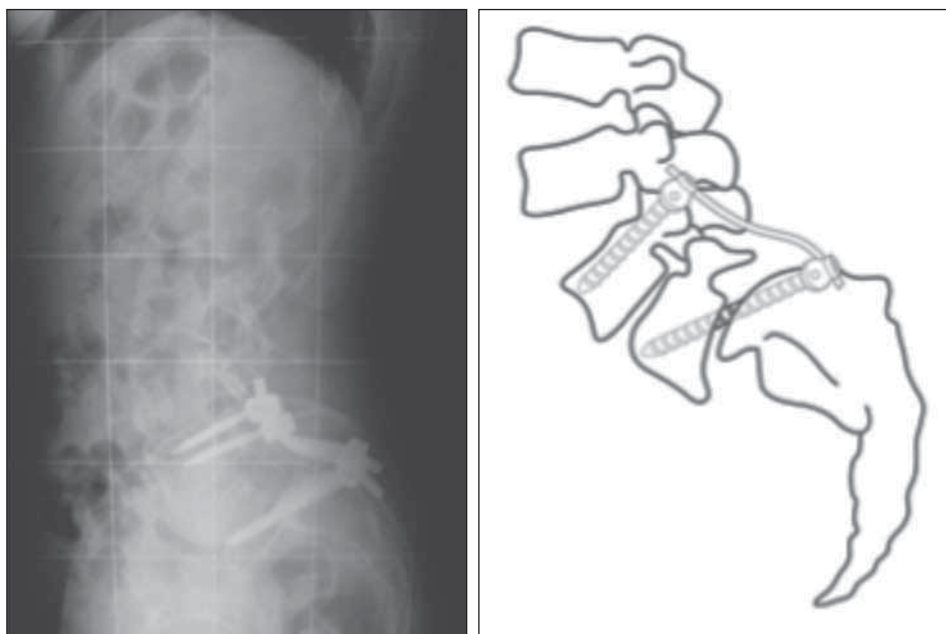


Figura 3. Técnica de fusión in situ según Abdu.

este tipo de patología giran en torno a la dificultad de colocar tornillos en L5 por presentar pedículos mas pequeños y displásicos, el menor anclaje en el sacro, el sacro vertical, la insuficiencia de la columna anterior y la tensión a la cual se somete la raíz de L5.

En reducciones de este tipo, Shufflebarger recomienda la osteotomía del domo sacro cuando este presenta una inestabilidad marcada para favorecer la artrodesis y disminuir la tensión sobre la raíz nerviosa.²⁹ En casos de espondiloptosis en los que no hay relación ni contacto

entre la quinta vértebra lumbar y el sacro, la reducción por acortamiento mediante la técnica descrita por Gaines sigue siendo una alternativa.^{8,10} Esta se realiza a través de una doble vía de abordaje efectuando primero la resección del cuerpo vertebral de L5 por vía anterior y la estabilización definitiva por vía posterior con un estrecho contacto entre L4 y S1 (Fig. 4). En 2005 ese autor publicó su casuística de 30 pacientes tratados por este método a lo largo de 25 años y en los que tuvo un bajo índice de complicaciones.⁹

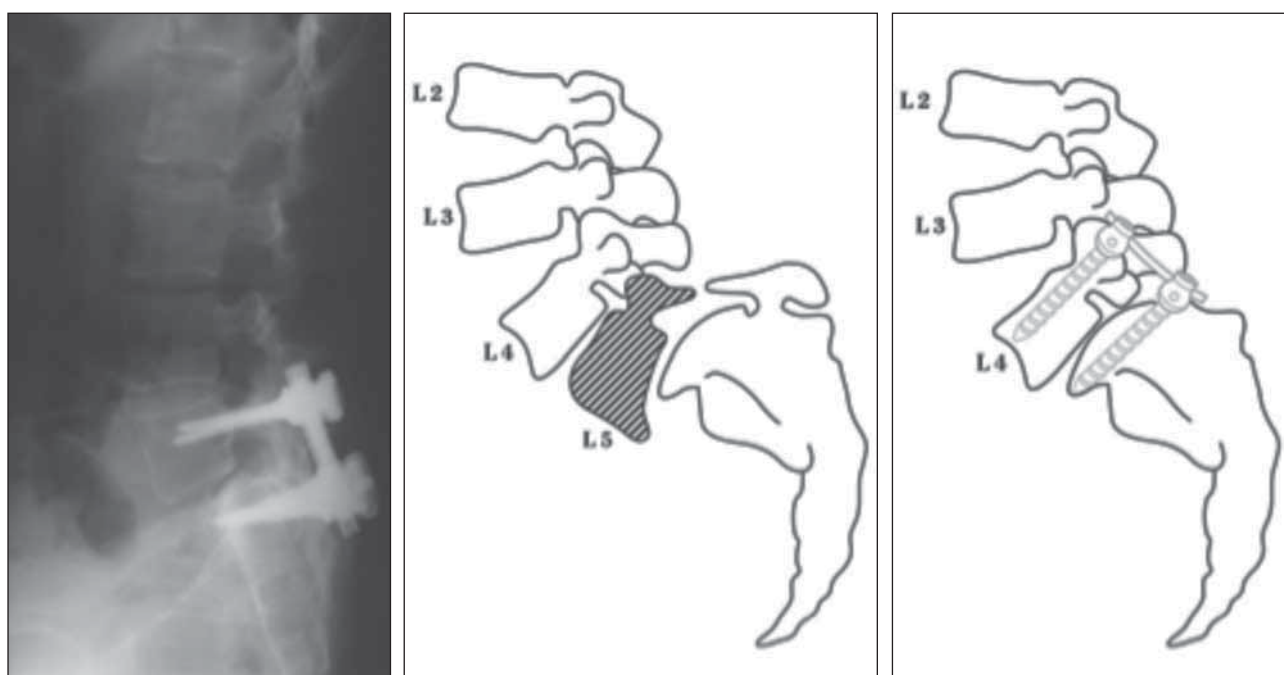


Figura 4. Técnica de reducción por vertebrectomía de L5 según Gaines.

Conclusiones

La espondilolistesis de alto grado es una deformidad compleja a raíz de una displasia marcada de la unión lumbosacra. Su tratamiento es siempre de resolución quirúrgica. Existe una histórica controversia en torno a la

reducción o la fusión in situ de la deformidad en relación con las ventajas y eventuales complicaciones de cada una de ellas. Sin embargo, el incremento del estudio del balance global de la columna y su mayor comprensión han permitido definir estrategias puntuales respecto de la forma de presentación del paciente.

Bibliografía

1. **Abdu WA, Wilber RG, Emery SE.** Pedicular transvertebral screw fixation of the lumbosacral spine in spondylolisthesis: a new technique for stabilization. *Spine* 1994;19:710-5.
2. **Antonaides SB, Hammerberg KW, DeWald RL.** Sagittal plane configuration of the sacrum in spondylolisthesis. *Spine* 2000;25:1085-91.
3. **Bohlman HH, Cook SS.** One-stage decompression and posterolateral and interbody fusion for lumbosacral spondyloptosis through a posterior approach. Report of two cases. *J Bone Joint Surg Am* 1982 Mar;64(3):415-8.
4. **Boxall D, Bradford DS, Winter RB, Moe JH.** Management of severe spondylolisthesis in children and adolescents. *J Bone Joint Surg Am* 1979 Jun;61(4):479-95.
5. **Bradford DS, Boachie-Adjei O.** Treatment of severe spondylolisthesis by anterior and posterior reduction and stabilization. A long-term follow-up study. *J Bone Joint Surg Am* 1990 Aug;72(7):1060-6.
6. **DeWald CJ, Vartabedian JE, Rodts MF, Hammerberg KW.** Evaluation and management of high-grade spondylolisthesis in adults. *Spine* 2005;30(6 Suppl):S49-59.
7. **François J, Lauweryns P, Fabry G.** Treatment of high-grade spondylolisthesis by posterior lumbosacral transfixation with transdiscal screws: surgical technique and preliminary results in four cases. *Acta Orthop Belg* 2005 Jun;71(3):334-41.
8. **Gaines RW, Nichols WK.** Treatment of spondyloptosis by two stage L5 vertebrectomy and reduction of L4 onto S1. *Spine* 1985;10(7):680-6.
9. **Gaines RW.** L5 vertebrectomy for the surgical treatment of spondyloptosis: thirty cases in 25 years. *Spine* 2005;30(6 Suppl):S66-70.
10. **Gelosi JF.** Espondiloptosis: técnica de Gaines. *Rev Asoc Arg Ortop y Traumatol* 2000;65(4):299-301.
11. **Hammerberg KW.** New concepts on the pathogenesis and classification of spondylolisthesis. *Spine* 2005;30(6 Suppl):S4-11.
12. **Hu SS, Tribus CB, Diab M, Ghanayem AJ.** Spondylolisthesis and spondylolysis. *J Bone Joint Surg Am* 2008;90(3):656-71.
13. **Johnson JR, Kirwan EO.** The long-term results of fusion in situ for severe spondylolisthesis. *J Bone Joint Surg Br* 1983;65(1):43-6.
14. **Kaneda K, Satoh S, Nohara Y, Oguma T.** Distraction rod instrumentation with posterolateral fusion in isthmic spondylolisthesis. 53 cases followed for 18-89 months. *Spine* 1985;10(4):383-9.
15. **Labelle H, Mac-Thiong JM, Roussouly P.** Spino-pelvic sagittal balance of spondylolisthesis: a review and classification. *Eur Spine J* 2011;20 Suppl5:641-6.
16. **Lamartina C, Zavatsky JM, Petrucci M, Specchia N.** Novel concepts in the evaluation and treatment of high-dysplastic spondylolisthesis. *Eur Spine J* 2009 Jun;18 Suppl 1:133-42.
17. **Latarjet M, Ruiz Liard A.** Articulaciones de la columna vertebral. En Latarjet M, Ruiz Liard A. *Anatomía humana*. 4.ª ed. Editorial Médica Panamericana; 2007:45-51.
18. **Lonstein JE.** Spondylolisthesis in children. Cause, natural history, and management. *Spine* 1999;24(24):2640-8.
19. **Mac-Thiong JM, Labelle H.** A proposal for a surgical classification of pediatric lumbosacral spondylolisthesis based on current literature. *Eur Spine J* 2006 Oct;15(10):1425-35.
20. **Marchetti PG, Bartolozzi PB.** Classification of spondylolisthesis as a guideline for treatment. En Bridwell KH, DeWald RL, eds. *The Textbook of Spinal Surgery*. 2nd ed. Philadelphia, PA: Lippincott-Raven Publishers; 1997. p. 1211-54.
21. **Meyerding H.** Spondylolisthesis. *Surg Gynecol Obstet* 1932;54:371-7.
22. **Molinari RW, Bridwell KH, Lenke LG, Baldus C.** Anterior column support in surgery for high-grade, isthmic spondylolisthesis. *Clin Orthop Relat Res*. 2002 Jan;(394):109-20.
23. **Ogilvie JW.** Complications in spondylolisthesis surgery. *Spine* 2005 Mar 15;30(6 Suppl):S97-101.

24. **Peek RD, Wiltse LL, Reynolds JB, Thomas JC, Guyer DW, Widell EH.** In situ arthrodesis without decompression for Grade-III or IV isthmic spondylolisthesis in adults who have severe sciatica. *J Bone Joint Surg Am* 1989 Jan;71(1):62-8.
25. **Phalen GS, Dickson JA.** Spondylolisthesis and tight hamstrings. *J Bone Joint Surg Am* 1961;43:505-12.
26. **Poussa M, Remes V, Lamberg T, Tervahartiala P, Schlenzka D, Yrjönen T, et al.** Treatment of severe spondylolisthesis in adolescence with reduction or fusion in situ: long-term clinical, radiologic, and functional outcome. *Spine* 2006 Mar 1;31(5):583-90.
27. **Ruf M, Koch H, Melcher RP, Harms J.** Anatomic reduction and monosegmental fusion in high-grade developmental spondylolisthesis. *Spine* 2006; 31(3):269-74.
28. **Schoenecker PL, Cole HO, Herring JA, Capelli AM, Bradford DS.** Cauda equine syndrome after in situ arthrodesis for severe spondylolisthesis at the lumbosacral junction. *J Bone Joint Surg Am* 1990 Mar;72(3):369-77.
29. **Shufflebarger HL, Geck MJ.** High-grade isthmic dysplastic spondylolisthesis: monosegmental surgical treatment. *Spine* 2005;30(6 Suppl):S42-8.
30. **Smith MD, Bohlman HH.** Spondylolisthesis treated by a single-stage operation combining decompression with in situ posterolateral and anterior fusion. An analysis of eleven patients who had long-term follow-up. *J Bone Joint Surg Am* 1990;72(3):415-21.
31. **Wiltse LL, Newman PH, Macnab I.** Classification of spondylolysis and spondylolisthesis. *Clin Orthop* 1976;117:23-9.